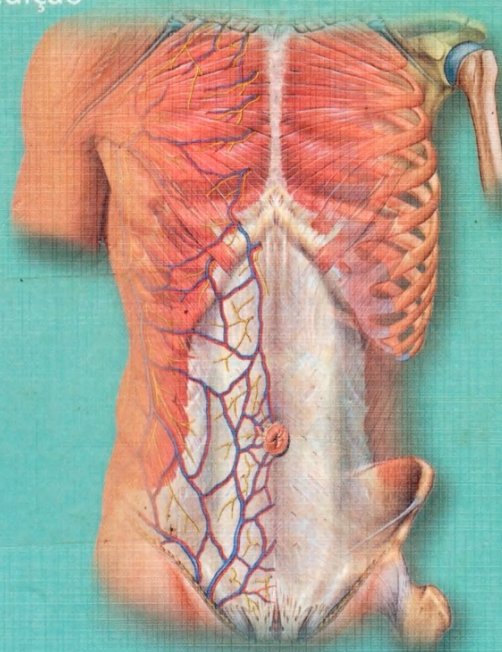


Atlas de Anatomia Humana

# Sobotta

Volume 2  
Tronco, Vísceras e Extremidade Inferior

21ª Edição



Atlas de Anatomia Humana

# Sobotta

Volume 2 Tronco, Visceras e Extremidade Inferior



Atlas de Anatomia Humana

# Sobotta

## Volume 2 Tronco, Visceras e Extremidade Inferior

21ª edição atualizada  
755 ilustrações coloridas  
40 Quadros

Conteúdo

Prefácio .....	VI	Cavidade pleural e Mediastino .....	114-115
Termos gerais de direção e posição .....	VII	Aorta .....	116-117
Referências para as ilustrações coloridas .....	VII	Mediastino posterior .....	118-119
Agradecimentos .....	VIII	Parte autônoma do sistema nervoso .....	120-121
		Cortes através do tórax .....	122-131
<b>Dorso ..... 1-47</b>			
Relevos da superfície .....	1	Estômago .....	132-136
Coluna vertebral .....	2-26	Intestino delgado .....	137-139
Músculos do dorso, Músculos suboccipitais .....		Colos .....	140-141
e Músculos do pescoço .....	27-40	Fígado, Vesícula biliar e Ductos bilíferos .....	142-149
Cortes através da coluna vertebral .....	41	Pâncreas .....	150-152
Vasos e nervos do dorso e da região occipital .....	42-45	Baço .....	153
Vasos e nervos do canal vertebral .....	46-47	Cavidade peritoneal, desenvolvimento .....	154-155
		Posição das vísceras ( <i>Situs viscerum</i> ) .....	156-167
<b>Paredes Torácicas e Abdominal ..... 48-75</b>			
Relevos da superfície .....	48	Tronco celiaco e Aa.; Vv. mesentéricas superior e inferior .....	168-177
Costelas .....	49-50	V. porta hepática .....	178-179
Esterno .....	51-52	Rins .....	180-186
Caixa torácica .....	53	Glândula supra-renal .....	187
Mamas .....	54-55	Bexiga urinária .....	187-188
Vasos e nervos das paredes torácica e abdominal .....	56	Órgãos urinários e genitais masculinos .....	189-193
Inervação segmentar sensitiva .....	57	Órgãos urinários e genitais femininos .....	194-204
Músculos do tórax e músculos do abdome .....	58-66	Reto .....	205-207
Anel inguinal .....	67	A. renal .....	208
Diafragma .....	68-70	Vasos e nervos do espaço retroperitoneal .....	209-221
Plexo lombossacral .....	71	Assoalho pélvico e períneo; órgãos genitais externos masculinos e femininos .....	222-239
Parede abdominal anterior .....	72-73	Cortes através do abdome e da pelve .....	240-261
Cortes através da parede abdominal .....	74-75		
<b>Tórax ..... 76-131</b>			
Coração .....	76-91	<b>Extremidade Inferior ..... 262-381</b>	
Traquéia .....	92-93	Relevos da superfície .....	262
Pulmões .....	94-102	Ossos, articulações e ligamentos .....	263-307
Contorno do coração .....	103	Músculos da extremidade inferior .....	308-347
Projeção da traquéia e limites pulmonares e pleurais .....	104-105	Vasos sanguíneos e nervos .....	348-378
Esôfago .....	106-110	Cortes através da extremidade inferior .....	379-386
Timo .....	111-113	Área de suprimento do plexo lombossacral .....	387-388
		Índice Alfabético .....	389-405

## Termos gerais de direção e posição no corpo

Os termos que se seguem designam a posição dos órgãos e partes do corpo e suas relações uns com os outros em referência à posição anatômica, i. é., o corpo humano na posição ereta, olhando para o horizonte, os pés juntos, os braços ao longo do corpo com as palmas das mãos voltadas para a frente. Estes termos não se referem somente à anatomia humana, mas também à prática médica e à anatomia comparativa.

### Termos gerais

*Anterior-posterior* = na frente-atrás (p. ex., Artérias tibiais anterior e posterior)  
*Ventral-dorsal* = em direção ao ventre-em direção ao dorso (sinônimo de anterior-posterior)  
*Superior-inferior* = acima-abaixo (p. ex., conchas nasais superior e inferior)  
*Cranial-caudal* = em direção à cabeça-em direção à cauda  
*Direito-esquerdo* (p. ex., Artérias ilíacas comuns direita e esquerda)  
*Interno-externo* = situado dentro-situado fora (em relação a uma cavidade)  
*Superficial-profundo* = localizado superficial ou profundamente em relação à superfície (p. ex., Músculos flexores superficial e profundo dos dedos)  
*médio* \* = que está entre duas estruturas, uma superior e outra inferior ou uma anterior e outra posterior, ou uma superficial e outra profunda (p. ex., concha nasal média, entre as conchas nasais superior e inferior)  
*intermédio* \* = que está entre duas estruturas, uma lateral e outra medial ou direita-esquerda (p. ex., V. hepática intermédia entre as Vv. hepáticas direita e esquerda)

\*Nota do Supervisor: Estes termos foram adaptados ao que largamente se usa hoje em dia.

*mediano* = localizado na linha mediana (p. ex., a fissura mediana anterior da medula espinal). O plano mediano é o plano que corta o corpo humano em metades direita e esquerda  
*medial-lateral* = localizado próximo ou longe do plano mediano do corpo (p. ex., fossas linguais medial e lateral)  
*frontal* = localizado no plano frontal ou em relação à frente (p. ex., processo frontal da maxila)  
*longitudinal* = que corre longitudinalmente, paralelo ao eixo longo (p. ex., M. longitudinal superior da língua)  
*sagital* = localizado em um plano sagital  
*transversal* = situado em um plano transversal (p. ex., fásia transversal)  
*transverso* = que corre transversalmente (p. ex., processo transverso da vértebra torácica)

### Termos de direção e posição para os membros

*proximal-distal* = localizado perto ou longe da raiz de um membro ou origem de uma estrutura (p. ex., Articulações rádio-ulnares proximal e distal)

para o membro superior:  
*radial-ulnar* = situado no lado do rádio ou da ulna (p. ex., Artérias radial e ulnar)

para a mão:  
*palmar-dorsal* = em relação à palma ou dorso da mão (p. ex., aponeurose palmar, M. interósseo dorsal)

para o membro inferior:  
*tibial-fibular* = situado no lado da tíbia ou da fíbula (p. ex., A. tibial anterior)

para o pé:  
*plantar-dorsal* = em relação à planta ou dorso do pé (p. ex., Aa. plantares lateral e medial, A. dorsal do pé)

## Referências para as ilustrações coloridas

As figuras multicoloridas deste livro possuem um fundamento didático: os contrastes foram fortalecidos, as estruturas dificilmente reconhecíveis foram definidas, de maneira que as cores utilizadas nos diferentes tecidos (como tendões, cartilagem, osso, musculatura) e vias de condução (como artérias, veias, vasos linfáticos, nervos) não correspondem ao colorido real no ser vivo, no cadáver ou na peça conservada. Aqui se representam, em geral, artérias em vermelho, veias em azul, nervos em amarelo, vasos linfáticos e linfonodos em verde. Além dos desenhistas, que juntamente com o Prof. Sobotta e com os editores que lhe seguiram — Prof. Becher, Prof. Ferner e Prof. Staubesand —, criaram os fundamentos do conteúdo visual do livro (K. Hajek, Prof. E. Lepier, F. Batke, H. v. Eickstedt, K. Endtresser, J. Kosanke, J. v. Marchtaler, J. Dimes, U. Brugger, N. Lechenbauer, L. Schnellhächer e K. Schuhmacher), colaboraram para a presente edição: Sra. Ulrike Brugger, Sr. Rüdiger Himme-

lhan, Sra. Sonja Klebe e Sr. Horst Russ. Uma série de fotografias originais foram aperfeiçoadas eletronicamente pelo Sr. Michael Budowick. Alguns esquemas computadorizados foram providos pela Sra. Henriette Rintelen. Os seguintes números das figuras indicam novas ilustrações desenvolvidas assim como novos desenhos de acordo com correções essenciais:  
*U. Brugger*  
707, 923, 924, 927-932, 934, 936, 937, 1366, 1378  
*R. Himmelhan*  
1367, 1368, 1370, 1372, 1374, 1375  
*S. Klebe*  
1162, 1174, 1175, 1218, 1222, 1223, 1250, 1349  
*H. Russ*  
788, 798, 1281-1284, 1302-1304



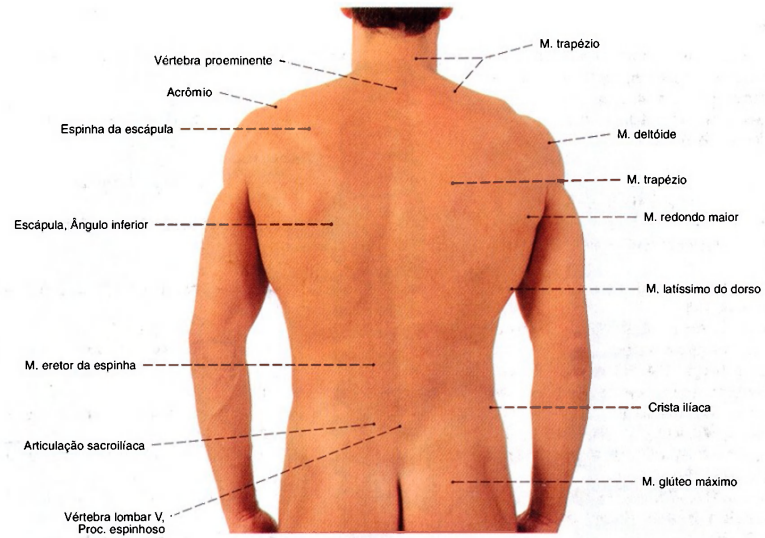


Fig. 706 Dorso;  
Relevos da superfície.

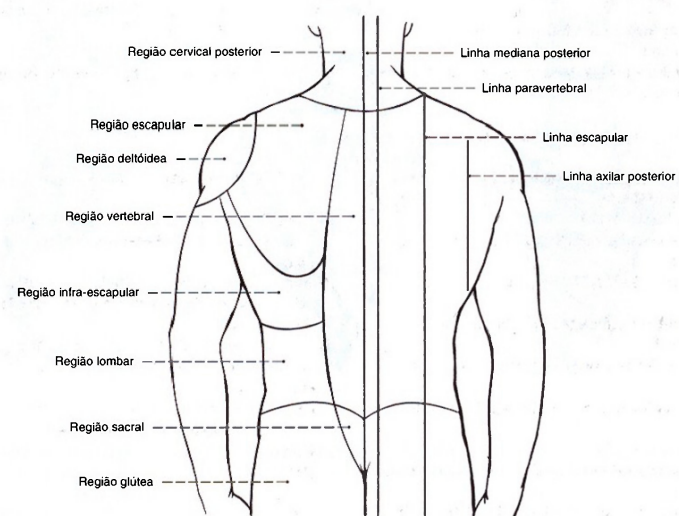


Fig. 707 Regiões e linhas de orientação  
no dorso.

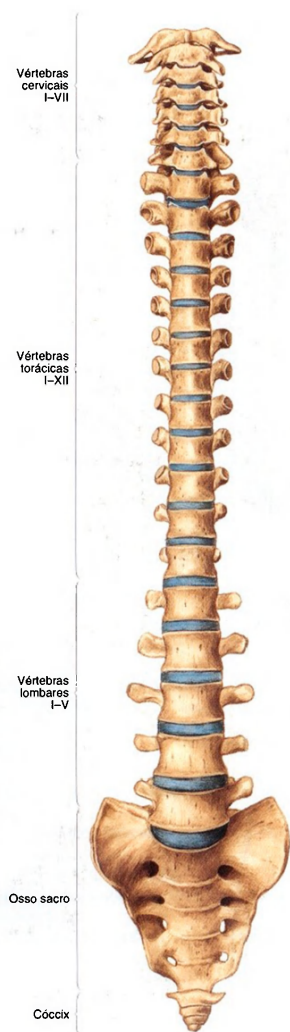


Fig. 708 Coluna vertebral; Discos intervertebrais representados em azul; vista anterior (30%).

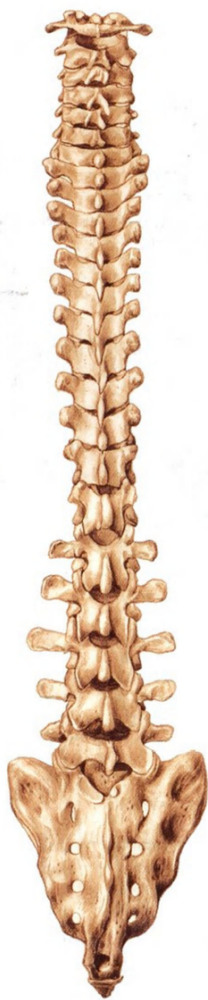

Fig. 709 Coluna vertebral; vista posterior (30%).

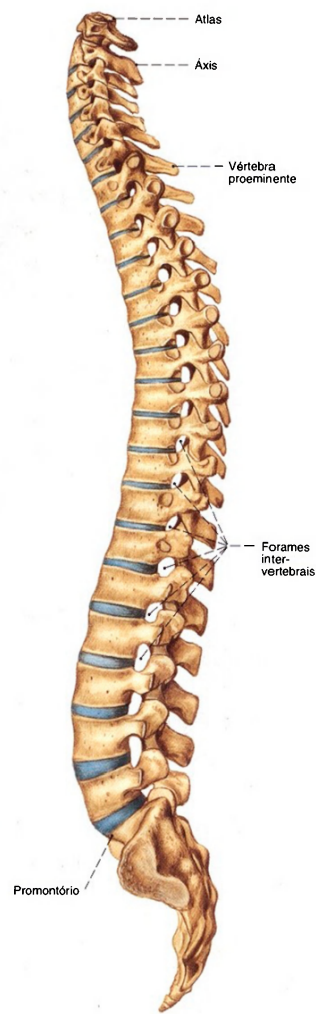


Fig. 710 Coluna vertebral; Discos intervertebrais representados em azul; vista lateral (E, 30%).

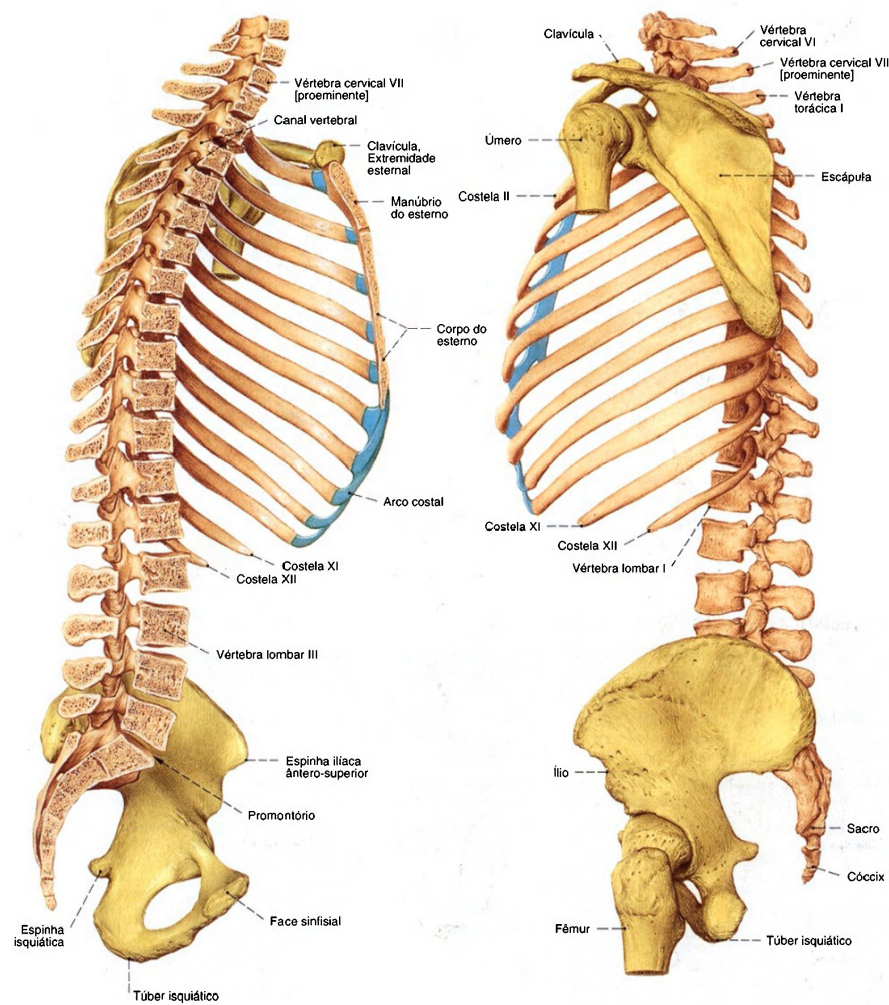


Fig. 711 Coluna vertebral, cingulo peitoral e cingulo pélvico; Coluna vertebral cortada no plano mediano; vista medial (E, 25%).

Fig. 712 Coluna vertebral, cingulo peitoral e cingulo pélvico; Coluna vertebral cortada no plano mediano; vista lateral (E, 25%).



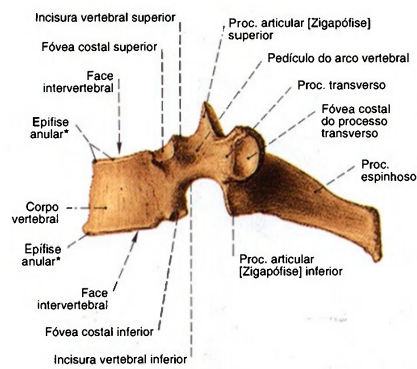


Fig. 713 Vértebra; Características estruturais tendo como modelo uma quinta vértebra torácica; vista lateral (80%).  
\*Também chamada: crista marginal.

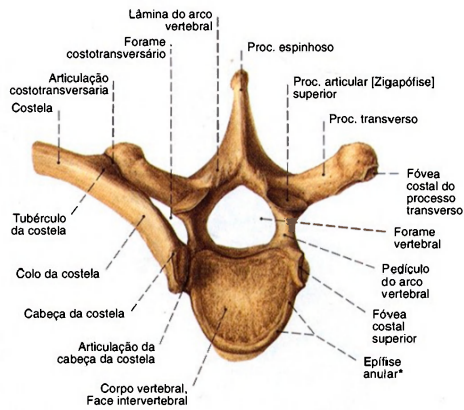


Fig. 714 Vértebra; Características estruturais tendo como exemplo uma quinta vértebra torácica; vista superior (80%).  
\*Também chamada: crista marginal.

Características estruturais das vértebras típicas (Exceto Atlas e Áxis)

	7 Vértabras cervicais Vértabras cervicais I-VII	12 Vértabras torácicas Vértabras torácicas I-XII	5 Vértabras lombares Vértabras lombares I-V	Sacro de 5 vértebras [Vértabras sacrais I-V]
Face terminal do corpo vertebral (placa de cobertura, ou seja, placa basilar)	Retangular, pequeno com unco do corpo na face terminal	Forma básica triangular arredondada em direção caudal	Faseoliforme, grande	
Forame vertebral	Grande, seção transversal triangular	Seção transversal arredondada	Pequeno, seção transversal triangular	Canal sacral, seção transversal oval
Procc. articulares [Zigapófises]	Obliquo escarpado para trás	Orientado frontalmente, escarpado para trás	Parte lateral: dirigida sagitalmente; Parte medial: dirigida frontalmente	Fundido com a crista sacral medial
Procc. transversos	Possui um tubérculo anterior, um tubérculo posterior e um sulco para o nervo espinal, bem como um forame transversário	Claviforme com foveas costais	Procc. mamilares e acessórios	Fundido com a crista sacral lateral
Procc. espinhosos	Horizontal, curto, dividido com duas pontas	Diferentemente escarpados, dirigidos para baixo	Horizontal, achatado lateralmente, maciçamente construído	Fundido com a crista sacral mediana
Integração do rudimento costal (Unco parietal)	Parte anterior do Proc. transverso e tubérculo dorsal	Nenhum, porque as costelas são desenvolvidas	Procc. costais	Partes laterais
Sinais característicos	Forame transversário	Fóveas costais superior e inferior	Procc. mamilares e acessórios	Vértabras fundidas por sinostose

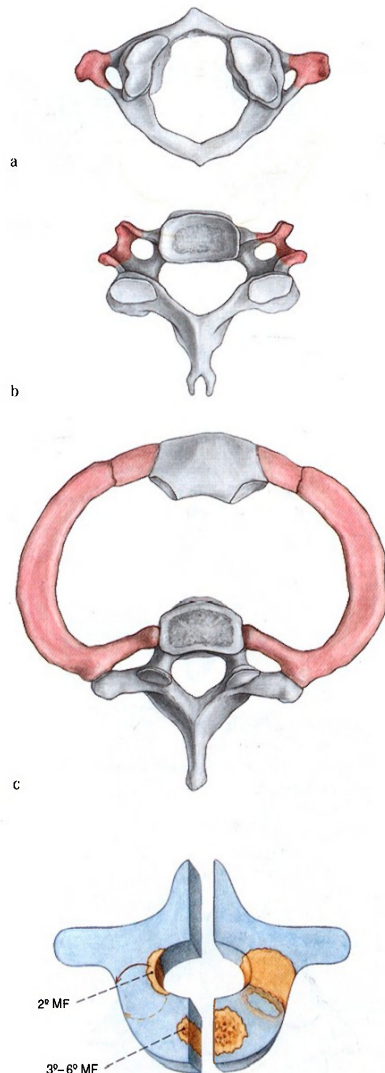


Fig. 716 Desenvolvimento vertebral. Aparecimento dos centros ósseos primários (Pêdiculo, 2º mês fetal; corpo, 3º-6º mês fetal) tendo como exemplo uma vértebra lombar. A sinostose dos centros dos arcos vertebrais com os centros do corpo tem lugar entre o 3º e o 6º ano de vida.

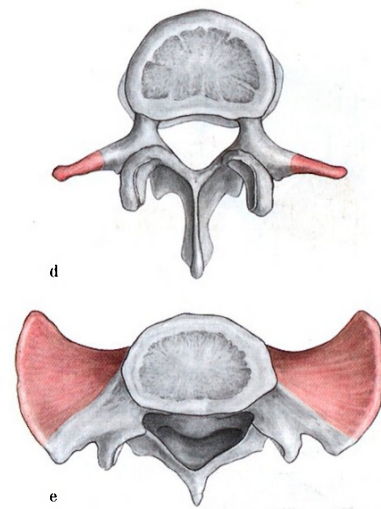


Fig. 715 a-e Características regionais das vértebras. Só na região da coluna vertebral torácica o material derivado dos arcos parietais (representados em tom mais escuro) tornou-se independente na forma de costelas.

- a 1ª vértebra cervical, Atlas
- b 4ª vértebra, cervical
- c 1ª vértebra torácica, costela correspondente e esterno
- d 3ª vértebra lombar
- e Sacro

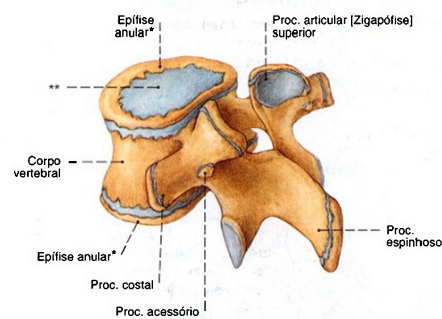


Fig. 717 Desenvolvimento vertebral. Na epífise do corpo vertebral aparecem, no oitavo mês de vida, centros ósseos anulares (= "crista marginal\*\*") que se unem ao corpo vertebral até o 18º ano de vida. As partes centrais das epífises permanecem, durante toda a vida, como placas de cartilagem hialina\*\*. Nos processos formam-se centros ósseos secundários (Apófises).

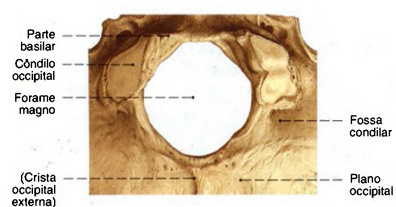


Fig. 718 Occipital;  
Pormenor com o forame magno e o côndilo para a articulação atlanto-occipital;  
vista inferior (80%).

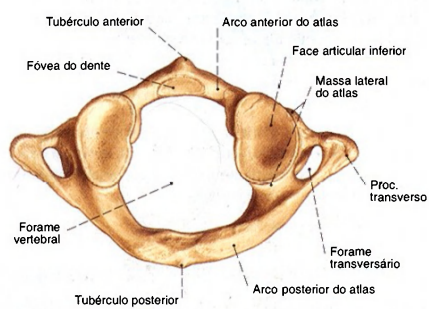


Fig. 720 Primeira vértebra cervical, Atlas;  
vista inferior (85%).

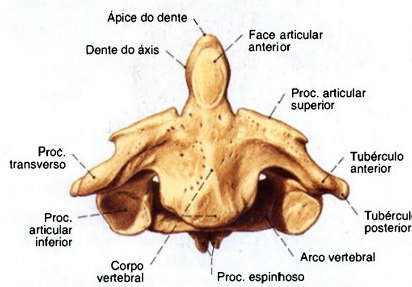


Fig. 722 Segunda vértebra cervical, Áxis;  
vista anterior (90%).

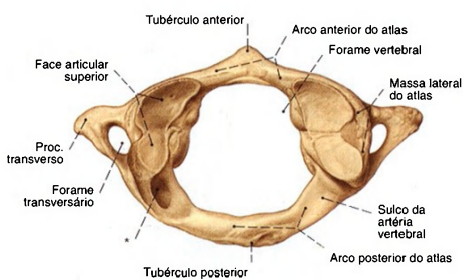


Fig. 719 Primeira vértebra cervical, Atlas;  
vista superior (85%).  
A face articular superior do atlas está, frequentemente, dividida;  
\*Variação: canal da artéria vertebral.

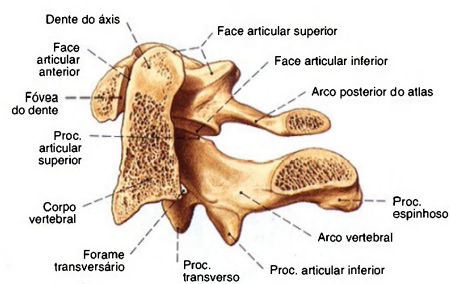


Fig. 721 Primeira e segunda vértebras cervicais,  
Atlas e Áxis;  
Corte mediano;  
vista medial (90%).

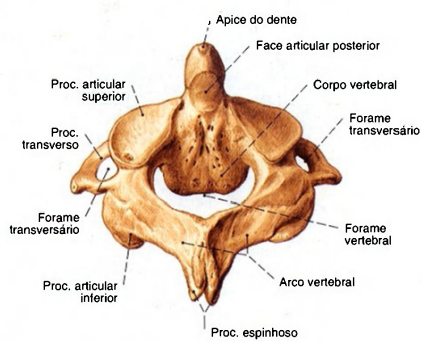


Fig. 723 Segunda vértebra cervical, Áxis;  
vista pósterio-superior (90%).



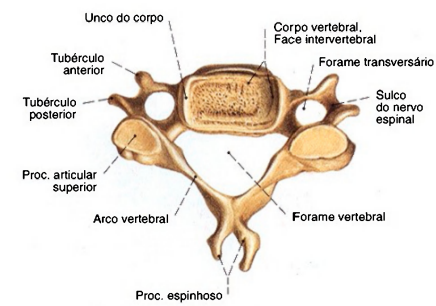


Fig. 724 Quinta vértebra cervical; vista superior (100%).  
A ponta do processo espinhoso das 2ª-6ª vértebras cervicais é bifurcada na maioria das vezes.

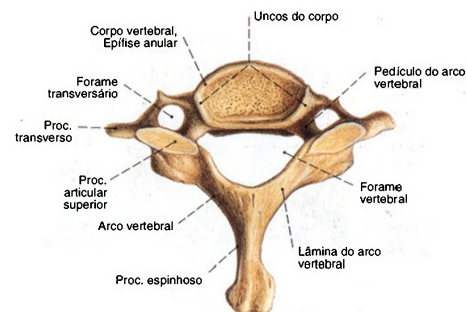


Fig. 725 Sétima vértebra cervical; vista superior (100%).  
A sétima vértebra cervical pode, em geral, por causa de seu amplo processo espinhoso saliente, ser determinada, sem dúvida, e é denominada vértebra proeminente. Na verdade o processo espinhoso da 1ª vértebra torácica evidencia-se mais ainda.

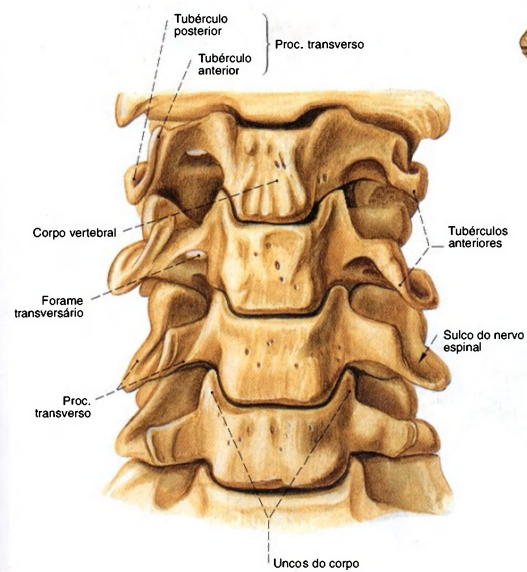


Fig. 726 2ª-7ª vértebras cervicais; vista anterior (120%).

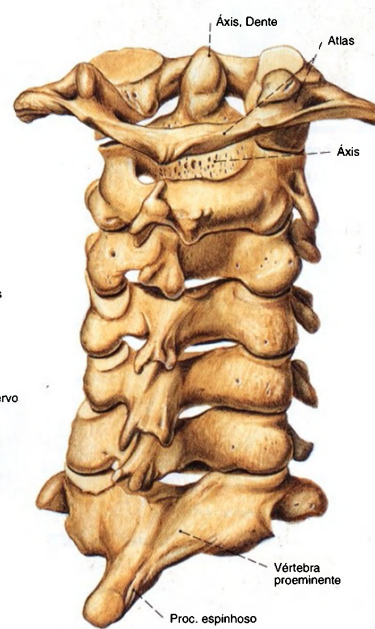


Fig. 727 1ª-7ª vértebras cervicais; vista pósterolateral (110%).

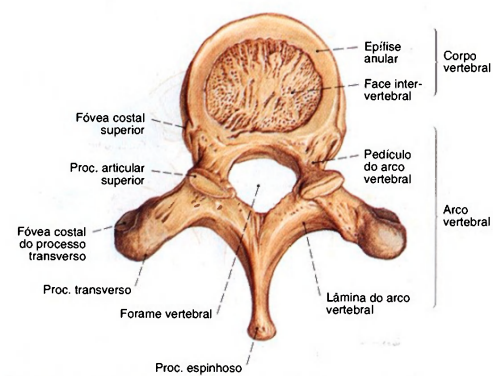


Fig. 728 10ª vértebra torácica; vista superior (90%).

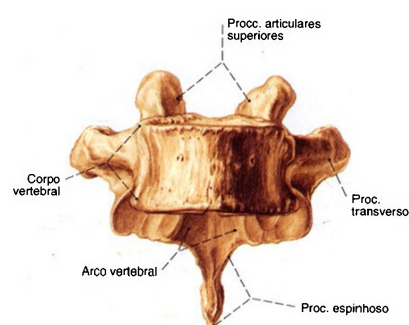


Fig. 729 10ª vértebra torácica; vista anterior (90%).

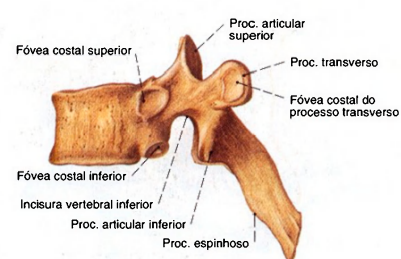


Fig. 730 6ª vértebra torácica; vista lateral (E, 90%).

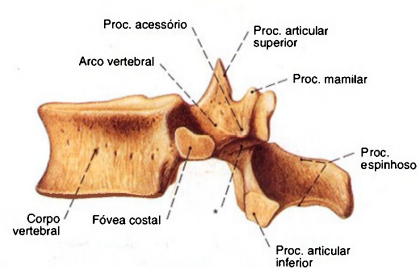


Fig. 731 12ª vértebra torácica; vista lateral (E, 80%).

\* Região dos arcos vertebrais entre os processos articulares superior e inferior (assim chamada Isthmo = porção interarticular).

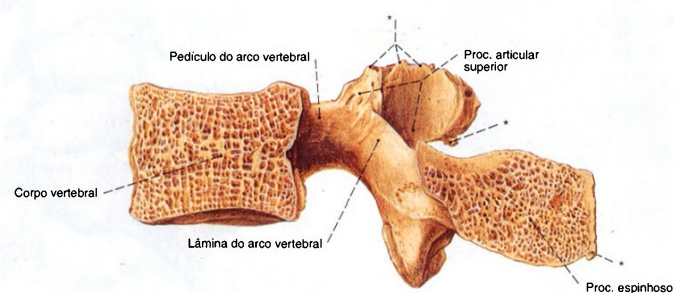


Fig. 732 3ª vértebra lombar; Corte mediano; preparação de um homem idoso; vista medial (110%).  
\* Ossificação das inserções ligamentares.

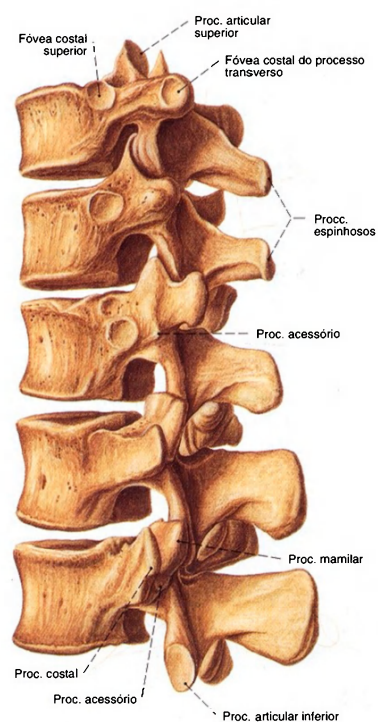


Fig. 733 10ª-12ª vértebras torácicas e 1ª-2ª vértebras lombares; vista látero-posterior (70%).

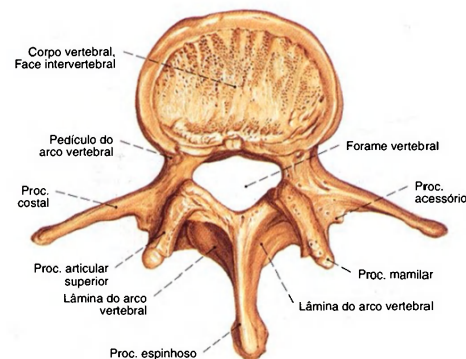


Fig. 734 4ª vértebra lombar; vista superior (100%).

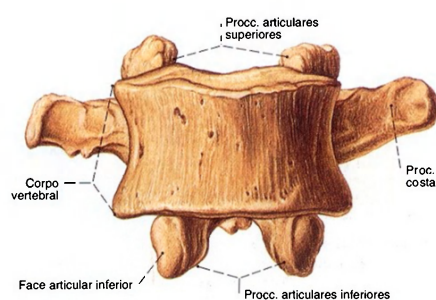


Fig. 735 4ª vértebra lombar; vista anterior (100%).

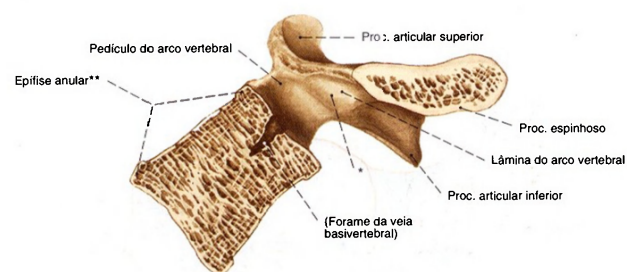


Fig. 736 5ª vértebra lombar; corte mediano; vista medial (100%). Observe o corpo da 5ª vértebra caracteristicamente cuneiforme.

\* Região dos arcos vertebrais entre os processos articulares superior e inferior. Aqui pode-se, na 5ª vértebra lombar, raramente na 4ª – provavelmente devido ao esforço local excessivo de flexão – formar uma fissura no tecido fibroso (espondilólise) e, em sequência, um escorregamento (= olistese) da vértebra superior sobre a inferior (espondilolistese).

\*\* Nesta preparação a margem anterior está patologicamente biselada.



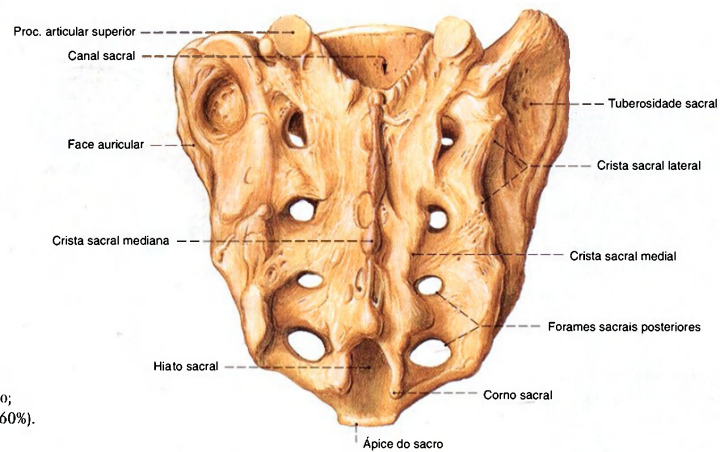


Fig. 737 Sacro;  
vista posterior (60%).

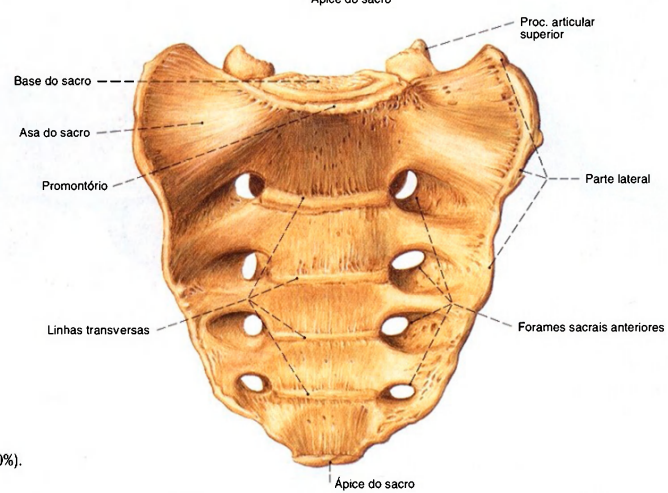


Fig. 738 Sacro;  
vista ântero-inferior (60%).

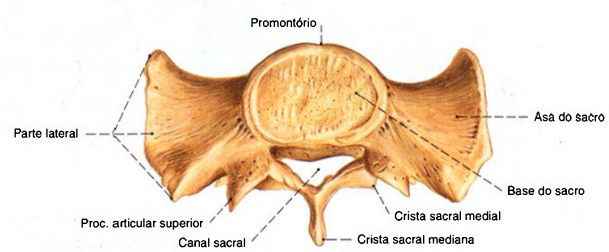


Fig. 739 Sacro;  
Após separação ao nível da segunda vértebra sacral;  
vista superior (55%).

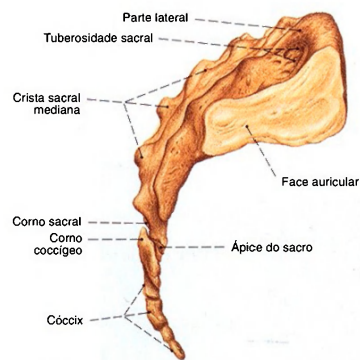


Fig. 740 Sacro; vista lateral (D, 45%).

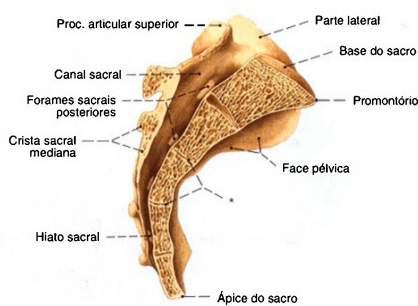


Fig. 741 Sacro; Corte mediano; vista medial (45%).  
\* Também no adulto permanecem conservados restos dos tecidos dos ligamentos e discos.

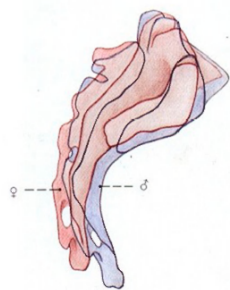


Fig. 742 Sacro; Diferenças sexuais; vista lateral.

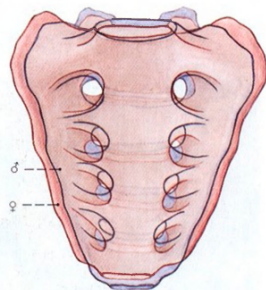


Fig. 743 Sacro; Diferenças sexuais; vista anterior.

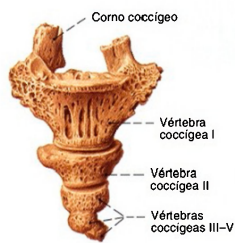

Fig. 744 Coccix; vista ântero-superior (105%). Apesar da formação variável dos discos intervertebrais, o conjunto dos rudimentos vertebrais pós-sacrais é conhecido como coccix.

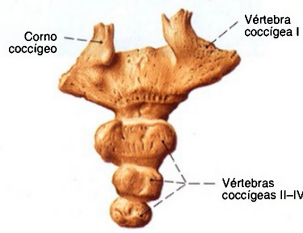


Fig. 745 Coccix; vista pósterio-inferior (105%).

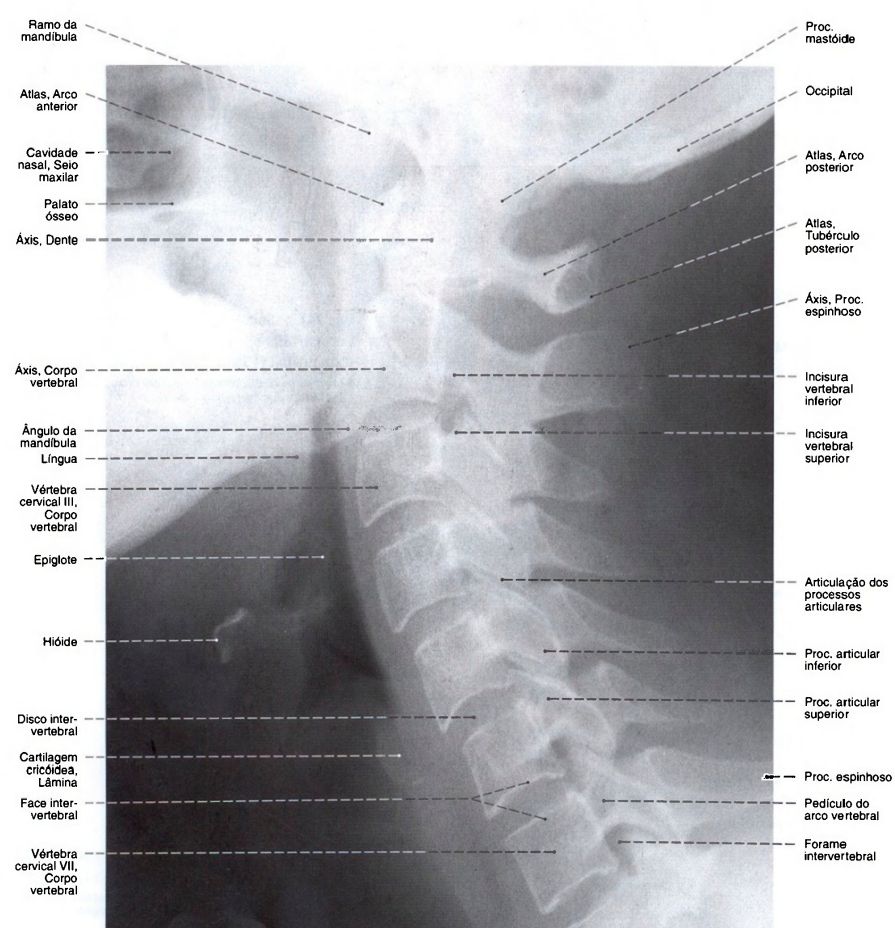


Fig. 746 Vértebras cervicais;  
Radiografia lateral da coluna vertebral cervical;  
Focalização: posição ereta; raio centrado sobre a  
terceira vértebra cervical; ombros puxados  
para baixo.



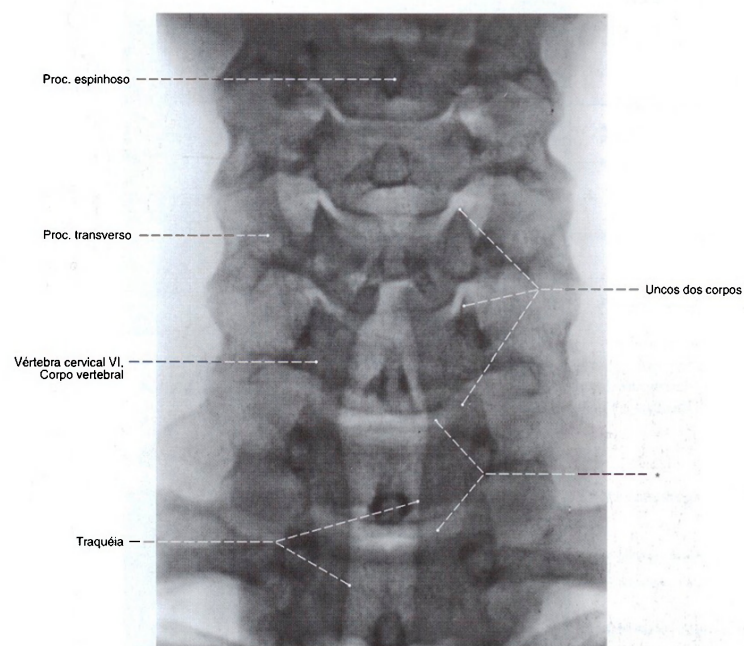


Fig. 747 Vértebras cervicais;  
Radiografia AP da coluna vertebral cervical;  
Focalização: posição ereta; raio centrado sobre  
a terceira vértebra cervical;  
\* Espaço dos discos vertebrais.

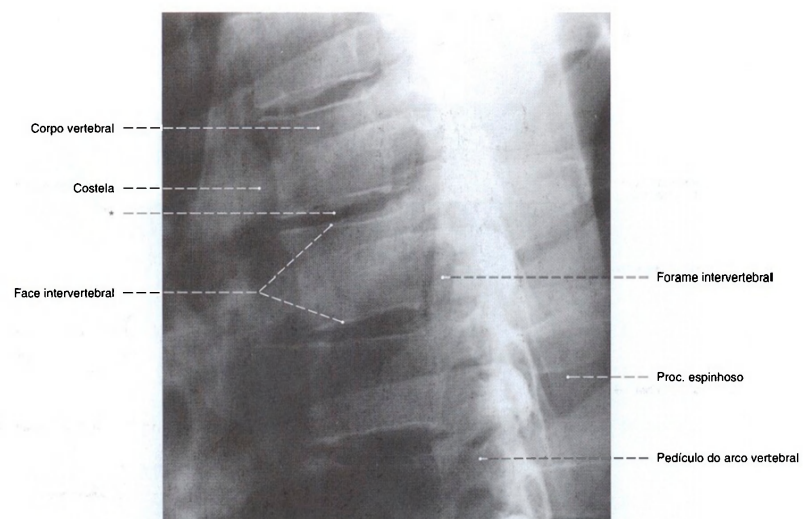


Fig. 748 Vértex torácicas;  
Radiografia lateral da coluna vertebral torácica;  
Focalização: posição ereta; tórax em inspiração;

raio centrado na sexta vértebra torácica.  
\* Espaço de um disco intervertebral.

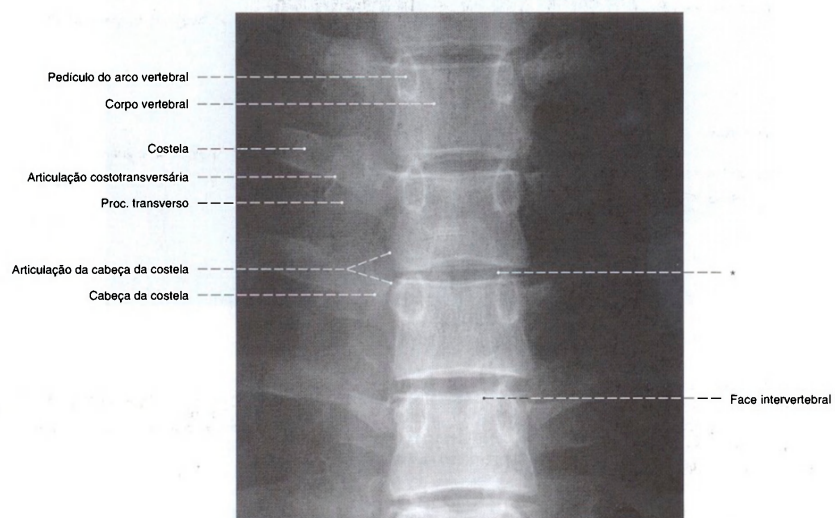


Fig. 749 Vértex torácicas;  
Radiografia AP da coluna vertebral torácica;  
Focalização: posição ereta; tórax em inspiração, raio

centrado na sexta vértebra torácica.  
\* Espaço de um disco intervertebral.

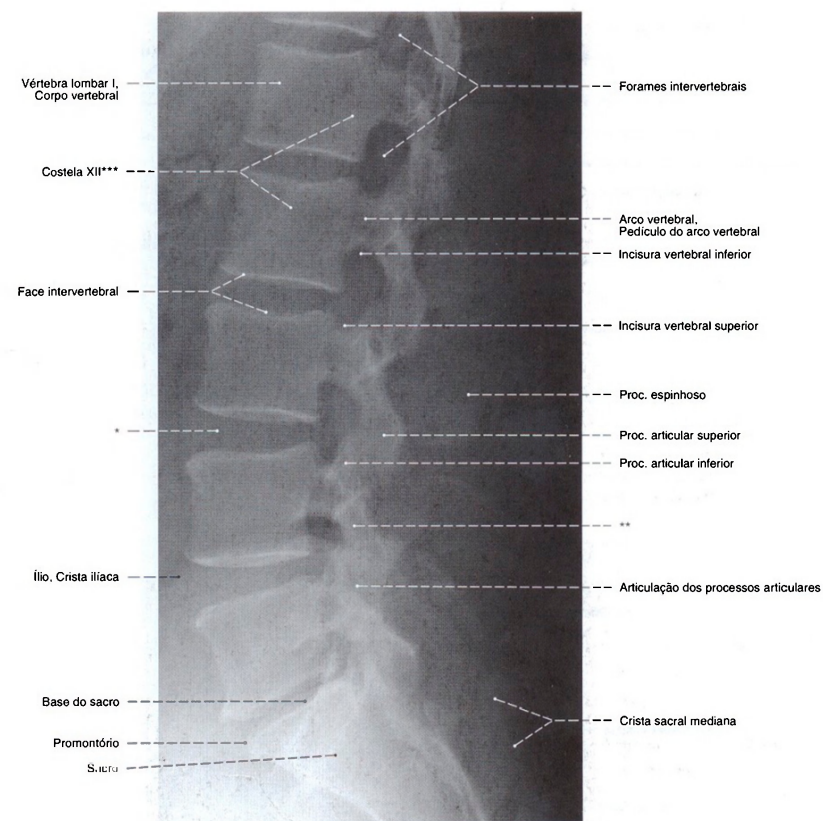


Fig. 750 Vértebras lombares;  
Radiografia lateral da coluna vertebral lombar; Focalização:  
posição ereta; raio centrado na segunda vértebra lombar.  
O biselamento das margens anteriores das vértebras lombares  
inferiores é uma alteração patológica.

\* Espaço de um disco intervertebral.

\*\* Região do arco vertebral entre os processos articulares superior e inferior  
(assim chamada Istmo = porção interarticular).

\*\*\* Os pontos extremos dão o trajeto, mal evidente na reprodução, da 12ª costela.



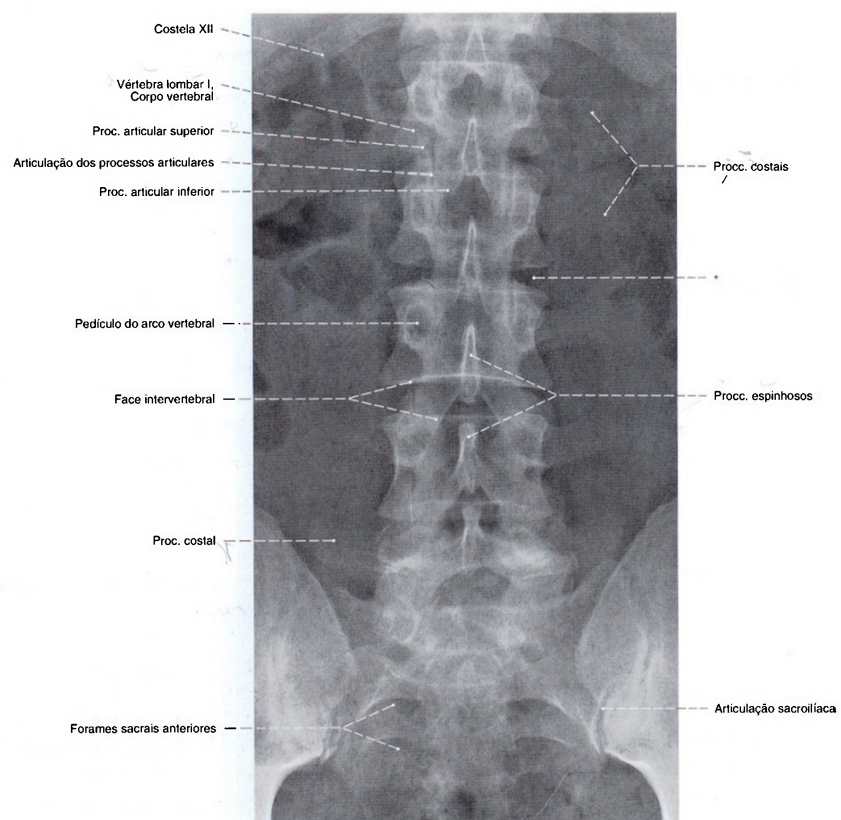


Fig. 751 Vértebras lombares;  
Radiografia AP da coluna vertebral lombar e do sacro;  
Focalização: posição ereta; raio centrado na segunda  
vértebra lombar.  
\* Espaço de um disco intervertebral.

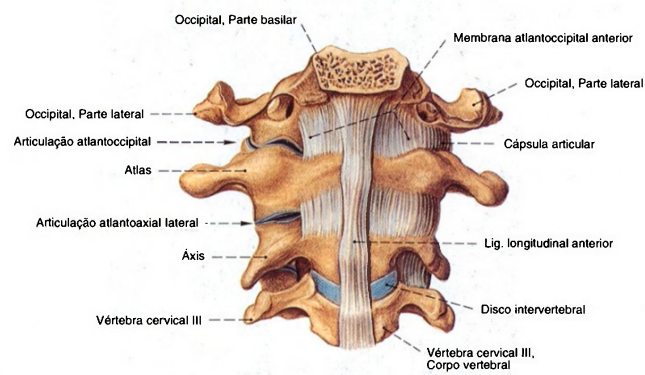


Fig. 752 Articulações atlantoccipital e da coluna vertebral cervical superior; após retirada das cápsulas articulares no lado direito; vista anterior.

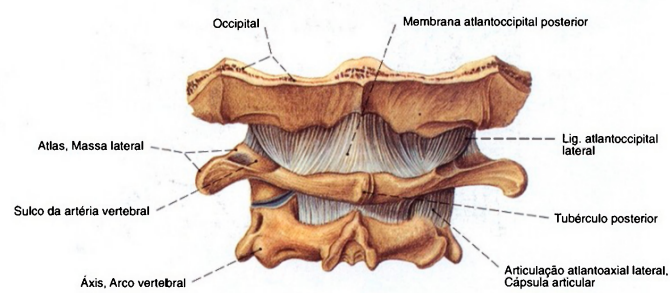


Fig. 753 Articulação atlantoccipital; após retirada da cápsula articular da articulação atlantoccipital lateral no lado esquerdo; vista posterior.

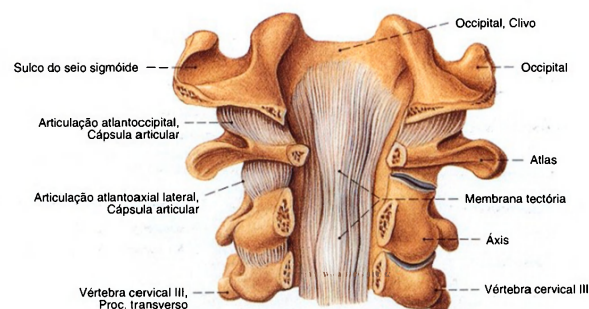


Fig. 754 Articulaco atlantoccipital; Ligamentos profundos aps abertura do forame magno e do canal vertebral; as cpsulas articulares do lado direito parcialmente removidas; vista posterior.

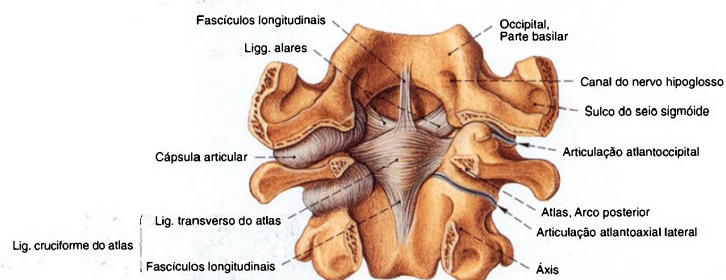


Fig. 755 Articulaco atlantoccipital; Ligamentos profundos aps abertura do forame magno e do canal vertebral; cpsulas articulares do lado direito parcialmente removidas; vista posterior.

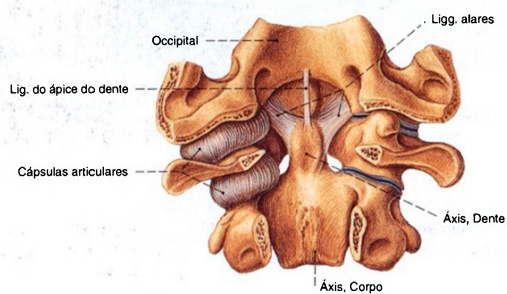
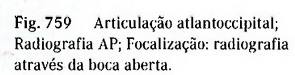
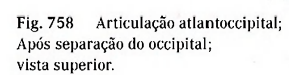
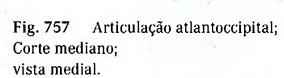
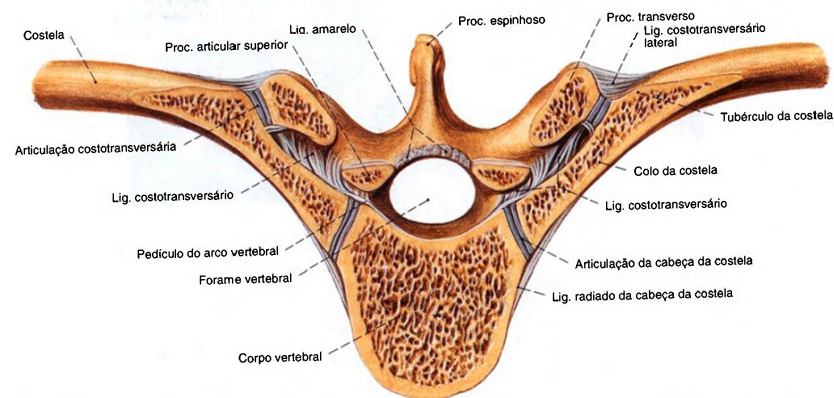
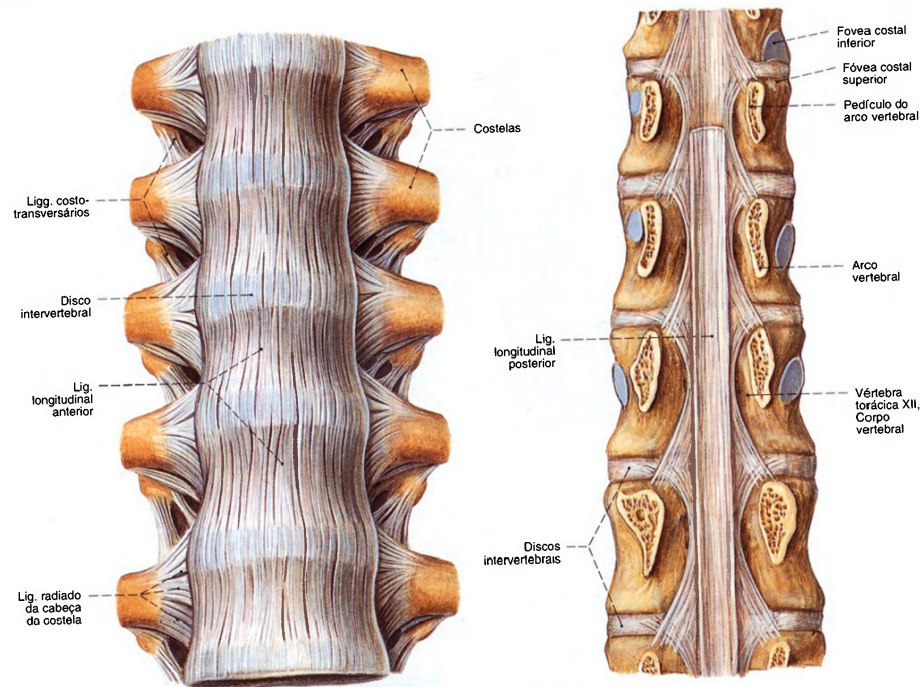


Fig. 756 Articulaco atlantoccipital; Ligamentos profundos aps abertura do forame magno e do canal vertebral; as cpsulas articulares do lado direito removidas; vista posterior.

Os ligamentos alares irradiam-se freqentemente tambm para as massas laterais do atlas.







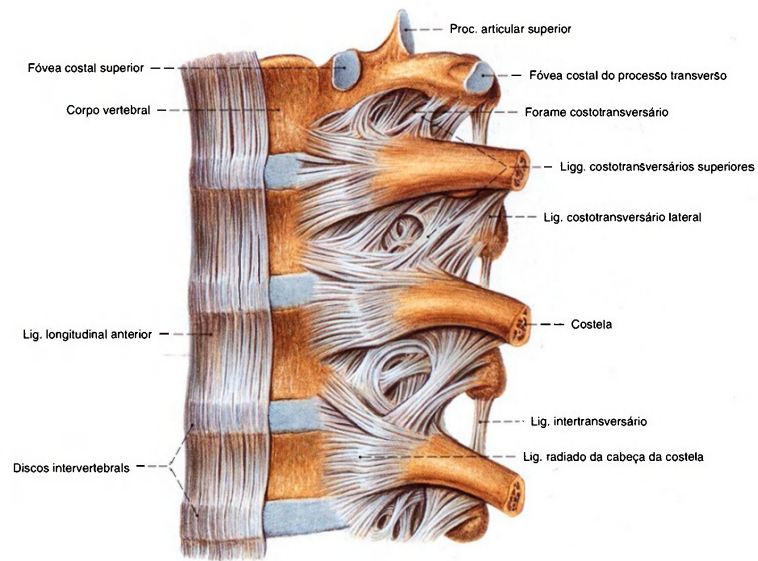


Fig. 763 Ligamentos da coluna vertebral e das articulações costovertebrais; foram removidas as partes laterais do ligamento longitudinal anterior; vista lateral (E).

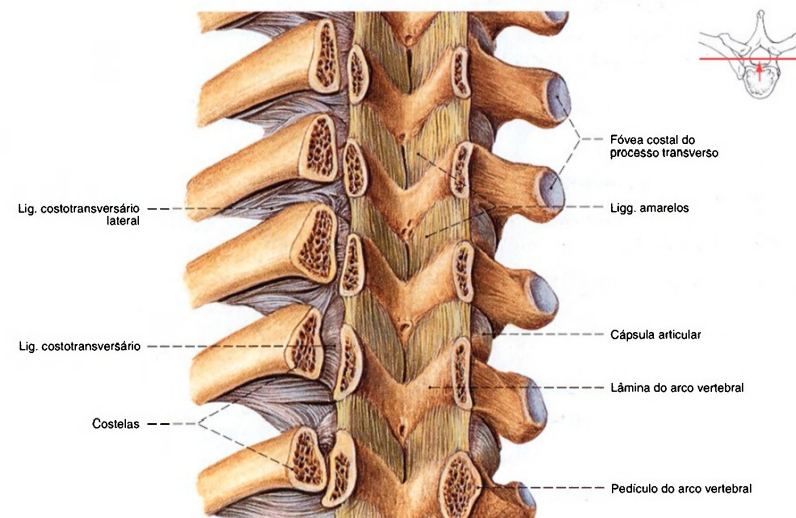


Fig. 764 Ligações dos arcos vertebrais; Após abertura do canal vertebral por um corte frontal através dos pedículos; vista anterior.

Os ligamentos amarelos da coluna vertebral lombar abarcam as articulações vertebrais também anteriormente e formam, com isto, simultaneamente, as paredes posteriores dos forames intervertebrais.



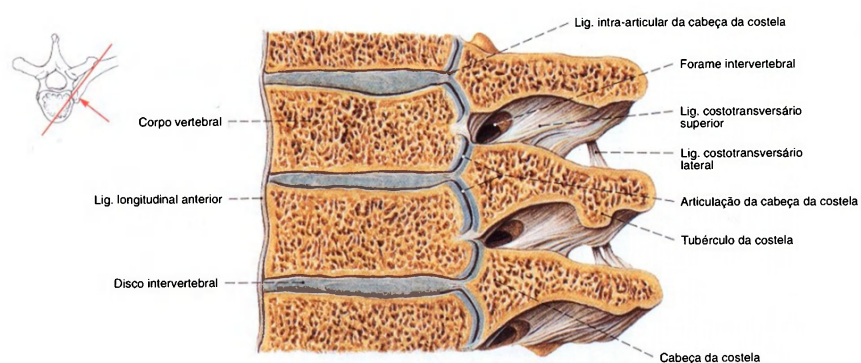


Fig. 765 Articulações costovertebrais;  
Corte vertical oblíquo através da articulação  
das cabeças das costelas;  
vista lateral (E).

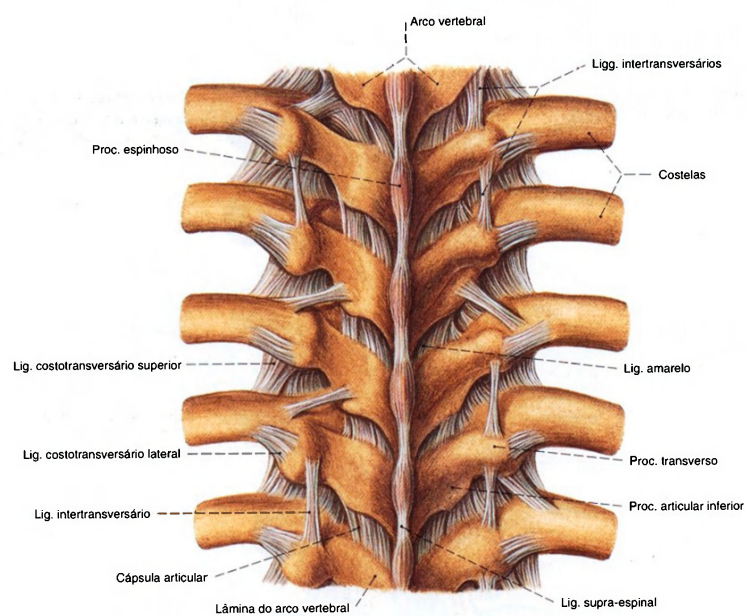


Fig. 766 Ligamentos dos arcos vertebrais e das  
articulações costovertebrais;  
vista posterior.

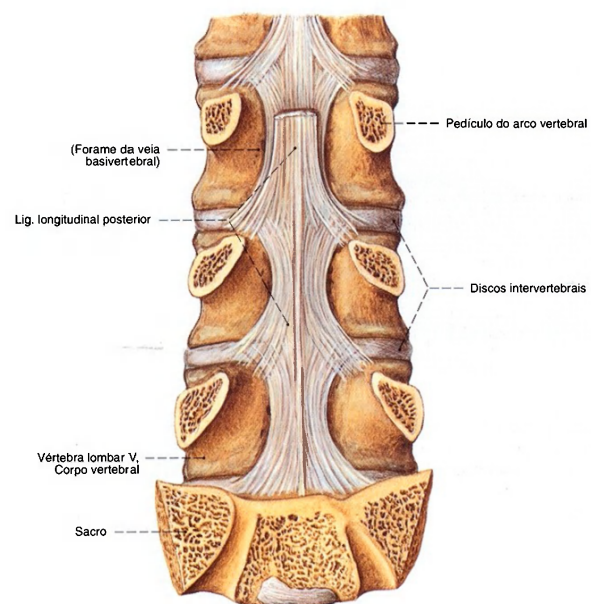


Fig. 767 Ligamentos da coluna vertebral lombar; Após abertura do canal vertebral; vista posterior.

Abaixo da 2ª até a 3ª vértebras lombares corre, em uma faixa estreita, a camada superficial do ligamento longitudinal posterior. A camada profunda irradia-se lateralmente para os anéis fibrosos.

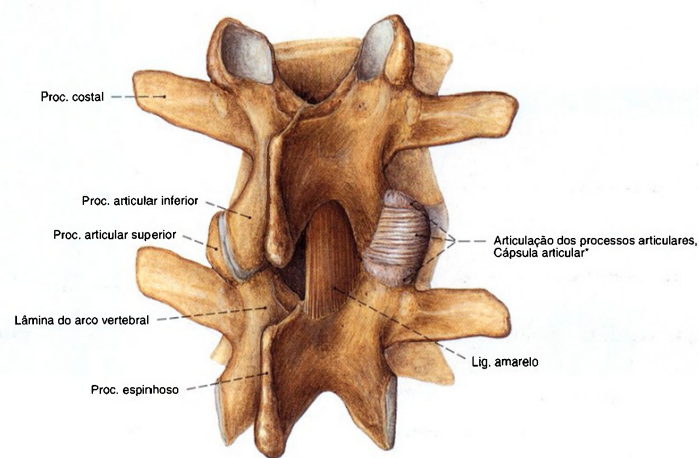


Fig. 768 Articulações dos processos articulares lombares; Após a retirada do ligamento amarelo no lado esquerdo; vista posterior direita.

\*Somente na coluna vertebral lombar as articulações são reforçadas por densas fibras de tração alinhadas transversalmente ("ligamentos transversais").

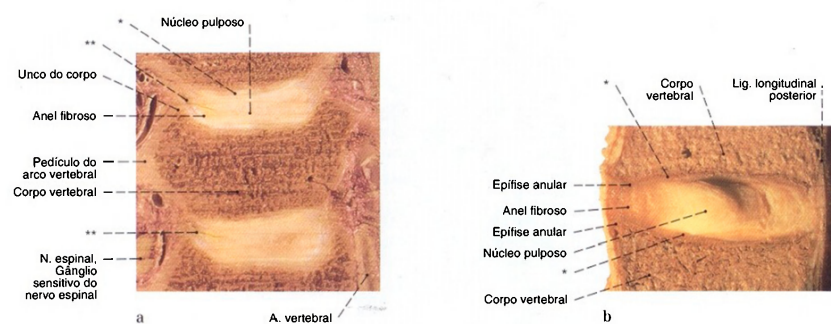


Fig. 769 a, b Discos intervertebrais.  
a Discos intervertebrais cervicais;  
Corte frontal ao nível do meio do corpo vertebral;  
vista anterior (115%).  
b Discos intervertebrais lombares;  
Corte mediano (115%).

\* Revestimento cartilágneo hialino das placas terminais do corpo vertebral como partes nunca ossificadas das epífises do corpo vertebral.  
\*\* Já na primeira década de vida formam-se, nas zonas laterais dos discos intervertebrais cervicais, as assim chamadas fissuras uncovertebrais que, nas décadas seguintes, correm medialmente de maneiras individuais diferenciadas.

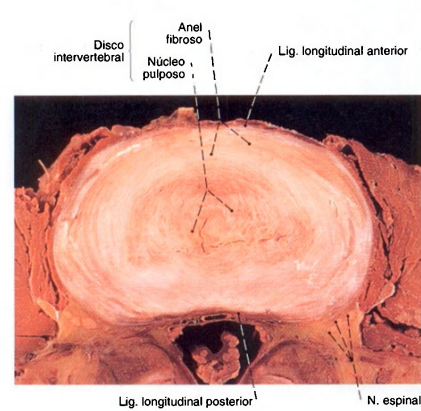


Fig. 770 Disco intervertebral;  
vista ântero-superior (115%).

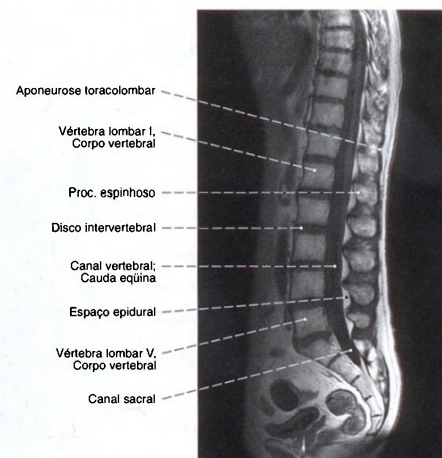


Fig. 771 Coluna vertebral lombar;  
Imagem de ressonância magnética (IRM) em corte mediano.



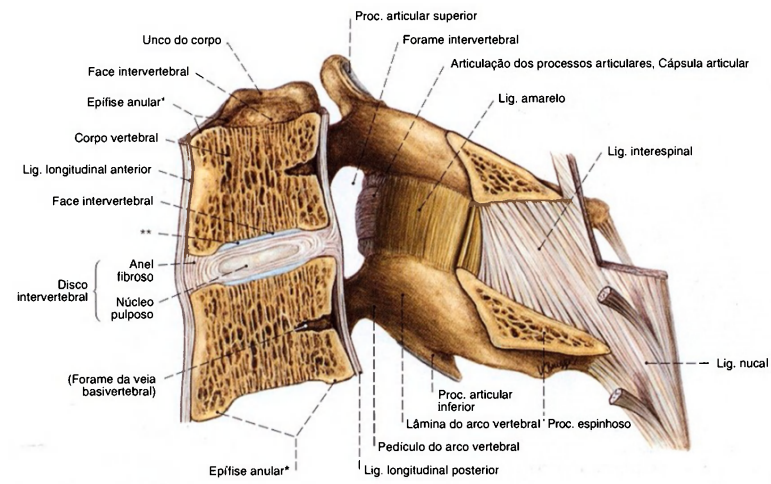


Fig. 772 Segmento de movimentação cervical;  
Esquema, corte mediano (160%).

\*Também chamada crista marginal.

**\*\*** Revestimento cartilagíneo hialino das placas terminais do corpo vertebral como partes nunca ossificadas das epífises do corpo vertebral.

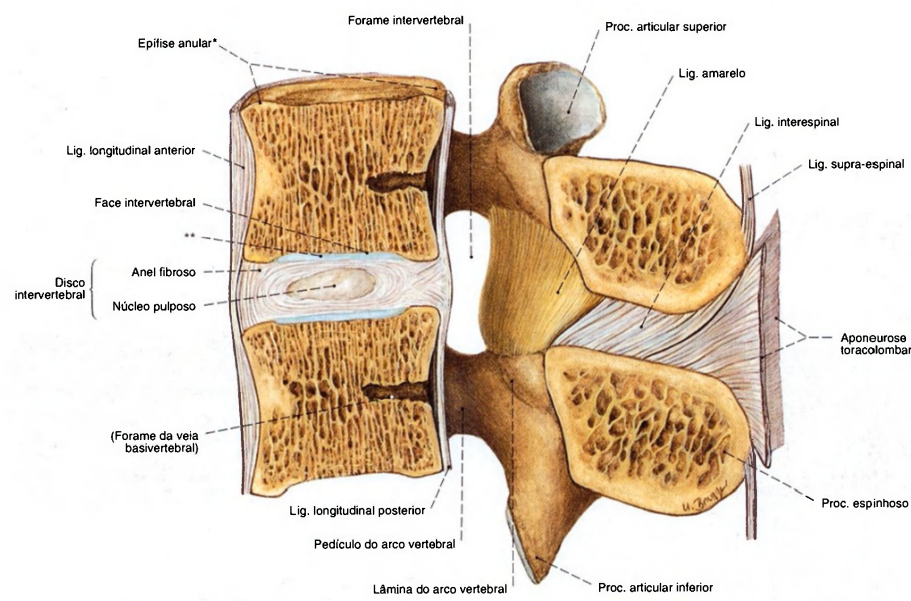


Fig. 773 Segmento de movimentação lombar; Esquema, corte mediano (120%).

\*Também chamada crista marginal.

\*\* Revestimento cartilágneo hialino das placas terminais do corpo vertebral como partes nunca ossificadas das epífises do corpo vertebral.

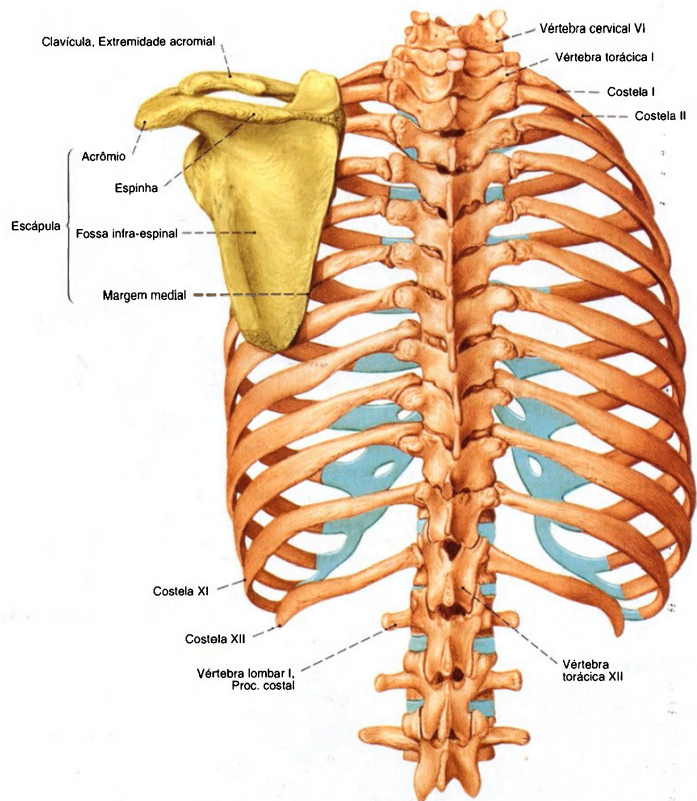


Fig. 774 Arcabouço torácico e cingulo peitoral esquerdo; vista dorsal.

Músculos do cingulo peitoral e tronco (Figs. 775, 776)

Os músculos dorsais deste grupo, M. trapézio, M. levantador da escápula, M. rombóide maior e M. rombóide menor, pertencem, por sua posição, aos músculos superficiais do dorso, por suas origens e inervação podem, sem objeção, ser designados músculos do dorso. O M. serrátil anterior fica na parede torácica lateral e vai para trás encoberto pela escápula. Da parede torácica anterior, nasce os M. peitoral mgnor e M. subclávio. Ambos tratados dentro do grupo dos músculos anteriores do ombro.

Músculo Inervação	Origem	Inserção	Função
1. M. trapézio N. acessório (XI) e Ramo direito do plexo cervical Na região de origem entre as vértebras torácicas médias e inferiores, é formado um característico tendão luzidio.	Parte descendente: Escama do occipital (entre as linhas nucas suprema e superior), procc. espinhosos das vértebras cervicais superiores (sobre o Lig. nucas) Parte transversa: Procc. espinhosos das vértebras cervicais inferiores e vértebras torácicas superiores Parte ascendente: Procc. espinhosos das vértebras torácicas médias e inferiores	Parte descendente: Clavicula (terço acromial) Parte transversa: Acrômio Parte ascendente: Espinha da escápula  Coluna vertebral: pela ação bilateral das partes transversa e ascendente aplana a cifose da coluna vertebral torácica	Cingulo do membro superior: Parte descendente: Mantém a articulação do ombro e o braço (p. ex., no carregamento), levanta a escápula (p. ex., na inspiração) e gira-a para cima (para a elevação do braço acima da horizontal – M. serrátil anterior) Parte transversa: Adução da escápula Parte ascendente: Abaixa a escápula e rotação para baixo

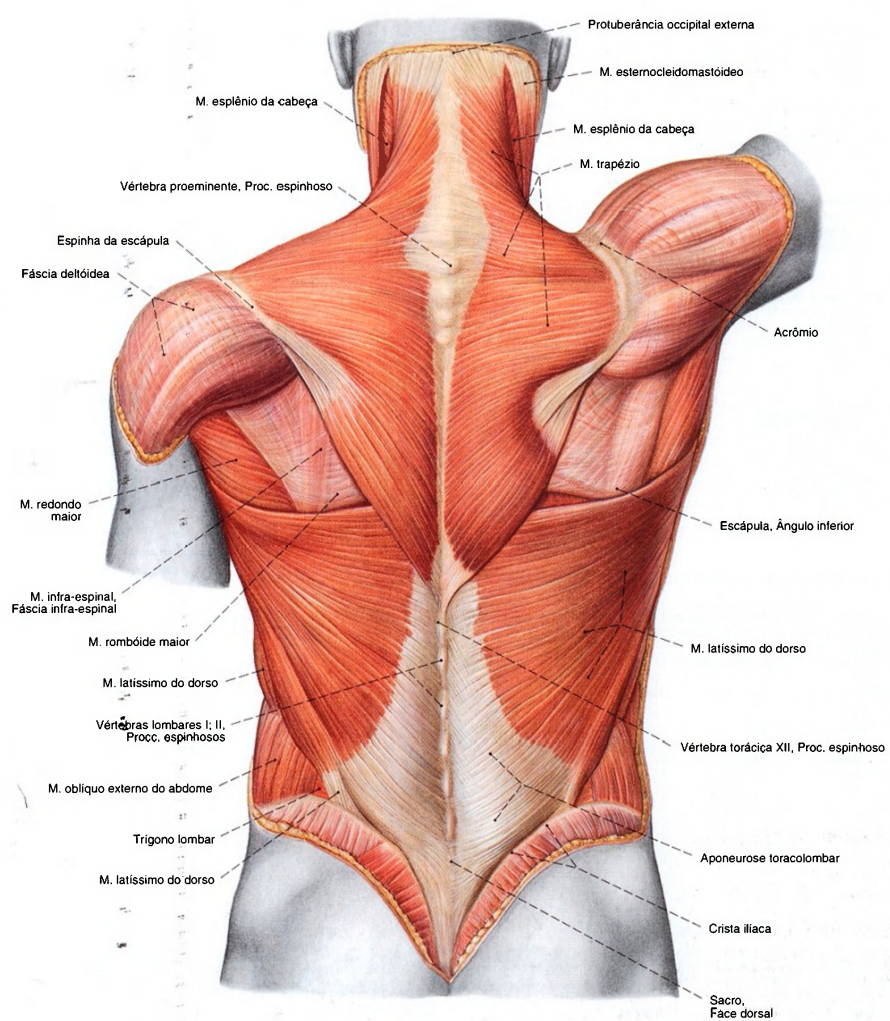


Fig. 775 Músculos do dorso; Camada superficial dos músculos tronco-apediculares e tronco-cingulares; vista posterior.



Músculos tronco-cingulares (Continuação)

Músculo Inervação	Origem	Inserção	Função
2. M. levantador da escápula <i>Ramo direito do plexo cervical e N. dorsal da escápula (Plexo braquial, parte supraclavicular)</i>	Tubérculos posteriores dos procc. transversos das 1ª - 4ª vértebras cervicais	Ângulo superior e parte imediatamente adjacente da escápula	No cingulo do membro superior: Levanta a escápula e rotação para cima
3. M. rombóide maior <i>N. dorsal da escápula (Plexo braquial, parte supraclavicular)</i>	Proc. espinhoso das quatro vértebras torácicas superiores	Margem medial da escápula (caudal à espinha da escápula)	No cingulo do membro superior: Com o M. rombóide menor, adução e levantamento da escápula; juntamente com o M. serrátil anterior, fixa a escápula no tronco
4. M. rombóide menor <i>N. dorsal da escápula (Plexo braquial, parte supraclavicular)</i>	Proc. espinhoso das 6ª e 7ª vértebras cervicais	Margem medial da escápula (cranial à espinha da escápula)	No cingulo do membro superior: Com o M. rombóide maior, adução e levantamento da escápula; juntamente com o M. serrátil anterior, fixa a escápula no tronco
5. M. serrátil anterior <i>N. torácico longo (Plexo braquial, parte supraclavicular)</i>	Parte superior: 1ª, 2ª costelas (moderadamente convergentes) Parte média: 2ª - 4ª costelas (convergentes) Parte inferior: 5ª - (8ª) 9ª costelas (fortes convergentes); interdigitadas com os dentes de origem do músculo oblíquo externo do abdome	Parte superior: Ângulo superior da escápula Parte média: Margem medial da escápula Parte inferior: Ângulo inferior da escápula	No cingulo do membro superior: Todas as partes: Abdução da escápula; juntamente com os Mm. rombóides, aperta a escápula contra o tórax (escápula alada pela deficiência de um antagonista) Parte superior: eleva Parte média: abaixa Parte inferior: abaixa, rotação para lateral (para elevação do braço acima da horizontal) Tórax: Pela fixação da escápula eleva as costelas (inspiração)

Músculos tronco-apendiculares (Fig. 775)

A este grupo pertencem o M. latíssimo do dorso e o M. peitoral maior. Ambos têm sua origem no tronco e vão para o braço. Por causa da posição de seu ventre muscular, o M. latíssimo do dorso é incluído no grupo dos músculos superficiais do dorso; como estes, do mesmo modo, é um imigrante da parte ventral. O M. peitoral maior origina-se da parede torácica dentro do grupo dos músculos ventrais que manejam o ombro.			
Músculo Inervação	Origem	Inserção	Função
M. latíssimo do dorso <i>N. toracodorsal (Plexo braquial, parte supraclavicular)</i>	Proc. espinhoso das seis vértebras torácicas inferiores, das vértebras lombares (sobre a aponeurose toracolombar), face dorsal do sacro, lábio externo da crista ilíaca (terço posterior), (9ª), 10ª - 12ª costelas; freqüentemente do ângulo inferior da escápula, os dentes de origem mais longínquos	Crista do tubérculo menor (com tendão achatado que abraça espiraladamente o M. redondo maior; entre os dois, a bolsa subtendínea do M. latíssimo do dorso)	Articulação do ombro: Adução, rotação medial, retroversão  No cingulo do membro superior: Adução e abaixamento a escápula

Músculos espinocostais (Fig. 776)

Os músculos espinocostais; M. serrátil posterior superior e M. serrátil posterior inferior situam-se na profundidade dos músculos autóctones do dorso.			
Músculo Inervação	Origem	Inserção	Função
1. M. serrátil posterior superior <i>N. cervical [C6] até o N. torácico [T2]</i>	Proc. espinhoso da 6ª - 7ª vértebras cervicais e 1ª, 2ª vértebras torácicas	2ª - 5ª costelas (sempre lateral ao ângulo das costelas)	Eleva da 2ª à 5ª costelas (inspiração)
2. M. serrátil posterior inferior <i>Ramo anterior do N. torácico [T11] até o N. lombar [L2]</i>	Proc. espinhoso da 11ª, 12ª vértebras torácicas e 1ª, 2ª vértebras lombares	9ª - 12ª costelas (margem inferior)	Abaixa da 9ª à 12ª costelas (Expiração); como antagonista da ação de tração do diafragma, também ativo na inspiração forçada.



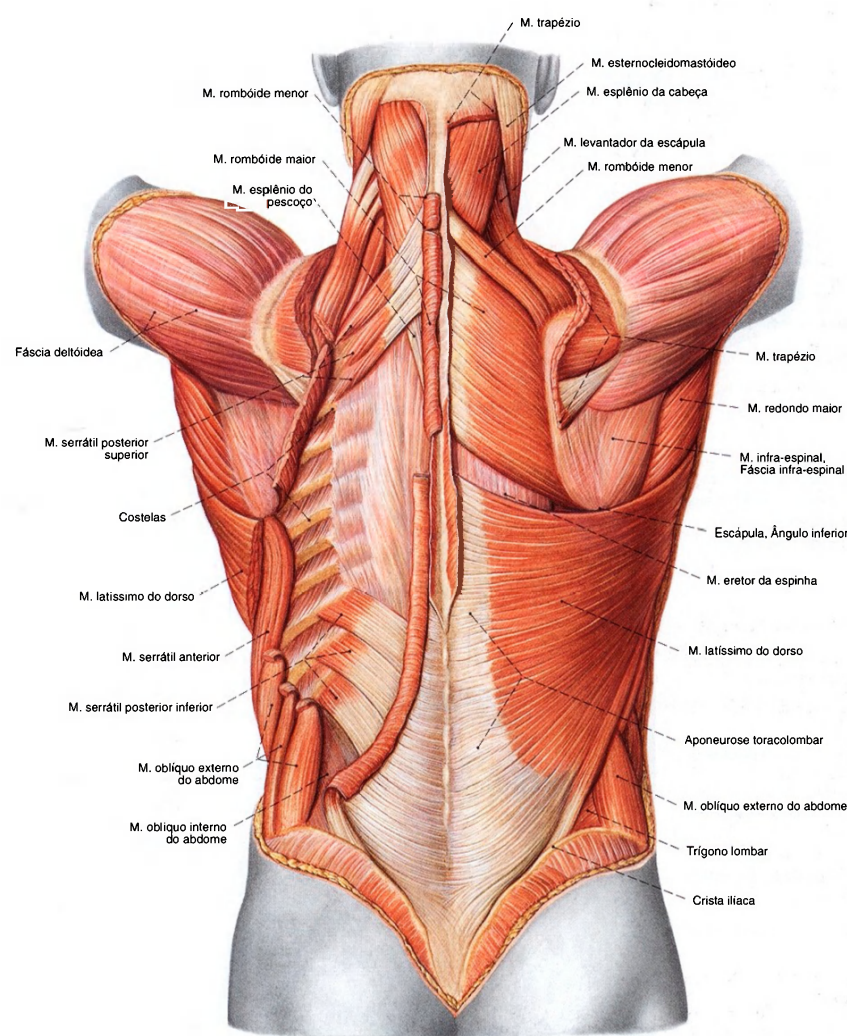


Fig. 776 Músculos do dorso;  
Camada profunda dos músculos tronco-apendiculares  
após ampla remoção dos músculos superficiais do lado  
esquerdo;  
vista posterior.

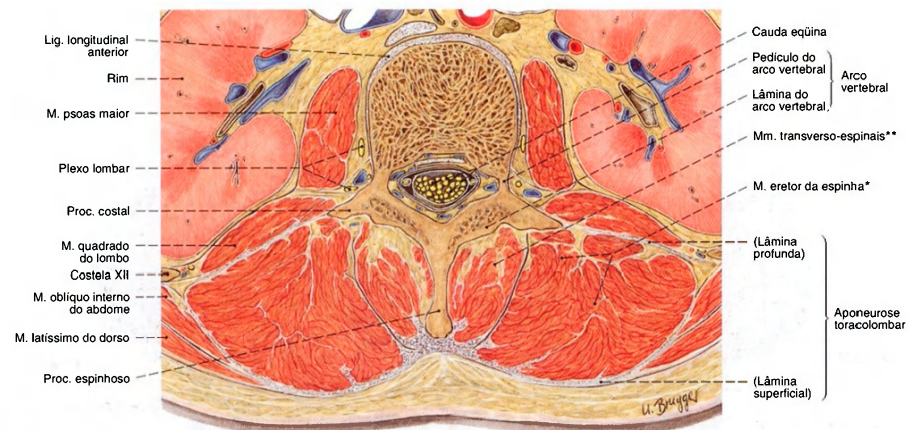


Fig. 777 Músculos do dorso; Corte transversal ao nível da segunda vértebra lombar, vista inferior.

A musculatura autóctone do dorso situa-se em um tubo fibroso, circundado internamente pelas partes posteriores das vértebras e externamente pela aponeurótica fásia toracolombar. Ela se divide em um trato lateral\* e um trato medial\*\*.

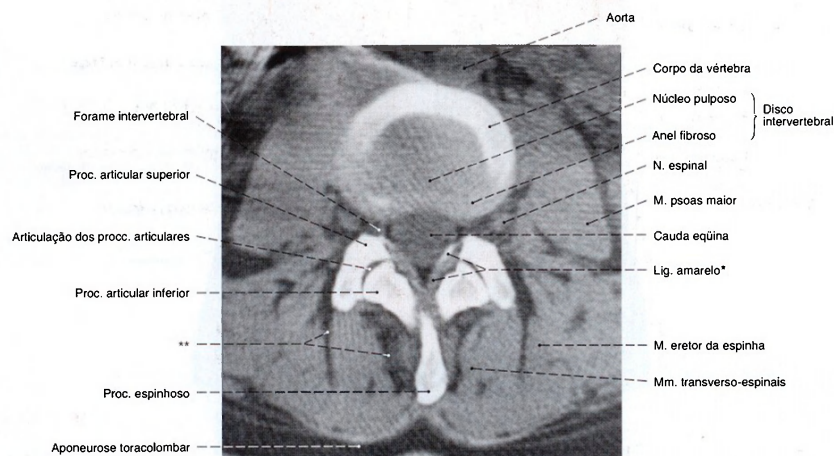


Fig. 778 Músculos do dorso; Tomografia computadorizada (TC) ao nível do disco intervertebral entre a terceira e a quarta vértebras lombares; vista inferior.

\* Na região de fixação dos ligamentos amarelos aparecem frequentemente ainda no homem jovem calcificações ou ossificações.  
\*\* Depósitos adiposos.

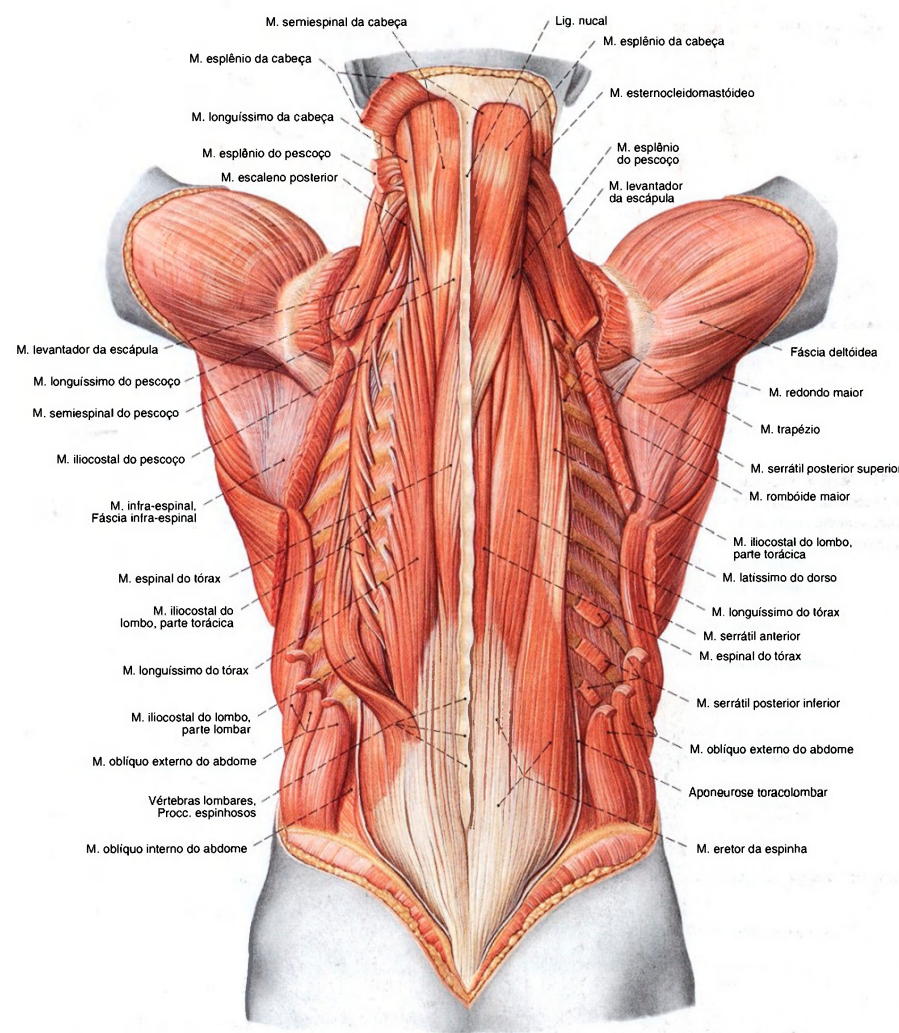


Fig. 779 Músculos do dorso; Camada superficial dos músculos autóctones após a remoção da lâmina superficial da aponeurose toracolombar e dos suprajacentes músculos tronco-apendiculares bem como dos músculos tronco-cingulares; vista posterior.



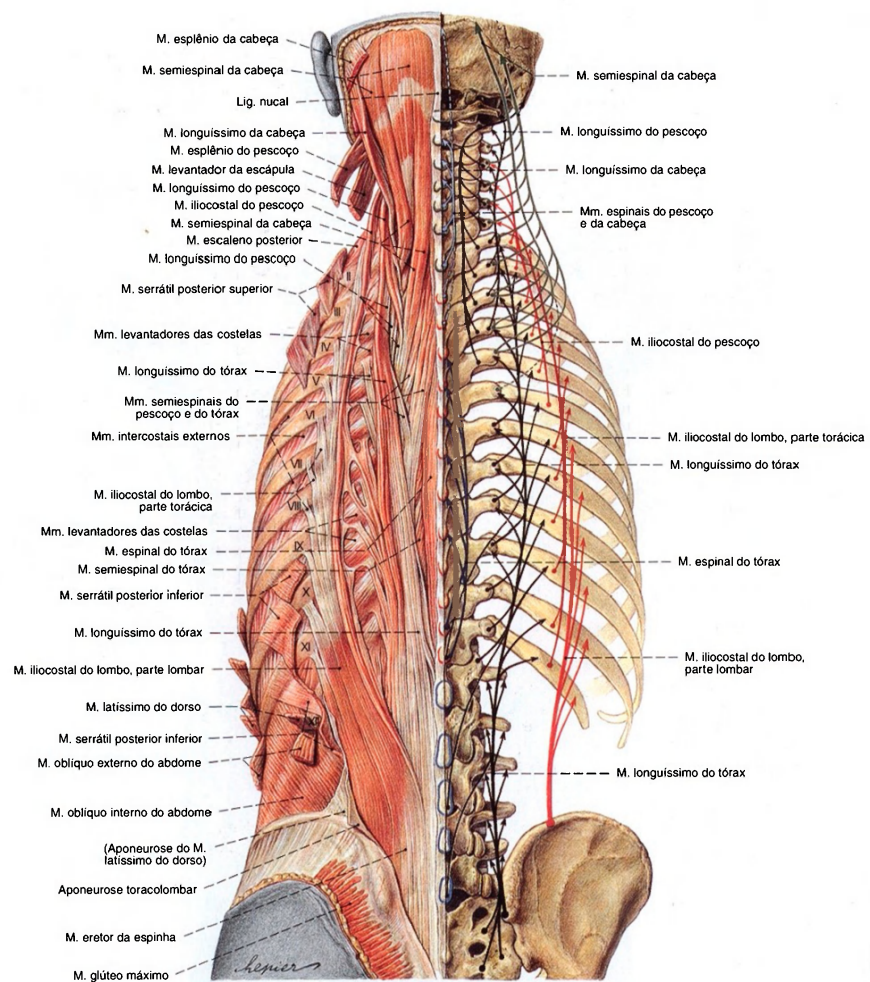


Fig. 780 Músculos do dorso;  
Tiras longas dos músculos autóctones após a remoção da lâmina superficial da aponeurose toracolombar e dos suprajacentes músculos tronco-apendiculares bem como dos músculos tronco-cingulares; à direita redução esquemática dos trajetos; os processos espinhosos das vértebras cervicais estão delineados em verde, os das vértebras torácicas em vermelho, e os das vértebras lombares em azul;  
II–XII = Costelas; vista posterior.



Músculos autóctones laterais do dorso (Figs. 779, 780)

O trato lateral da musculatura autóctone do dorso cobre o trato medial e, por esta razão, deve ser designado também como parte superficial da musculatura autóctone do dorso. Além disso, pertencem como cordões musculares que correm retos: o músculo iliocostal, o músculo longuíssimo e os músculos intertransversários; os músculos esplênios correm oblíquos divergindo cranialmente (espino-transversais). Os músculos levantadores das costelas correm obliquamente para baixo, para as costelas.			
Músculo/Inervação	Origem	Inserção	Função
1. M. iliocostal do lombo, Parte lombar Rr. posteriores dos Nn. lombares	Em comum com o M. longuíssimo do tórax, dos processos espinhosos das vértebras lombares, face dorsal do sacro, crista ilíaca (terço posterior), aponeurose toracolombar	5ª-12ª costelas (no ângulo da costela)	
2. M. iliocostal do lombo, parte torácica Rr. posteriores dos Nn. torácicos	12ª-7ª costelas (medial ao ângulo da costela)	(6ª) 7ª-1ª costelas (no ângulo da costela)	
3. M. iliocostal do pescoço Rr. posteriores dos Nn. cervicais	7ª-(4ª) 3ª costelas (medial ao ângulo da costela)	Tubérculos posteriores dos procc. transversos das 6ª - (4ª) 3ª vértebras cervicais	
4. M. longuíssimo do tórax Rr. posteriores dos Nn. espinais	Em comum com o M. iliocostal do lombo, dos processos espinhosos das vértebras lombares, face posterior do sacro, frequentemente do processo mamilar da 2ª e 1ª vértebras lombares e processo transverso da 12ª - 6ª vértebras torácicas	Parte medial: Proc. mamilar da 5ª vértebra lombar, proc. acessório da 4ª - 1ª vértebras lombares, procc. transversos das vértebras torácicas; Parte lateral: Proc. costal das 4ª - 1ª vértebras lombares, aponeurose toracolombar (lâmina profunda), 12ª - 2ª costelas (mediais ao ângulo da costela)	
O M. longuíssimo do tórax fica preso intimamente junto ao M. longuíssimo do pescoço e ao M. espinal			
5. M. longuíssimo do pescoço Rr. posteriores dos Nn. espinais	Proc. transverso das 6ª - 1ª vértebras torácicas e 7ª - 3ª vértebras cervicais	Tubérculo posterior do proc. transverso da 5ª-2ª vértebras cervicais	Ativo de um só lado: flexão lateral; em ambos os lados: extensão
6. M. longuíssimo da cabeça Rr. posteriores dos Nn. espinais	Proc. transverso da 3ª vértebra torácica até a 3ª vértebra cervical	Proc. mastóide (margem posterior)	
7. Mm. intertransversários laterais do lombo Rr. posteriores e anteriores dos Nn. espinais	Tuberosidade ilíaca, procc. costal e acessório da 5ª até a 1ª vértebra lombar, proc. transverso da 12ª vértebra torácica	Proc. costal da 5ª vértebra lombar, proc. transverso da 1ª vértebra torácica	
8. Mm. intertransversários mediais do lombo (veja Nº 7)	Proc. acessório da 4ª-1ª vértebras lombares	Proc. mamilar da 4ª - 2ª vértebras lombares	
9. Mm. intertransversários do tórax (veja Nº 7)	Proc. transverso da 12ª-10ª vértebras torácicas	Proc. acessório e mamilar da 1ª vértebra lombar até o proc. transverso da 11ª vértebra torácica	
10. Mm. intertransversários posteriores do pescoço (veja Nº 7)	Tubérculo posterior do proc. transverso da 6ª - 1ª vértebras cervicais	Tubérculo posterior do proc. transverso da 7ª - 2ª vértebras cervicais	
11. Mm. intertransversários anteriores do pescoço (veja Nº 7)	Tubérculo anterior dos procc. transversos da 6ª - 1ª vértebras cervicais	Tubérculo anterior do proc. transverso da 7ª - 2ª vértebras cervicais	
12. M. esplênio do pescoço Rr. posteriores dos Nn. cervicais	Proc. espinhoso da 3ª vért. torácica até a 7ª vért. cervical; Lig. da nuca (desde a 3ª vért. cervical)	Proc. mastóide, linha nucal superior	Ativo de um só lado: flexão lateral, rotação da parte cervical da coluna vertebral e cabeça para o mesmo lado;
13. M. esplênio da cabeça Rr. posteriores dos Nn. cervicais	Proc. espinhoso da 6ª - 3ª vértebras cervicais, lig. supra-espinal	Tubérculo posterior do proc. transverso da (3ª) 2ª - 1ª vértebras cervicais	ativo em ambos os lados: extensão da parte cervical da coluna vertebral
14. Mm. levantadores das costelas Rr. posteriores dos N. cervical [C8] e os Nn. torácicos Os Mm. levantadores longos das costelas faltam na região média do tórax.	Proc. transverso da 11ª vértebra torácica até a 7ª vértebra cervical (Mm. levantadores longos das costelas saltam sempre uma costela, os músculos levantadores curtos das costelas vão para a costela inferior mais próxima)	12ª - 1ª costelas (sempre laterais ao ângulo da costela)	Elevam as costelas; flexão lateral e rotação da coluna vertebral

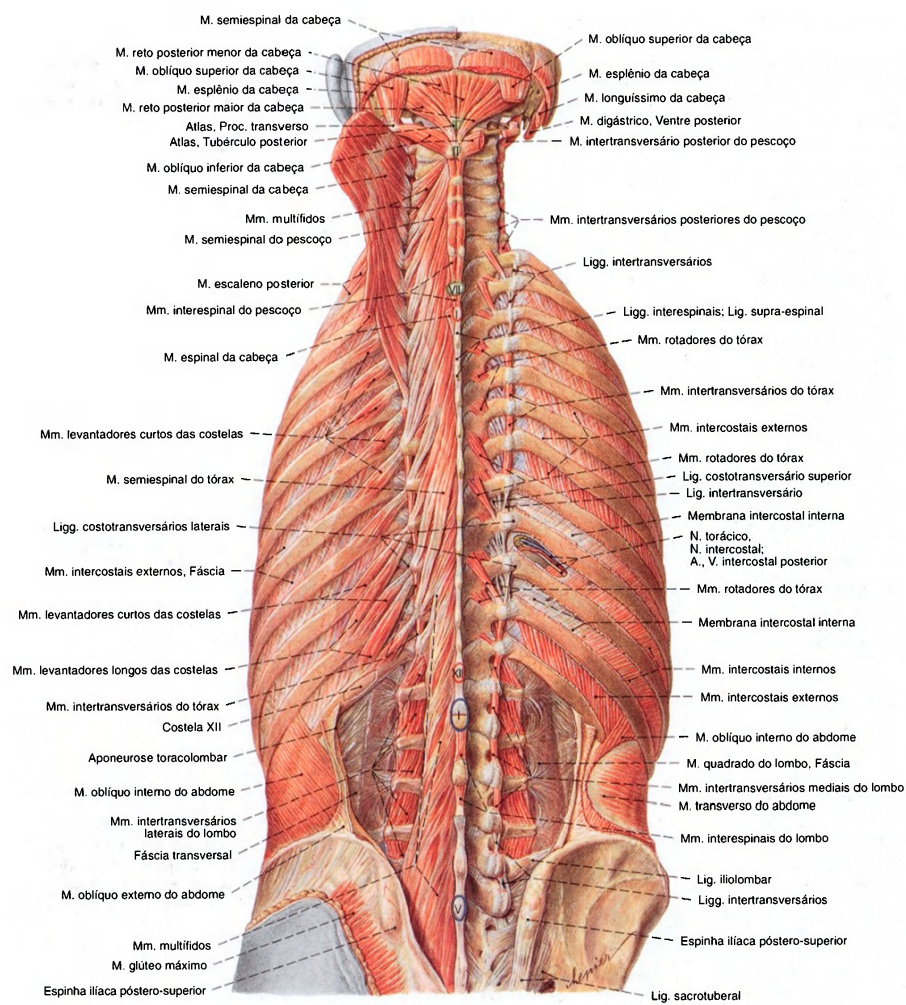


Fig. 781 Músculos do dorso e músculos suboccipitais; Camada mais profunda após a remoção de todos os músculos superficiais e da aponeurose toracolombar; O quarto espaço intercostal aberto em parte; vista posterior. Os processos espinhosos das vértebras correspondentes foram designados em algarismos romanos.



Músculos autóctones mediais do dorso (Figs. 780, 781)

O trato medial da musculatura autóctone do dorso fica abaixo do trato lateral e, por isto, também é designado como parte mais profunda da musculatura autóctone do dorso; além disto pertencem como cordões musculares que correm retos os Mm. interespinais e o M. espinal. Os Mm. Rotadores, os Mm. multifidos e o M. semi-espinal correm oblíquos convergindo cranialmente (transverso-espinais).

Músculo Inervação	Origem	Inserção	Função
1. Mm. interespinais do lombo Rr. posteriores dos Nn. espinais	Proc. espinhoso da 1ª - 5ª vértebras lombares	Crista sacral mediana (margem superior), proc. espinhoso da 2ª - 5ª vértebras lombares	Extensão segmentar
2. Mm. interespinais do tórax Rr. posteriores dos Nn. espinais	Proc. espinhoso da (1ª) 2ª - 11ª (12ª) vértebras torácicas	Proc. espinhoso (1ª lombar) da 12ª - 3ª (2ª) vértebras torácicas	
3. Mm. interespinais do pescoço Rr. posteriores dos Nn. espinais	Proc. espinhoso da 2ª - 7ª vértebras cervicais	Proc. espinhoso da 1ª vértebra torácica até a 3ª vértebra cervical	
4. M. espinal do tórax Rr. posteriores dos Nn. espinais	Proc. espinhoso da 1ª, 2ª (3ª) vért. lombares; 10ª - 12ª vért. torácicas (fica preso intimamente junto ao músculo longuíssimo do tórax)	Proc. espinhoso da (10ª) 9ª - 2ª vértebras torácicas (fica preso intimamente junto aos Mm. multifidos)	Ativo de um só lado: flexão lateral; ativo em ambos os lados: extensão
5. M. espinal do pescoço Rr. posteriores dos Nn. espinais	Proc. espinhoso da 1ª - 3ª (4ª) vértebras torácicas e 6ª - 7ª vértebras cervicais	Proc. espinhoso da (6ª) 5ª - 2ª vértebras cervicais	
6. M. espinal da cabeça Rr. posteriores dos Nn. espinais (Músculo inconstante)	Proc. espinhoso da 1ª - 3ª vértebras torácicas e 6ª - 7ª vértebras cervicais	Escama do occipital (entre as linhas nucais superior e supra-próximo da protuberância occipital externa; fica preso intimamente junto ao M. semi-espinal da cabeça)	
7. Mm. rotadores Rr. posteriores dos Nn. espinais Nos Mm. rotadores devem-se computar: Mm. rotadores do pescoço, Mm. rotadores do tórax e Mm. rotadores do lombo (inconstante)	Procc. mamilares das vért. lombares, procc. transversos das vért. torácicas, procc. articulares inferiores das vért. cervicais (Mm. rotadores longos sempre saltam uma vértebra, os Mm. rotadores curtos vão para a vértebra mais próxima acima)	Proc. espinhoso (raízes) da 3ª - 1ª vértebras lombares; 12ª - 1ª vértebras torácicas; 7ª - 2ª vértebras cervicais.	Ativos de um só lado: flexão lateral segmentar, rotação; ativos em ambos os lados: extensão
8. Mm. multifidos Rr. posteriores dos Nn. espinais	Face posterior do sacro, lig. sacroilíaco posterior, crista ilíaca (parte posterior), procc. mamilares das vértebras lombares, procc. transversos das vértebras torácicas, procc. articulares inferiores da 4ª - 7ª vértebras cervicais (os feixes musculares saltam 2-4 vértebras)	Proc. espinhoso da 5ª - 1ª vértebras lombares; 12ª - 1ª vértebras torácicas; e 7ª - 2ª vértebras cervicais	
9. M. semiespinal do tórax Rr. posteriores dos Nn. espinais	Proc. transversos da (6ª) 7ª - 11ª (12ª) vértebras torácicas	Proc. espinhoso da (4ª) 3ª vértebras torácicas até a 6ª vértebra cervical	
10. M. semiespinal do pescoço Rr. posteriores dos Nn. espinais	Proc. transversos da 6ª (7ª) vértebra torácica até a 7ª vértebra cervical	Proc. espinhoso da 6ª - 2ª vértebras cervicais	Ativo de um só lado: rotação da coluna vertebral e cabeça para o lado contrário; ativo em ambos os lados: extensão
11. M. semiespinal da cabeça Rr. posteriores dos Nn. espinais	Proc. transversos da 7ª (8ª) vértebra torácica até a 3ª vértebra cervical	Escama do occipital (entre as linhas nucais supra e superior, região mais medial)	

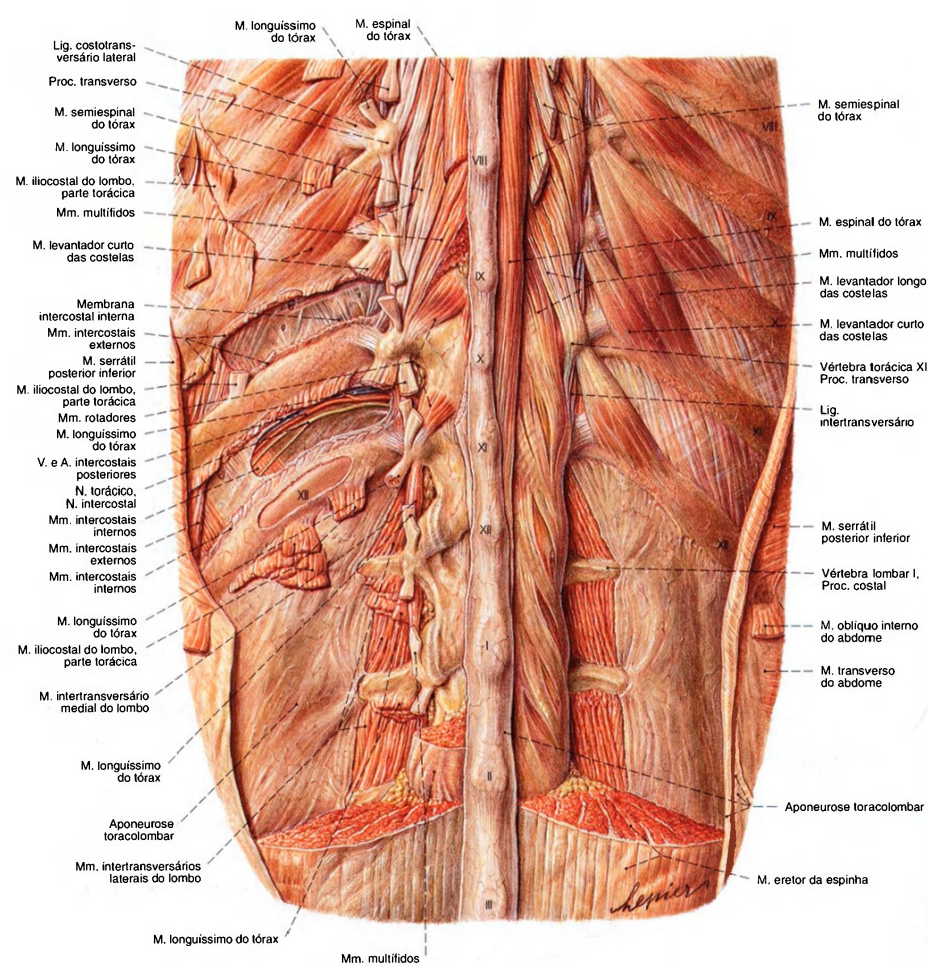


Fig. 782 Músculos do dorso;  
Apresentação estratificada dos músculos autóctones do dorso e dos músculos da parte torácica na região entre a 8ª e a 12ª vértebras torácicas (VIII–XII) e a 1ª e a 3ª vértebras lombares (I–III); o 11º espaço intercostal foi aberto em parte, vista posterior.



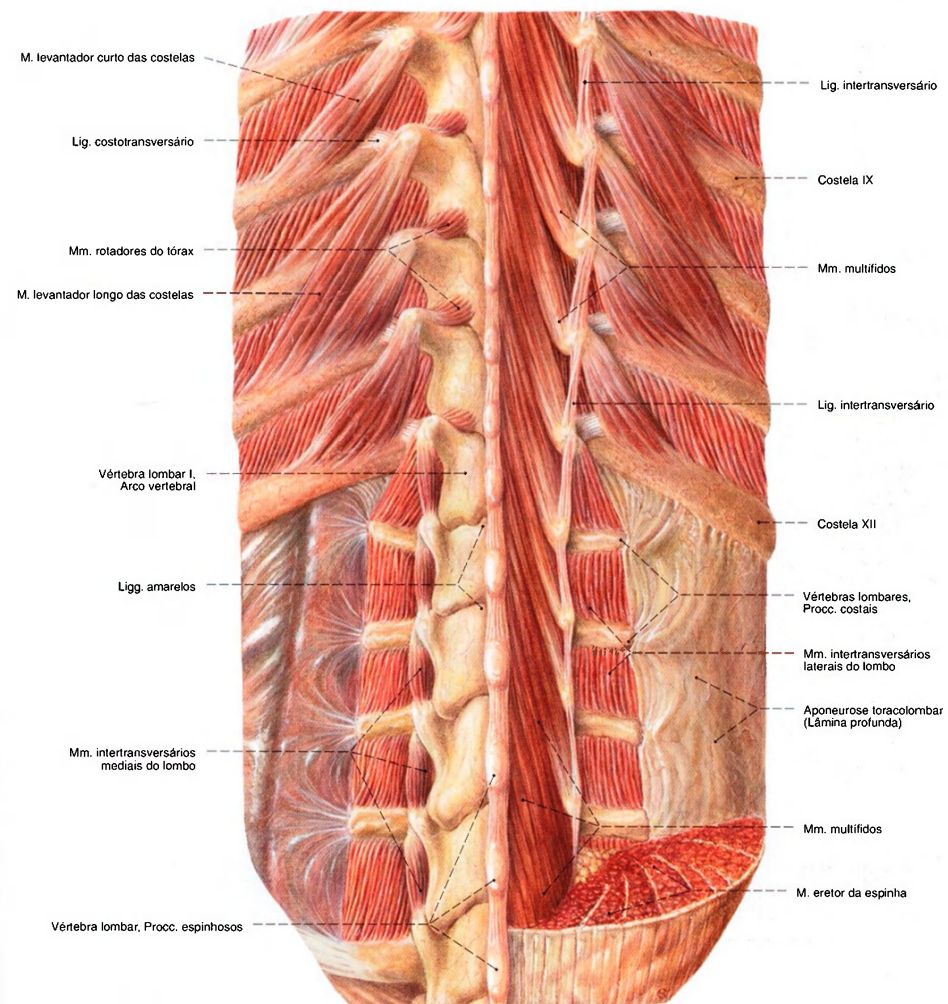


Fig. 783 Músculos do dorso; Camada mais profunda na região inferior da parte torácica e parte lombar da coluna vertebral após a remoção da aponeurose toracolumbar; vista posterior.

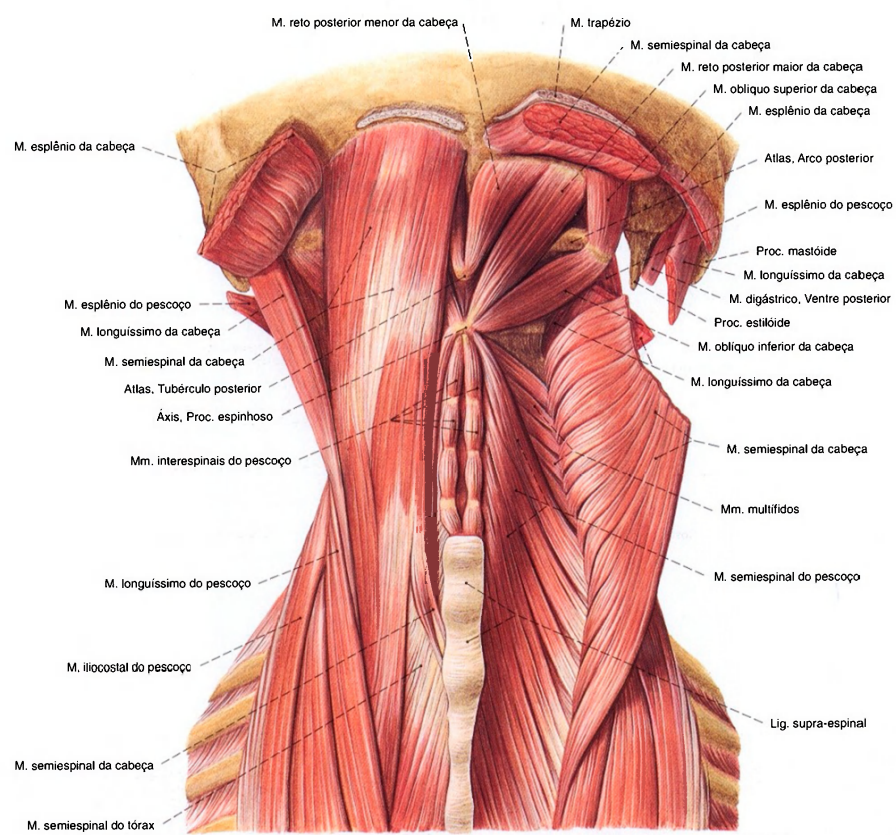


Fig. 784 Músculos do dorso e músculos suboccipitais; após a remoção de alguns músculos superficiais; vista posterior.

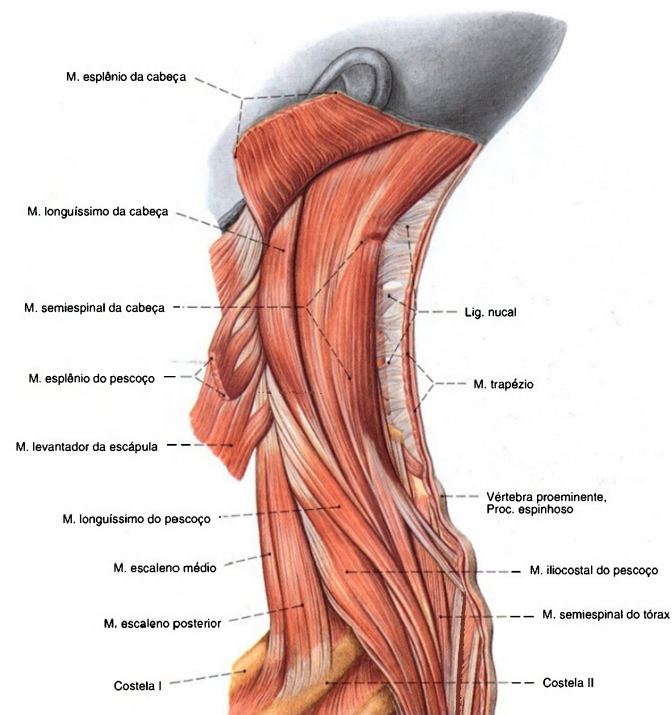


Fig. 785   Músculos do dorso e do pescoço, após a remoção dos músculos superficiais do dorso; vista lateral (E).

Músculos autóctones da nuca (Figs. 784, 786)

Ao trato medial dos músculos autóctones do dorso pertencem os Mm. retos posteriores maior e menor da cabeça e os Mm. oblíquos superior e inferior da cabeça e ao trato lateral, o M. reto lateral da cabeça			
Músculo/Inervação	Origem	Inserção	Função
1. M. reto posterior maior da cabeça <i>N. suboccipital (Ramo dorsal do N. cervical [C1])</i>	Proc. espinhoso do eixo	Linha nuchal inferior (terço médio)	Trabalham em conjunto para a regulação da posição e da cinemática da articulação da cabeça
2. M. reto posterior menor da cabeça <i>N. suboccipital (veja Nº 1)</i>	Tubérculo posterior do arco posterior do atlas	Linha nuchal inferior (terço medial)	
3. M. oblíquo superior da cabeça <i>N. suboccipital (veja Nº 1)</i>	Tubérculo posterior do proc. transversos do atlas	Linha nuchal inferior (terço lateral)	
4. M. oblíquo inferior da cabeça <i>N. suboccipital (veja Nº 1)</i>	Proc. espinhoso do eixo	Proc. transversos do atlas (margem posterior)	
5. M. reto lateral da cabeça <i>N. cervical (Ramo ventral do N. cervical [C1])</i>	Proc. transversos do atlas (margem anterior)	Proc. jugular do occipital	



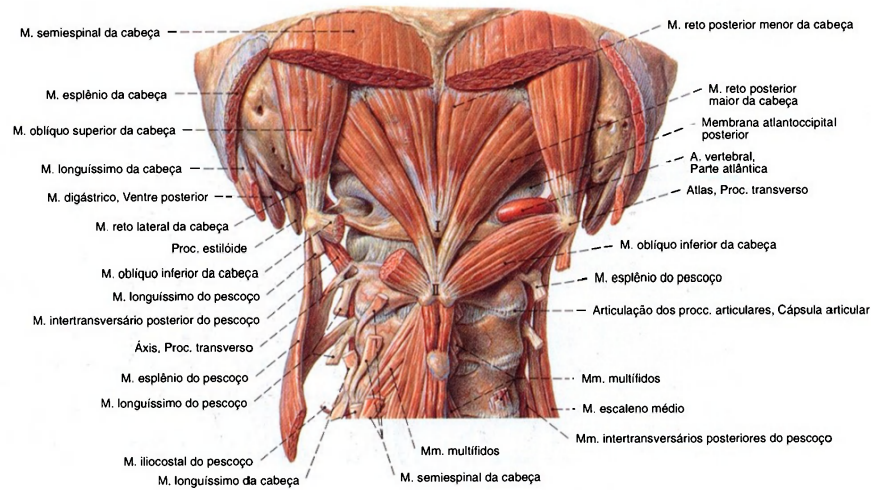


Fig. 786 Músculos suboccipitais; vista posterior.  
I = Tubérculo posterior do atlas.  
II = Processo espinhoso do áxis.

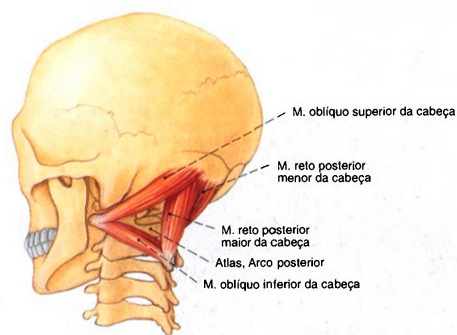
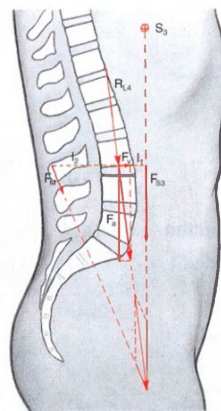


Fig. 787 Músculos suboccipitais; Representação semi-esquemática; vista látero-posterior (E).



S<sub>3</sub> Centro de gravidade de 3/6 da parte do peso do corpo  
F<sub>33</sub> Força que da coluna vertebral atua em parte do peso do corpo  
R<sub>33</sub> Força longitudinal resultante no segmento de movimento VL3/VL4  
F<sub>33</sub> Força da musculatura do dorso  
F<sub>v</sub> Componente de cisalha crescente das articulações vertebrais dirigida para ventral  
F<sub>c</sub> Componente de compressão axial crescente dos ligamentos e corpos vertebrais  
I<sub>1</sub> Braço que na mudança de posição ereta na coluna vertebral atua como parte do peso do corpo  
I<sub>2</sub> Braço da musculatura do dorso

Fig. 788 . Carga da coluna vertebral lombar na posição ereta.



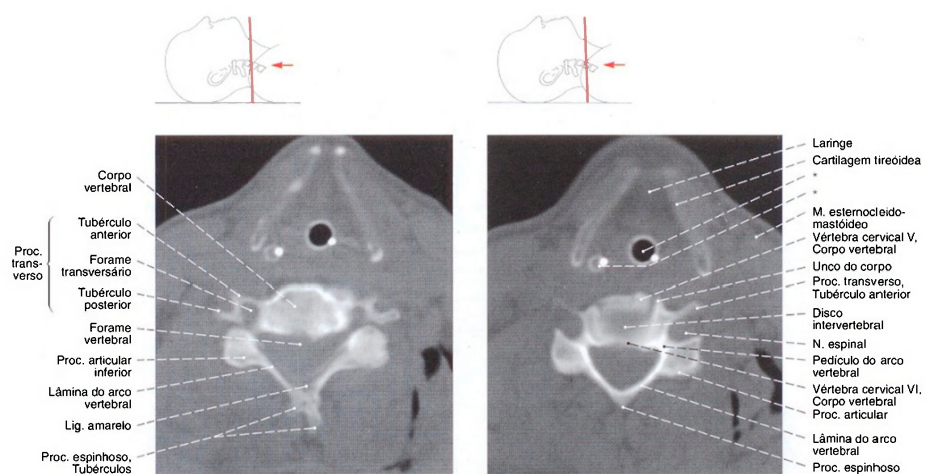


Fig. 789 Coluna vertebral, parte cervical; Tomografia computadorizada (TC) ao nível do disco intervertebral entre a quarta e a quinta vértebra cervical; vista inferior.

Fig. 790 Coluna cervical; Tomografia computadorizada (TC) ao nível da quinta à sexta vértebra cervical; vista inferior.

\*Tubo para respiração artificial e endoscópio.

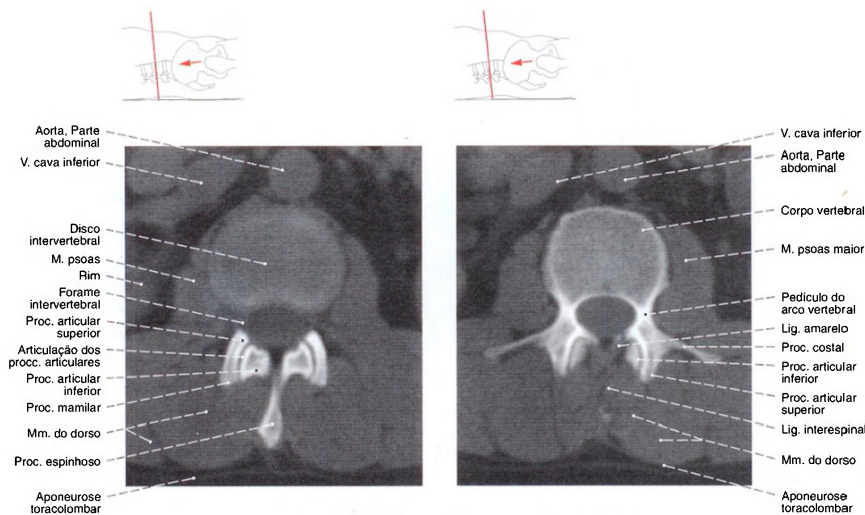


Fig. 791 Coluna vertebral, parte lombar; Tomografia computadorizada (TC) ao nível do disco intervertebral entre a segunda e a terceira vértebra lombar; vista inferior.

Fig. 792 Coluna vertebral, parte lombar; Tomografia computadorizada (TC), ao nível dos pedículos da terceira vértebra lombar; vista inferior.

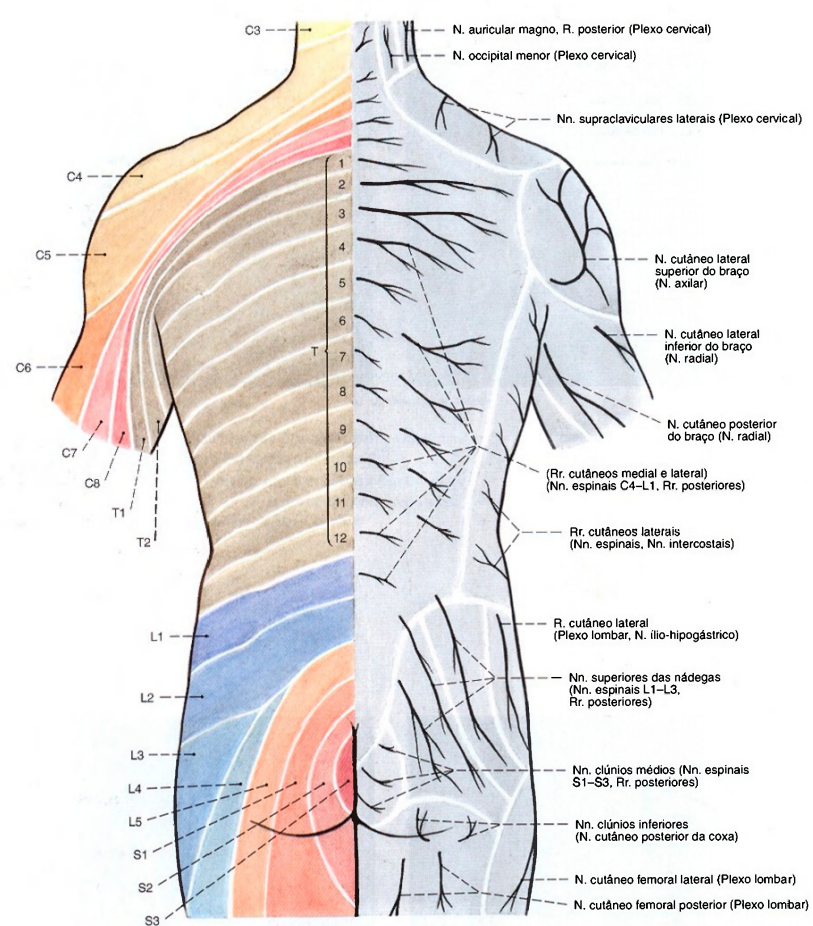


Fig. 793 Inervação segmentar cutânea (dermatomo) e nervos superficiais do dorso; vista posterior.

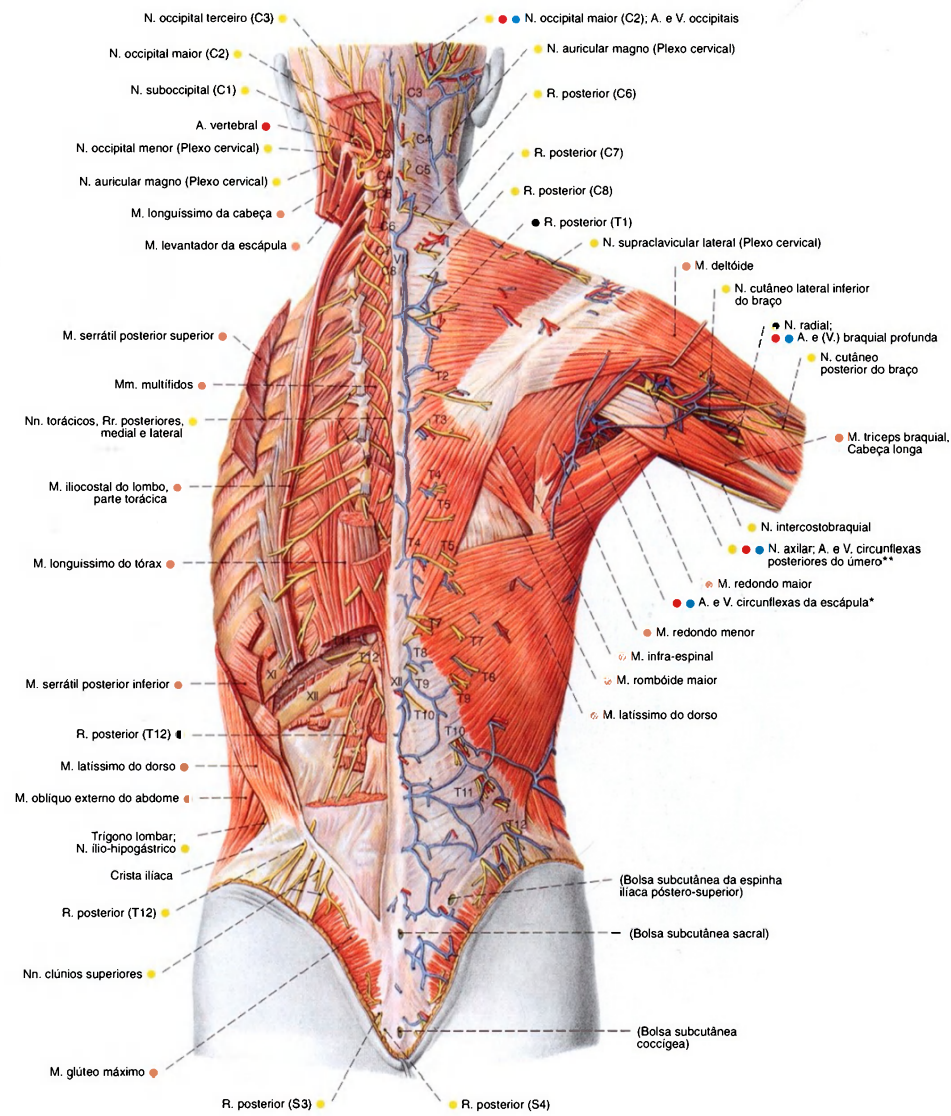


Fig. 794 Vasos e nervos do dorso, após a remoção dos músculos superficiais e do cingulo do membro superior à esquerda; vista posterior.

\*Vasos e nervos no espaço axilar medial.  
\*\*Vasos e nervos no espaço axilar lateral.



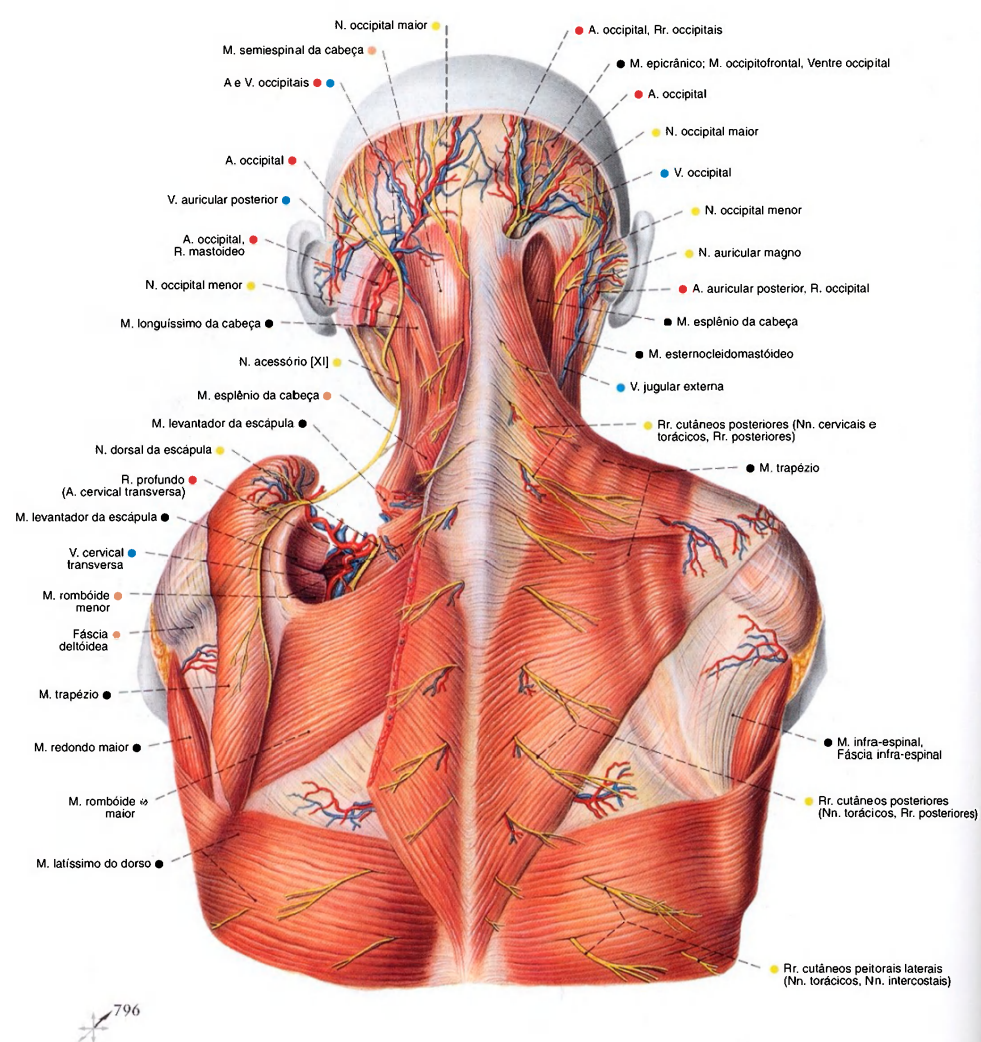


Fig. 795 Vasos e nervos da região occipital, da região posterior do pescoço e da parte superior do dorso, após a remoção parcial dos músculos superficiais do dorso à esquerda; vista posterior.

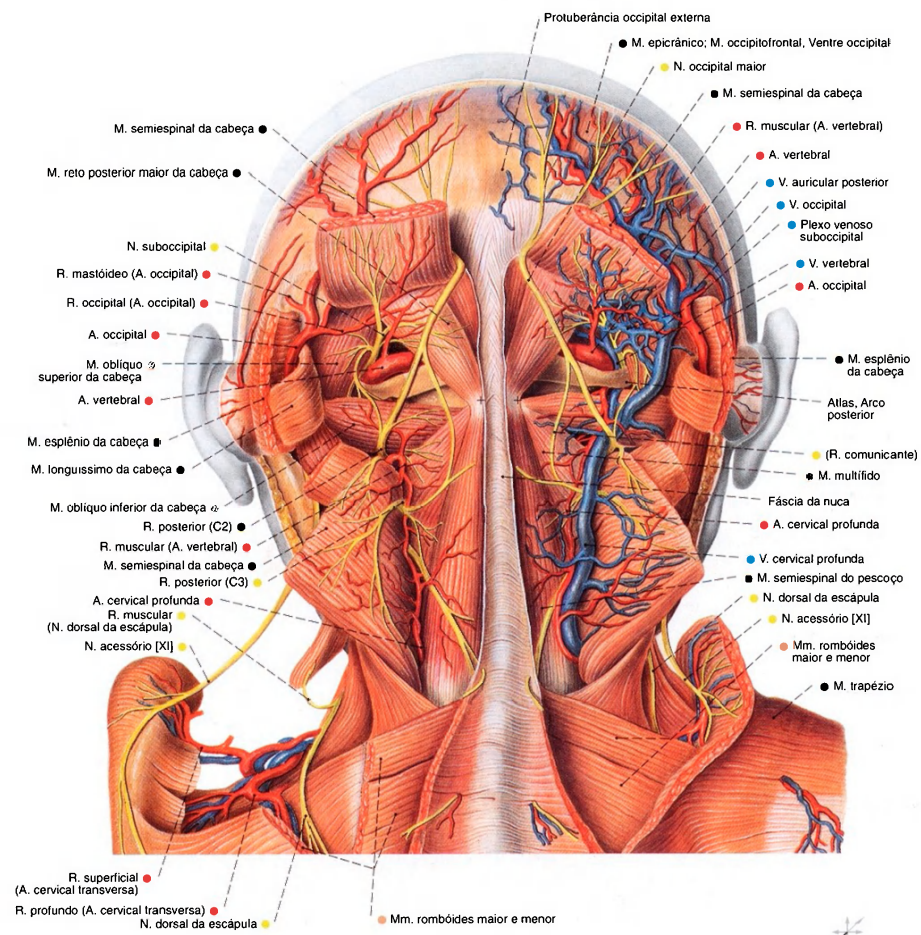


Fig. 796 Vasos e nervos das regiões occipital e cervical posterior; vista dorsal.

\*Tubérculo do processo espinhoso do eixo.

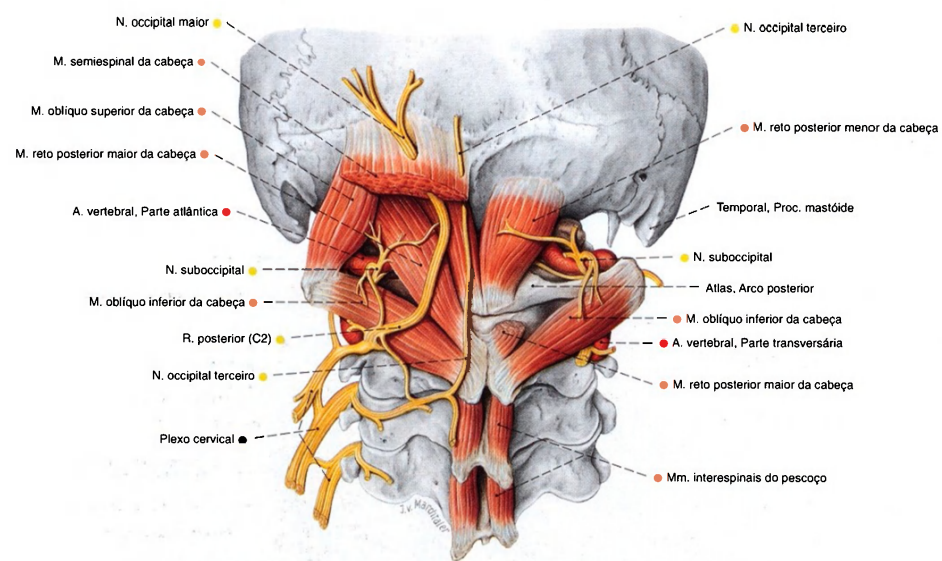


Fig. 797 Nervos da região posterior do pescoço e artéria vertebral; vista posterior.

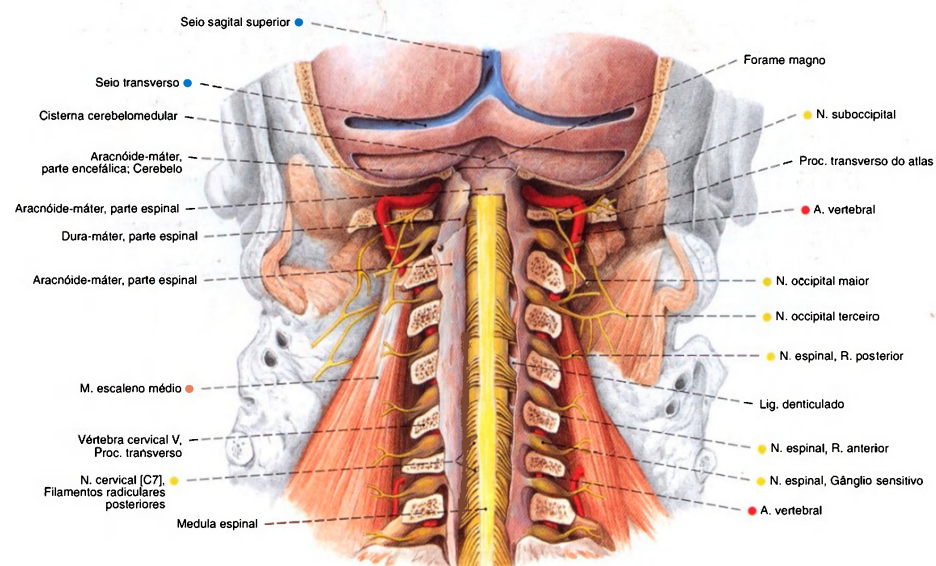


Fig. 798 Vasos e nervos da região cervical posterior profunda e conteúdo do canal vertebral; após a remoção

parcial do occipital e a retirada dos arcos vertebrais com exposição estratificada das meninges; vista posterior.



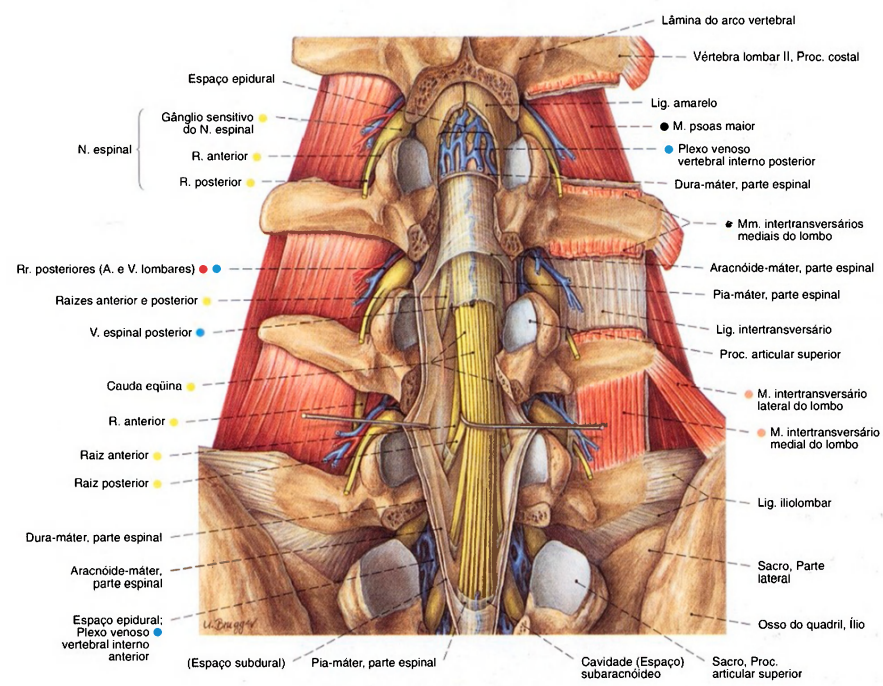


Fig. 799 Vasos e nervos do canal vertebral da parte lombar da coluna vertebral, após a remoção dos arcos vertebrais e com a representação estratificada das membranas da medula espinal; vista posterior.

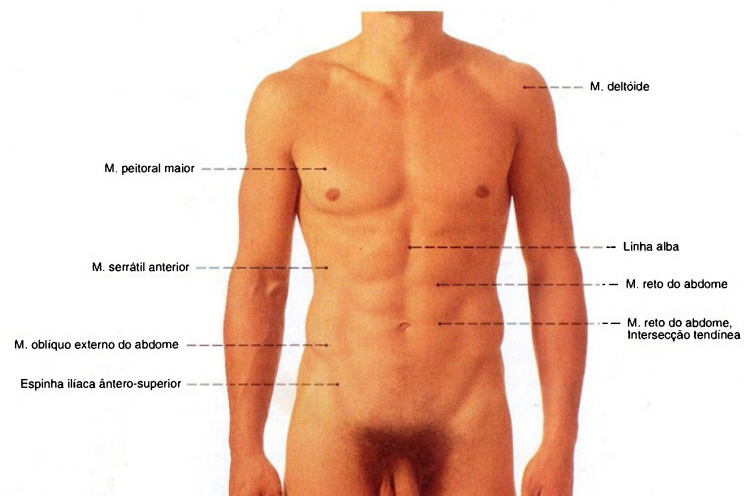


Fig. 800 Relevos da superfície das paredes torácica e abdominal de um homem jovem, com a nomenclatura dos músculos proeminentes. Observe o limite superior dos pêlos pubianos, que, no homem, se estendem triangularmente até o

umbigo, e que, na mulher, possuem um limite horizontal (Fig. 801). As regiões das paredes torácica e abdominal estão marcadas na Fig. 7.

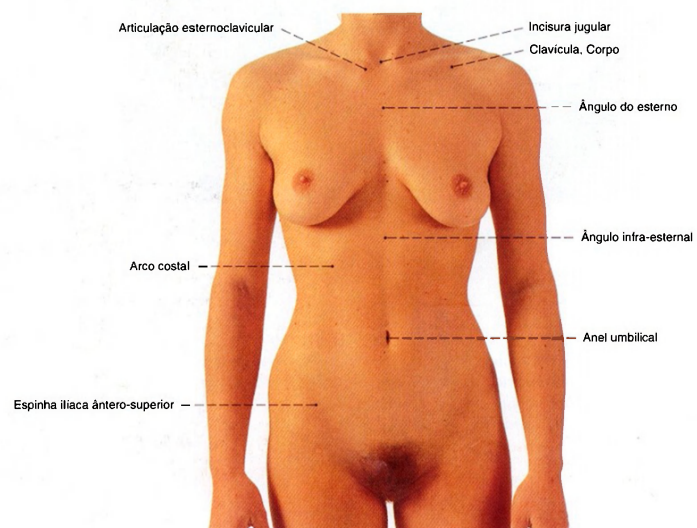


Fig. 801 Relevos da superfície das paredes torácica e abdominal de uma mulher jovem, com a nomenclatura das saliências ósseas.

As linhas de orientação nas paredes torácica e abdominal estão marcadas na Fig. 2.

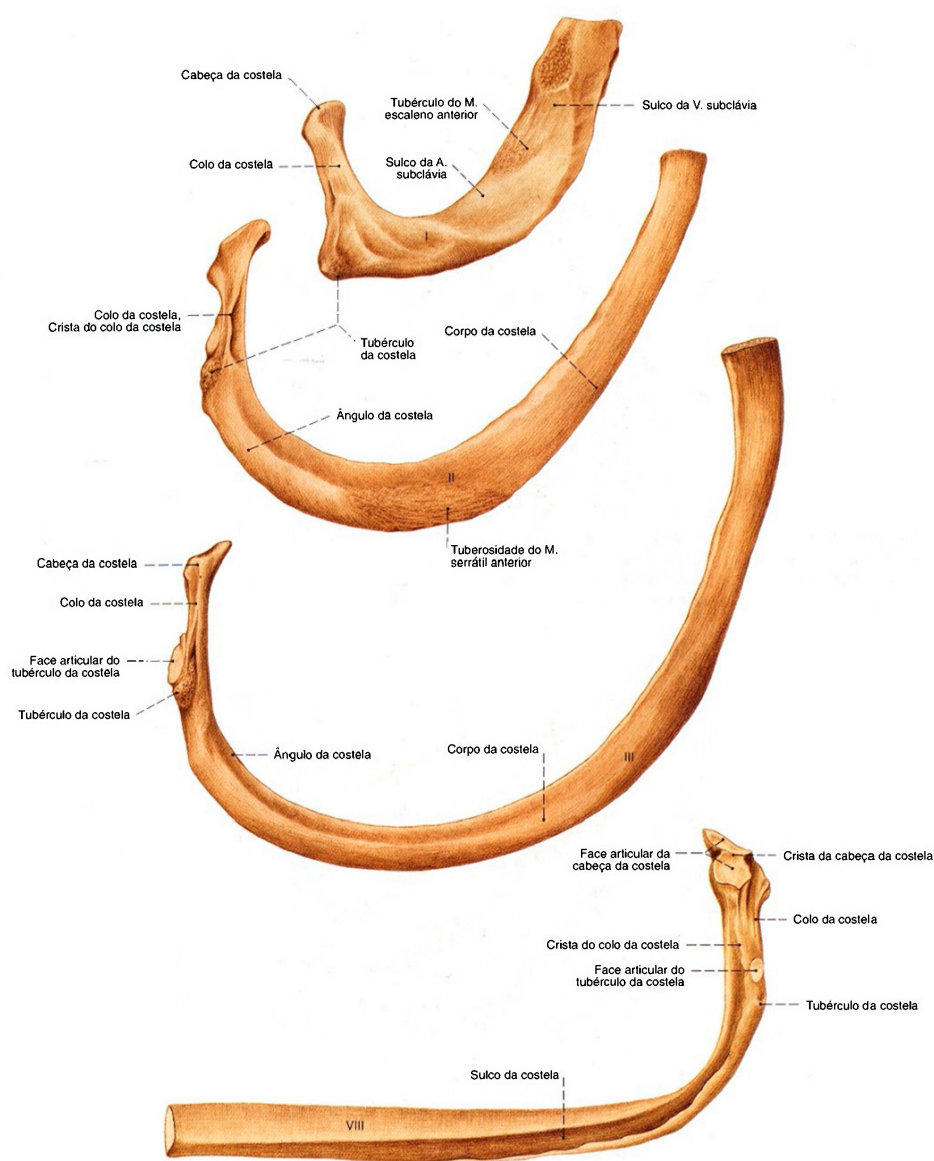


Fig. 802 Costelas; Primeira a terceira costelas; vista superior. Oitava costela; vista inferior.



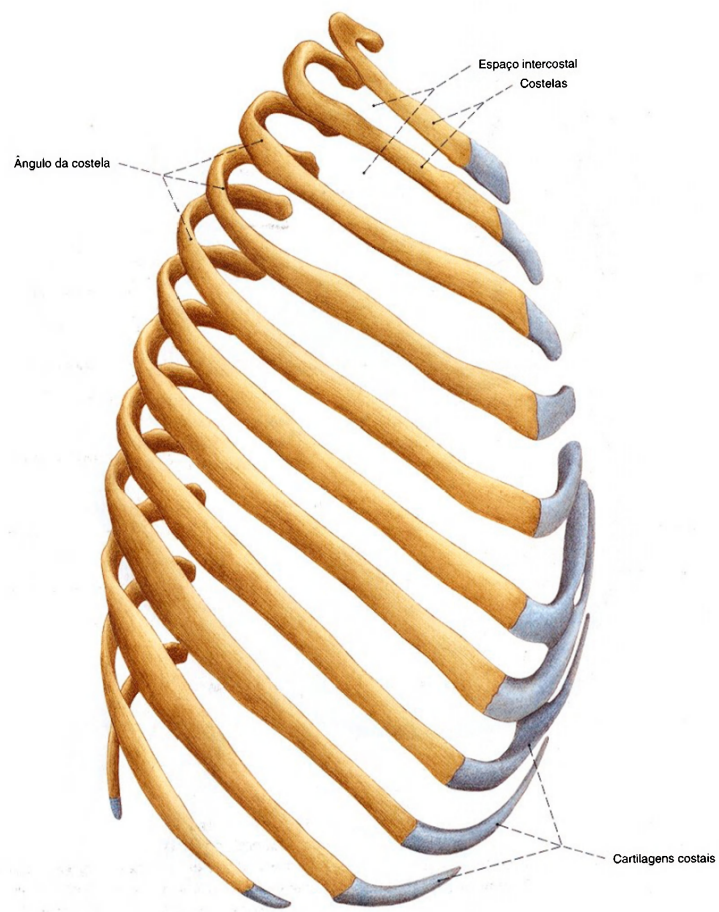


Fig. 803 Costelas;  
vista lateral direita.  
As costelas se encontram em suas posições  
naturais.

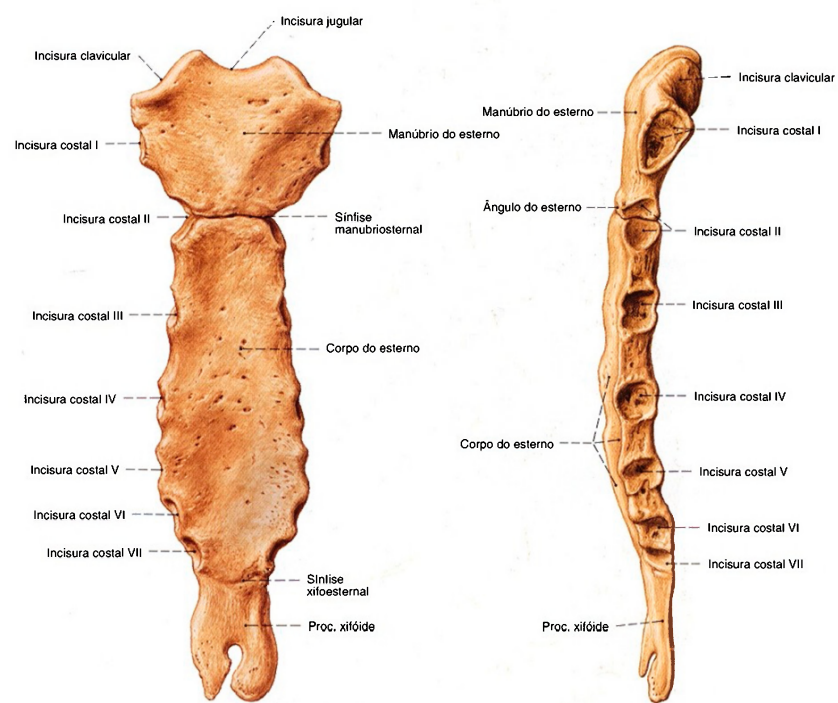


Fig. 804 Esterno;  
vista anterior.  
A forma, comprimento e orientação (para trás  
ou para a frente) do proc. xifóide é muito variável.

Fig. 805 Esterno;  
vista lateral esquerda.  
Para orientação das costelas e espaços intercostais na  
parede torácica anterior o ângulo do esterno é ponto de  
reparo porque, aqui, se articula a 2ª costela.

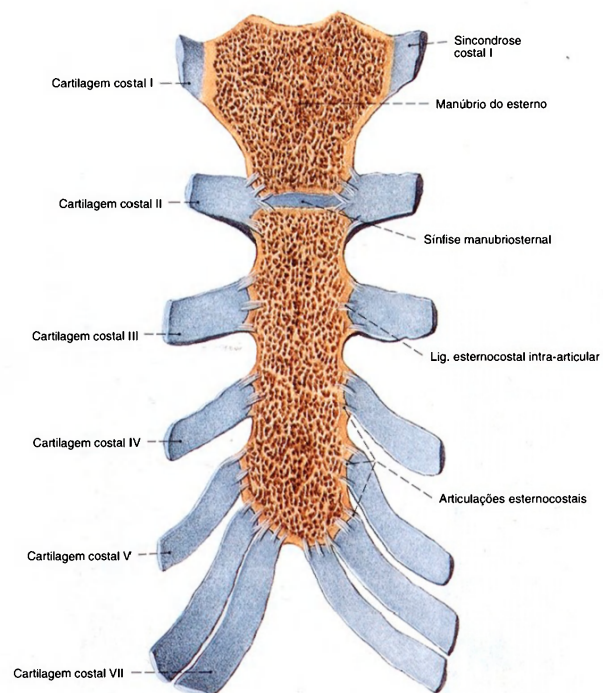


Fig. 806 Esterno; Cartilagens costais.  
Corte frontal.

Observe que o processo xifóide, em virtude da curvatura do esterno no eixo sagital, não é retratado; vista anterior.

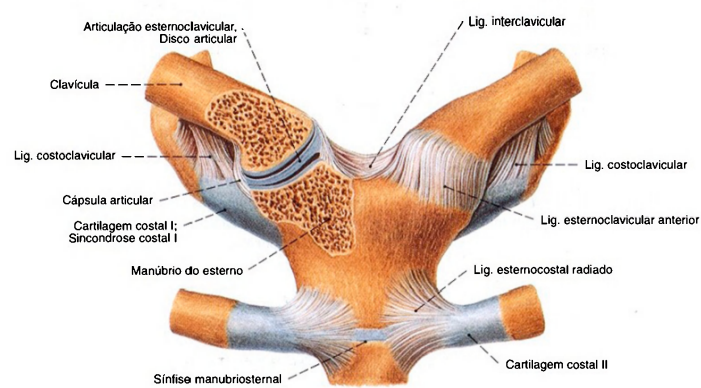


Fig. 807 Articulação esternoclavicular; A articulação direita foi aberta por um corte frontal para expor o disco articular; vista anterior.



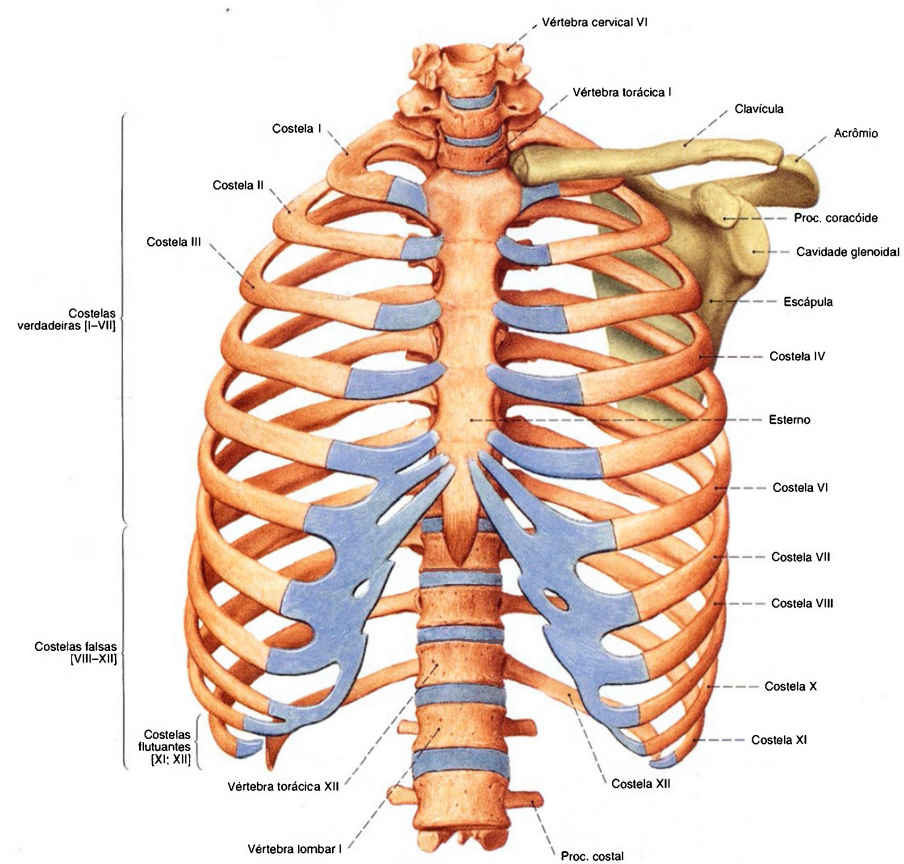


Fig. 808 Caixa torácica;  
Cíngulo esquerdo do membro superior;  
vista anterior.

A caixa torácica está representada em uma posição  
inspiratória moderada. Os ossos do cíngulo do membro  
superior estão coloridos em verde e as cartilagens em azul.  
Os comprimentos da 11ª e 12ª costelas são muito variáveis.

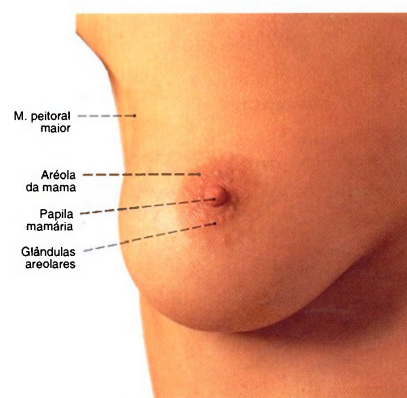


Fig. 809 Mama;  
vista anterior.

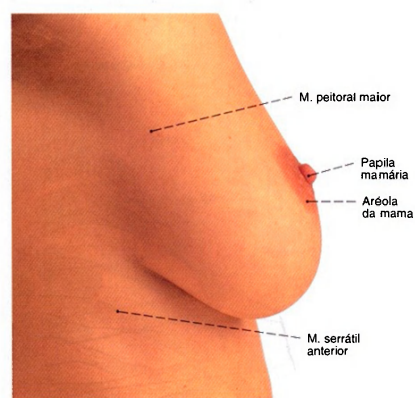


Fig. 810 Mama;  
vista lateral (D).

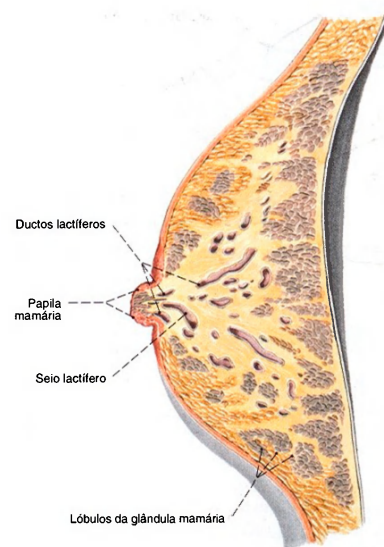


Fig. 811 Mama de uma mulher grávida;  
Dividida ao meio por um corte sagital;  
vista lateral.

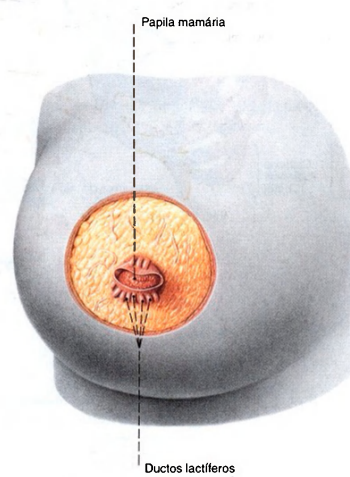


Fig. 812 Mama de uma mulher grávida;  
A pele que circunda a papila mamária foi removida  
e a pele da aréola da mama foi arregaçada;  
vista anterior.

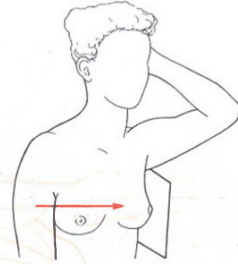
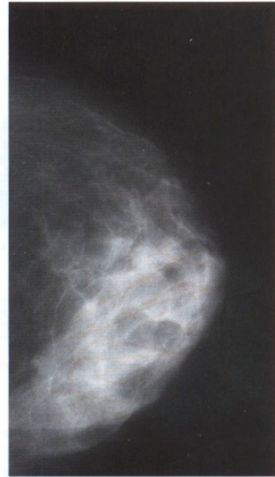


Fig. 813 Radiografia da mama, mamografia, de uma mulher de 47 anos. Incidência lateral.

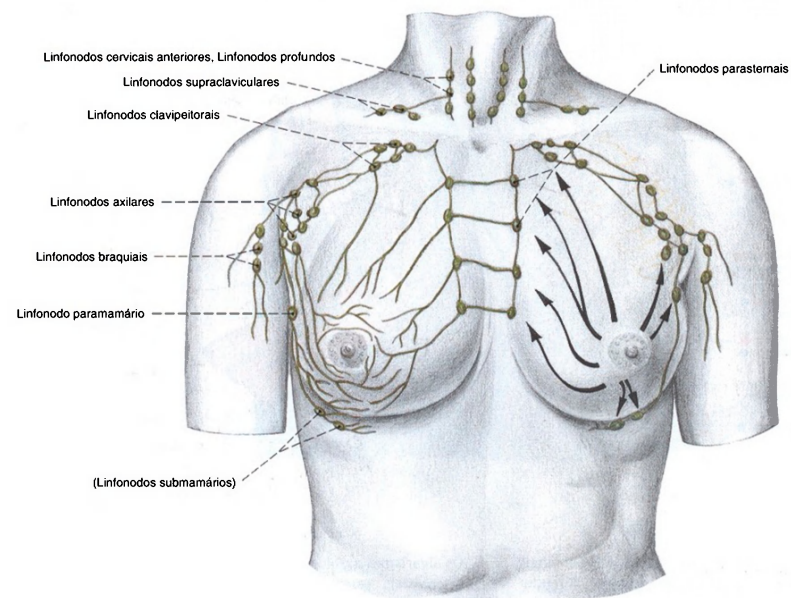


Fig. 814 Drenagem linfática da mama feminina e posição dos linfonodos regionais. (Procedência: BENNINGHOPE/GOERTTLER, *Lehrbuch der Anatomie des Menschen*, Vol. II, 12- edição,

Urban & Schwarzenberg, München, 1979.) Observe as ligações dos vasos linfáticos de um lado para o outro e a drenagem para os linfonodos intratorácicos.



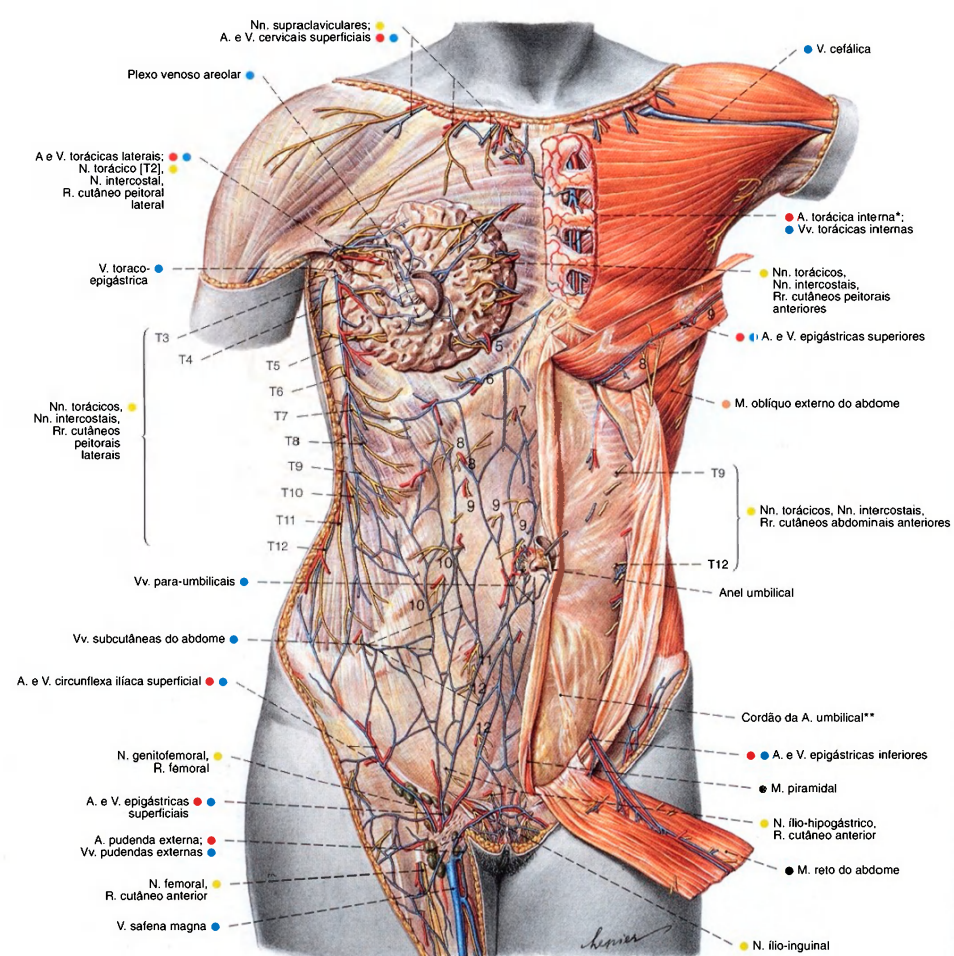


Fig. 815 Vasos e nervos das paredes torácica e abdominal. A camada superficial é mostrada ao lado esquerdo da figura; vista anterior.

Os algarismos arábicos indicam os ramos cutâneos dos nervos intercostais correspondentes.

\*Clinicamente: artéria mamária interna.

\*\*Os cordões das artérias umbilicais projetam-se para dentro das pregas umbilicais mediais.

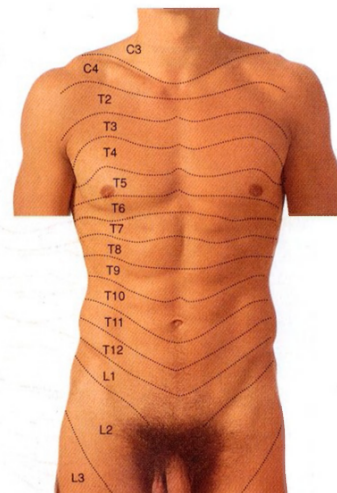


Fig. 816 Inervação sensitiva segmentar das paredes torácica e abdominal anteriores (dermatômo). As letras e números mostram sua relação com os segmentos da medula espinal. (C = Cervical; T = Torácica; L = Lombar.)

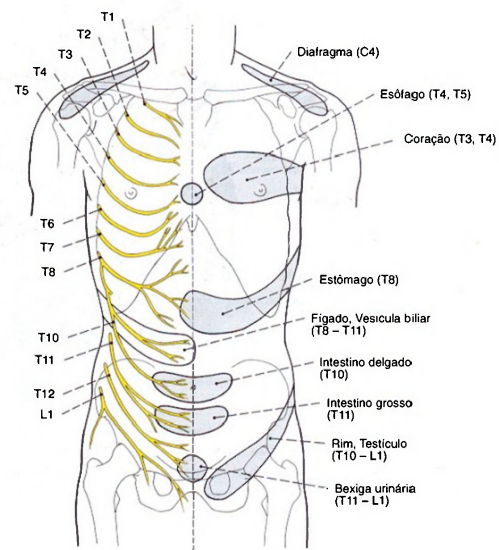


Fig. 817 Inervação sensitiva segmentar das paredes torácica e abdominal. Na metade esquerda do corpo estão representadas as regiões nas quais a dor é projetada no caso de enfermidade nos órgãos internos.

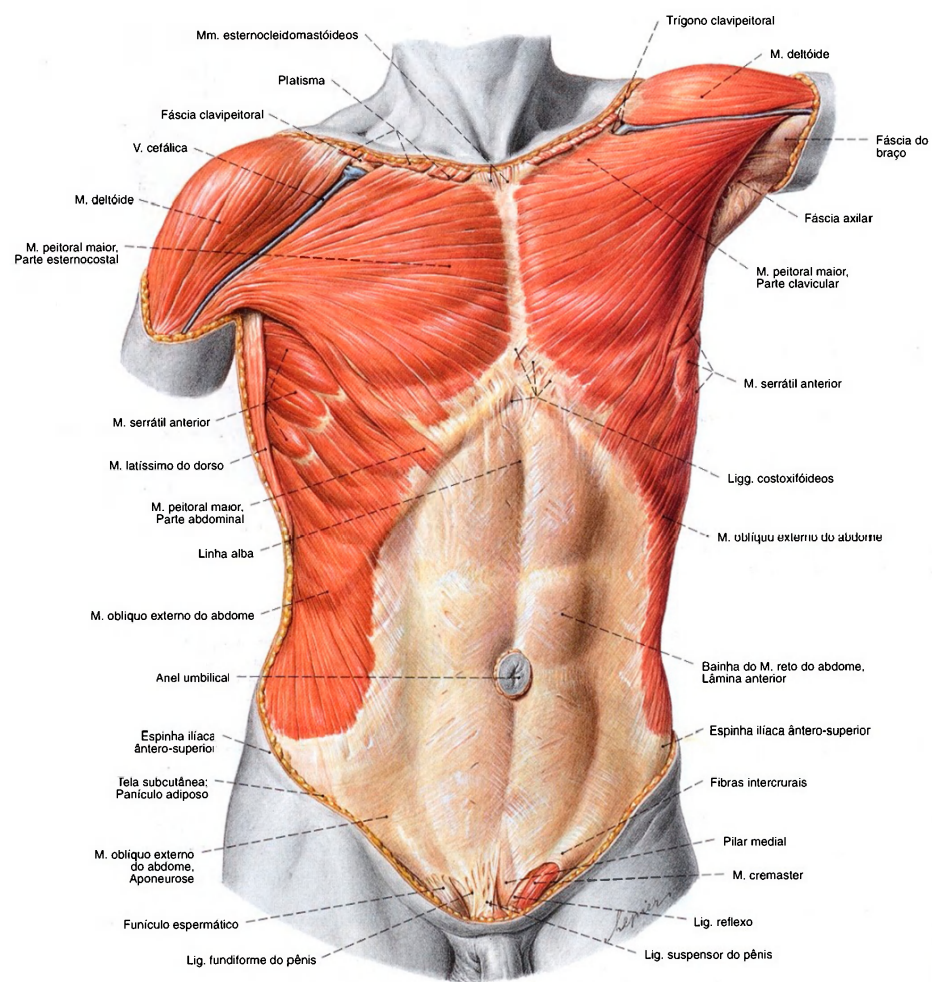


Fig. 818 Músculos das paredes torácica e abdominal; Camada superficial; vista anterior.



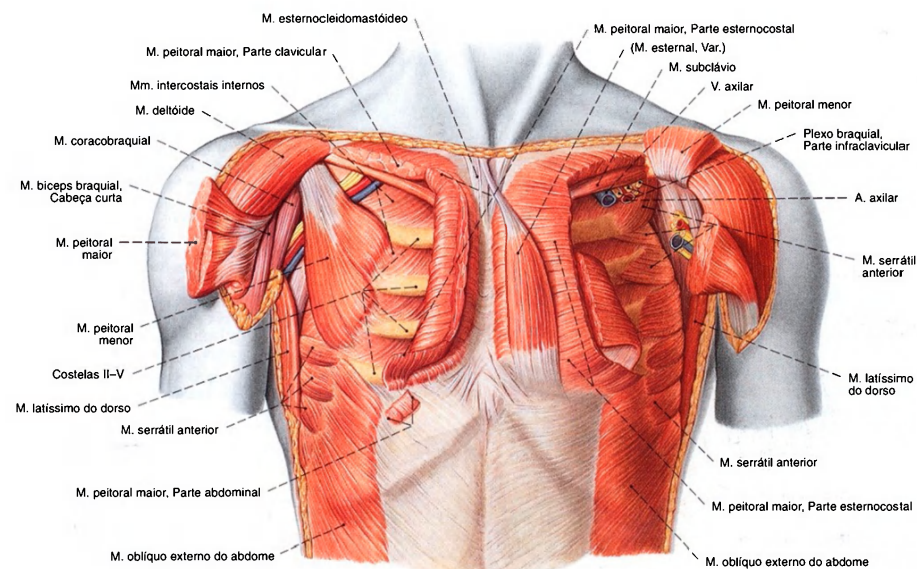


Fig. 819 Músculos do tórax;

À direita, o músculo peitoral maior foi parcialmente removido; à esquerda, o músculo peitoral menor foi rebatido.

A membrana intercostal externa foi removida; vista anterior.

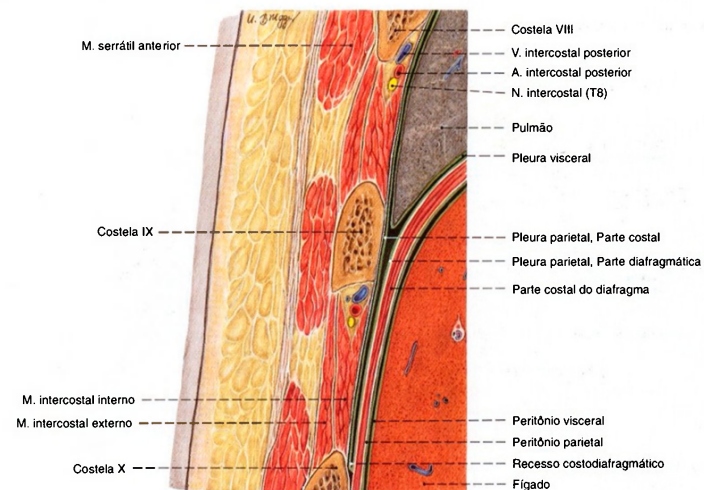


Fig. 820 Músculos do tórax;

Corte no plano frontal para expor a parede torácica com as cavidades torácica e abdominal; vista anterior (D).

Na punção de um acúmulo de líquidos na cavidade pleural ou no fígado, o trajeto dos nervos intercostais, dos vasos intercostais, a posição do diafragma e a dilatação do pulmão no recesso costodiafragmático devem ser observados.

Músculos ventrais do ombro (Figs. 818, 819)

O M. peitoral maior é um músculo tronco-apendicular. Ele forma o relevo superficial da porção superior anterior da parede torácica. Abaixo dele fica o músculo peitoral menor como músculo tronco-cingular. O músculo subclávio é também um músculo tronco-cingular. Ele entra em contato com a clavícula a partir de baixo. Como músculo mais profundo da articulação do ombro fica apenas o músculo subescapular que da face anterior da escápula vai para o úmero.

Músculo/Inervação	Origem	Inserção	Função
1. M. peitoral maior Nn. peitorais medial e lateral (Plexo braquial, parte infra-/supraclavicular)  Os feixes convergem para um tendão largo em forma de uma bolsa rasa aberta para cima.	Parte clavicular: Clavícula (metade esternal)  Parte esternocostal: Manúbrio e Corpo do esterno, Cartilagem costal da 1ª - 6ª costelas  Parte abdominal: Bainha do M. reto do abdome (Lâmina anterior)	Crista do tubérculo maior do úmero	Articulação do ombro: Adução (particularmente eficaz no braço na posição erguida); rotação medial; parte clavicular: anteversão Cíngulo do membro superior: Abaixa, anteversão Tórax: Eleva o esterno e amplia o tórax (no braço apoiado, músculo auxiliar na inspiração extrema)
2. M. peitoral menor Nn. peitorais medial e lateral (Plexo braquial, parte infra-/supraclavicular)	(2ª) 3ª - 5ª Costelas (próximo do limite cartilagem-osso)	Ponta do proc. coracóide da escápula	Cíngulo do membro superior: Abaixa, anteversão Tórax: Eleva as costelas superiores, amplia o tórax (no braço apoiado e cíngulo fixado é músculo auxiliar na inspiração extrema)
3. M. subclávio N. subclávio (Plexo braquial, parte supraclavicular)	1ª Costela (limite cartilagem-osso)	Clavícula (terço lateral); Fásia fundida com a adventícia da V. subclávia	Cíngulo do membro superior: Abaixa (diminuto grau de ação) resistência à tração em direção lateral da clavícula
4. M. subescapular Nn. subescapulares (Plexo braquial, parte infraclavicular)	Face costal, Fossa subescapular	Tubérculo menor e parte vizinha da crista do tubérculo menor (abaixo da fixação da bolsa subtendínea do M. subescapular)	Articulação do ombro: Rotação medial, abdução no plano escapular (parte cranial), adução no plano escapular (parte caudal)

Músculos da parede torácica (Fig. 819)

Os espaços intercostais são preenchidos pelos músculos intercostais externo e interno; internamente à parede torácica ficam os músculos subcostais e o músculo transverso do tórax. Como variante, encontra-se eventualmente superficialmente o músculo esternal. O relevo da parte superior da parede torácica é dominado pelo músculo peitoral maior que é um músculo tronco-apendicular. Ele cobre o músculo peitoral menor, verdadeiramente um músculo tronco-cingular. Ambos os músculos devem ser descritos com os músculos ventrais do ombro.

Músculo/Inervação	Origem	Inserção	Função
1. M. esternal Ramos dos Nn. peitorais (Plexo braquial, parte supra-clavicular) ou Nn. intercostais (Nn. torácicos) (Músculo inconstante, cerca de. 5%)	Margem do esterno (e também fásia peitoral)	Irradia-se na fásia	Contração da pele do tórax
2. Mm. intercostais externos Nn. intercostais (Nn. torácicos)	1ª - 11ª Costelas (margem inferior, do tubérculo da costela até em frente do limite cartilagem-osso)	2ª - 12ª Costela (margem superior da costela subjacente mais próxima)	Elevam as costelas, reforçam o espaço intercostal (inspiração)
3. Mm. intercostais internos Nn. intercostais (Nn. torácicos)	2ª - 12ª Costelas (margem superior, da extremidade esternal da cartilagem costal até ao ângulo da costela)	Separado dos Mm. intercostais íntimos para dentro, pelos vasos intercostais posteriores e N. intercostal	Abaixam e reforçam o espaço intercostal (expiração)
4. Mm. subcostais Nn. intercostais (Nn. torácicos) (Músculos inconstantes)	Costelas inferiores (margem superior, entre o tubérculo e o ângulo da costela)	Costelas inferiores (margem inferior sempre saltando uma costela)	Reforça a parede do tórax (expiração)
5. M. transverso do tórax Nn. intercostais (Nn. torácicos) (Músculo inconstante)	Corpo do esterno, proc. xifóide (dorsalmente à margem lateral), cartilagem costal da (6ª) 7ª costela	Cartilagens costais das 2ª - 6ª costelas (próximo do limite cartilagem-osso)	



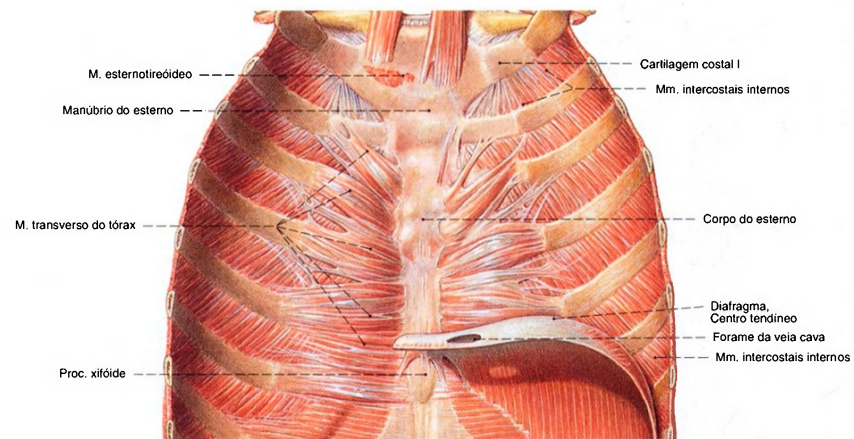


Fig. 821 Caixa torácica;  
Parte anterior, com a manutenção do diafragma  
no lado direito;  
vista posterior.

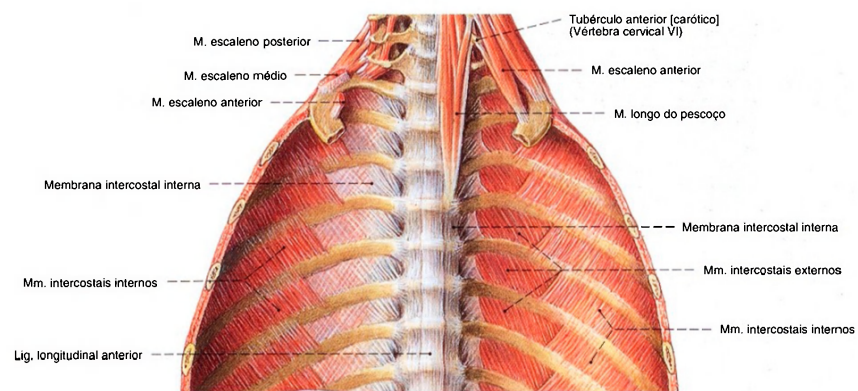


Fig. 822 Caixa torácica;  
Parte posterior em corte frontal. A musculatura  
do pescoço foi parcialmente mantida;  
vista anterior.



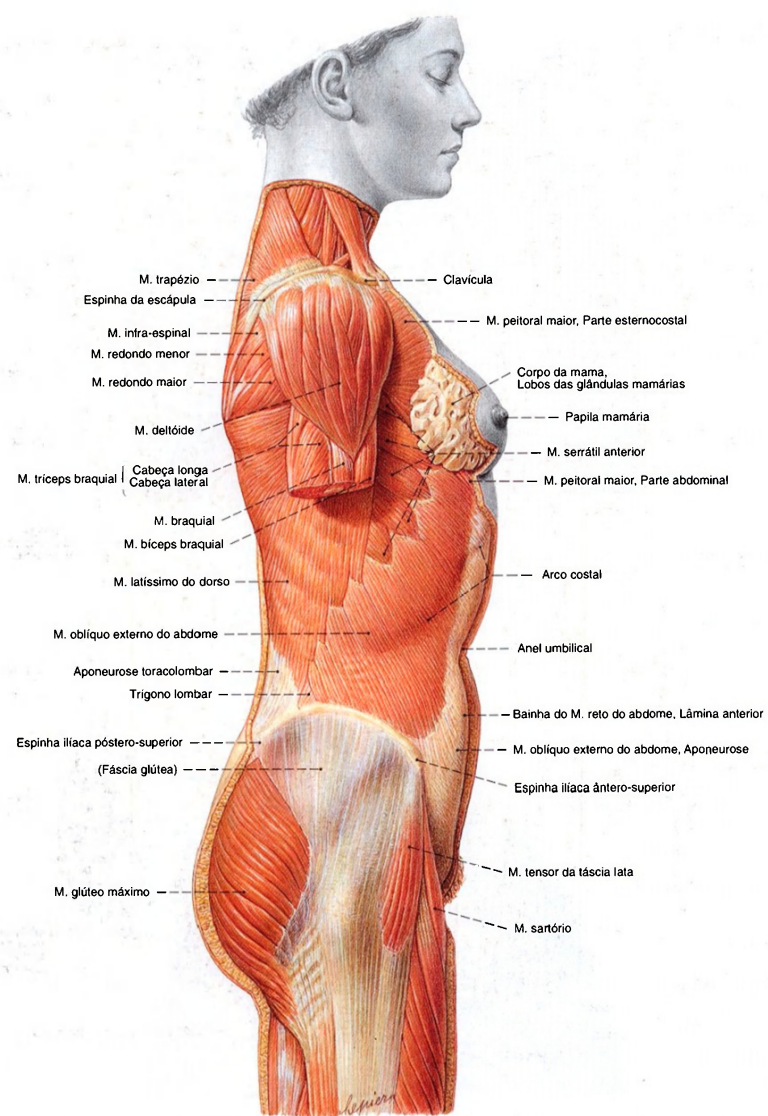


Fig. 823 Músculos das paredes torácica e abdominal; As mamas foram dissecadas; vista lateral.

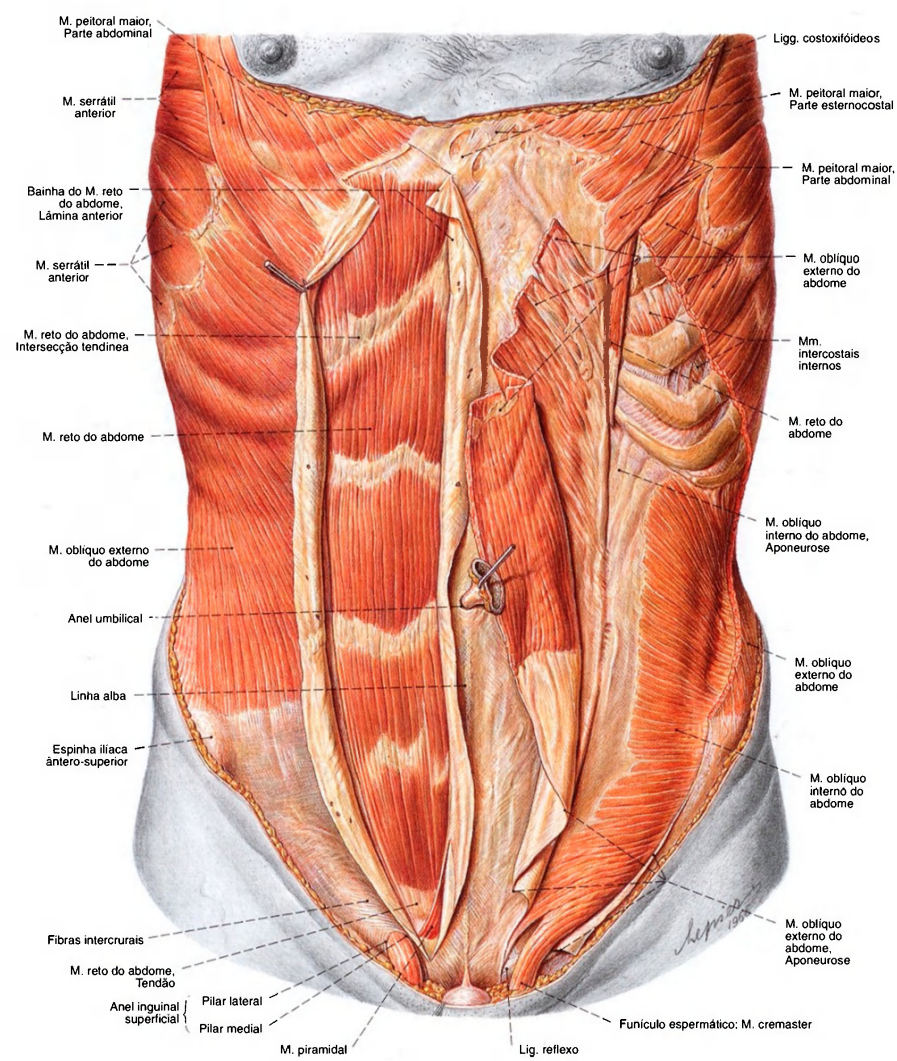


Fig. 824 Músculos do abdome; No lado direito do corpo, a lâmina externa da bainha do músculo reto do abdome foi aberta longitudinalmente, o músculo reto do abdome e o músculo piramidal foram expostos. No lado esquerdo do corpo, o músculo oblíquo externo do abdome foi cortado e rebatido para expor o músculo oblíquo interno do abdome; vista anterior.

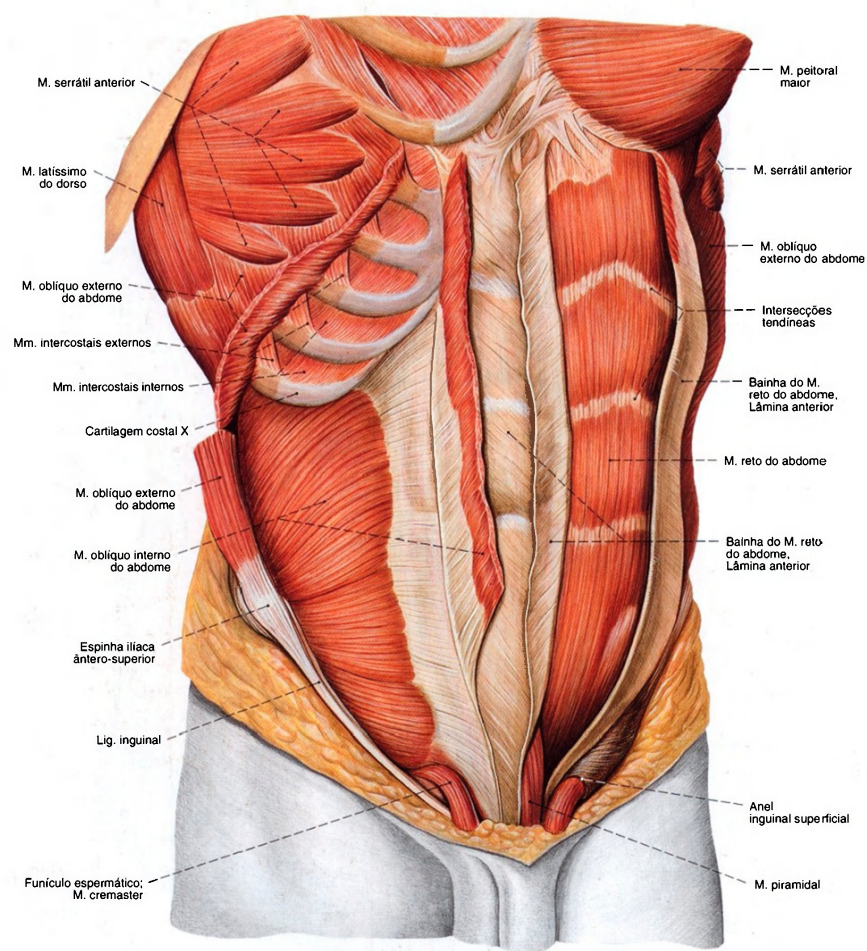


Fig. 825 Músculos do abdome;  
No lado esquerdo do corpo, a lâmina anterior da bainha do músculo reto do abdome foi aberta. No lado direito do corpo, o músculo oblíquo externo do abdome foi cortado e rebatido.  
A membrana intercostal externa foi removida;  
vista látero-anterior.



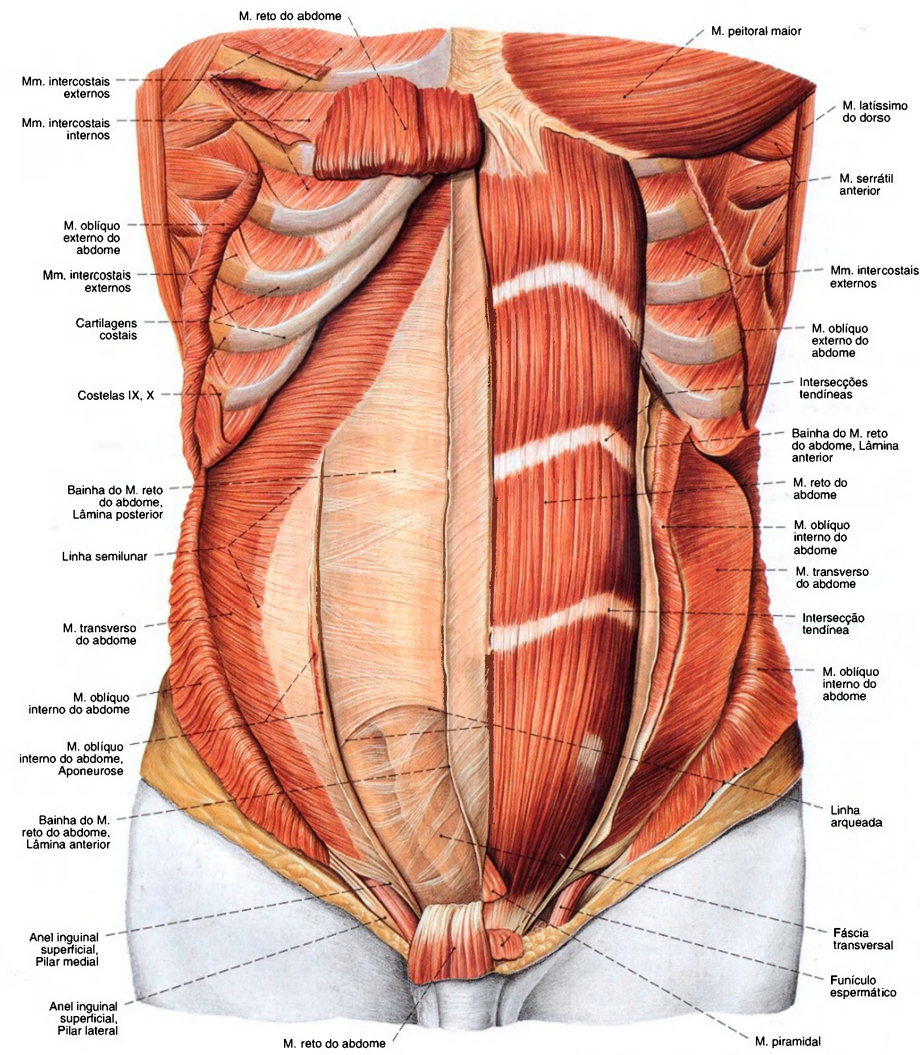


Fig. 826 Músculos do abdome; No lado esquerdo do corpo, o músculo piramidal foi cortado. No lado direito do corpo, o músculo reto do abdome foi rebatido superior e inferiormente, e o músculo oblíquo externo do abdome foi cortado e rebatido. A lâmina anterior da bainha esquerda do músculo reto do abdome foi rebatida para a esquerda, por sobre a linha média; vista anterior.

Músculos anteriores da parede abdominal (Fig. 826)

Os músculos anteriores da parede abdominal, o M. reto do abdome e o M. piramidal, ficam dentro da bainha do M. reto do abdome.			
Músculo Inervação	Origem	Inserção	Função
1. M. reto do abdome <i>Nn. intercostais (Nn. torácicos); raramente ramos anteriores dos Nn. lombares superiores</i>	Cartilagem costal das 5ª - 7ª costelas (face externa), proc. xifóide, ligg. costoxifóideos	Crista púbica do osso do quadril, sínfise púbica	Puxa o tórax contra a bacia, pressiona o abdome, respiração abdominal (Expiração)
2. M. piramidal <i>Nn. intercostais caudais (Nn. torácicos) (Músculos inconstantes)</i>	Crista púbica do osso do quadril, sínfise púbica (ventral do M. reto do abdome)	Linha alba	Estende a linha alba

Músculos laterais da parede abdominal (Figs. 824, 826)

Como músculos laterais da parede abdominal devem ser reunidos o M. oblíquo externo do abdome, o M. oblíquo interno do abdome e o M. transverso do abdome. No homem o M. cremaster separa-se do M. oblíquo interno do abdome e do M. transverso.			
Músculo Inervação	Origem	Inserção	Função
1. M. oblíquo externo do abdome <i>Nn. intercostais caudais (Nn. torácicos); N. ilio-hipogástrico, N. ilioinguinal (Plexo lombar)</i>	5ª - 12ª Costela (face externa, interdigitando-se com os dentes de origem do M. serrátil anterior)	Lábio externo da crista ilíaca, lig. inguinal, tubérculo púbico, crista púbica, linha alba (toma parte na construção de parte da lâmina anterior da bainha do M. reto do abdome)	Ativo unilateralmente: rotação do tórax para o lado oposto, flexão lateral da coluna vertebral; Ativo bilateralmente: puxa o tórax contra a pelve, pressiona o abdome, respiração abdominal (Expiração)
2. M. oblíquo interno do abdome <i>Nn. intercostais caudais (Nn. torácicos); N. ilio-hipogástrico, N. ilioinguinal (Plexo lombar)</i>	Aponeurose toracolombar (lâmina superficial), linha intermédia da crista ilíaca, lig. inguinal (dois terços laterais)	Cartilagens costais das (9ª) 10ª até 12ª costelas (margem inferior), linha alba (toma parte acima da linha arqueada da construção das lâminas anterior e posterior de parte da bainha do M. reto do abdome, abaixo passam todos os feixes tendíneos na lâmina anterior). No homem separam-se dele os feixes mais inferiores como M. cremaster e vão para o funículo espermático.	Ativo unilateralmente: rotação do tórax para o mesmo lado; flexão da coluna vertebral; Ativo bilateralmente: puxa o tórax contra a pelve, pressiona o abdome, respiração abdominal (Expiração)
3. M. transverso do abdome <i>Nn. intercostais caudais (Nn. torácicos); N. ilio-hipogástrico, N. ilioinguinal (Plexo lombar); N. genito-femoral</i>	Cartilagens costais das (5ª, 6ª) 7ª - 12ª costelas (face interna), proc. costais das vértebras lombares (sobre a lâmina profunda da aponeurose toracolombar), lábio interno da crista ilíaca, lig. inguinal (terço lateral)	Linha alba (toma parte acima da linha arqueada na construção da lâmina posterior de parte da bainha do M. reto do abdome, abaixo da linha, na construção da lâmina anterior). No homem separam-se dele os feixes mais inferiores como M. cremaster e vão para o funículo espermático	Pressiona o abdome, respiração abdominal (Expiração)

Músculos posteriores da parede abdominal (Fig. 829)

A base muscular da parede posterior do abdome é formada na parte superior pela parte lombar do diafragma, na parte inferior pelo M. quadrado do lombo. A parte medial é fechada pelo M. psoas maior.			
Músculo Inervação	Origem	Inserção	Função
M. quadrado do lombo <i>Rr. musculares (Plexo lombar); N. intercostal (N. torácico T12)</i>	Lábio interno da crista ilíaca (terço posterior), lig. iliolombar	12ª Costela (região medial), proc. costal das 4ª - 1ª vértebras lombares	Abaixa as costelas (Expiração), flexão lateral da coluna vertebral



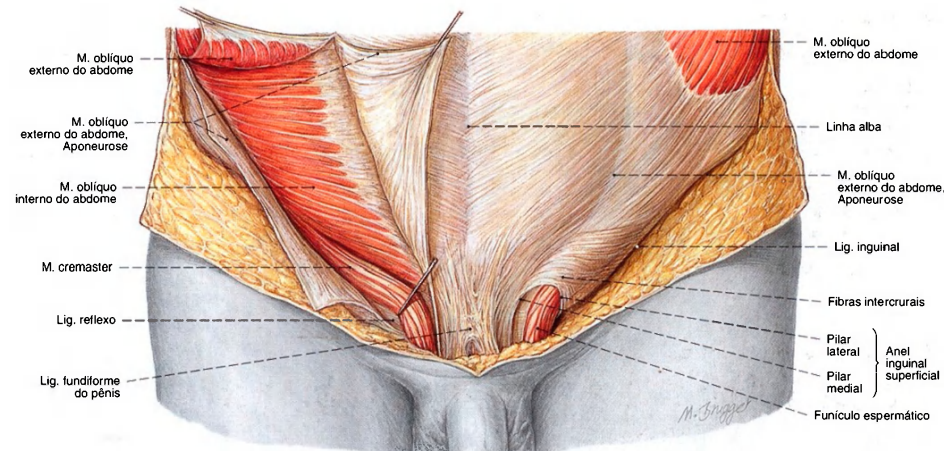


Fig. 827 Anel inguinal superficial e funículo espermático, no lado direito do corpo, puxados por um gancho.

A aponeurose do M. oblquo externo do abdome foi aberta à direita; vista anterior.  
Compare com a Fig. 835.

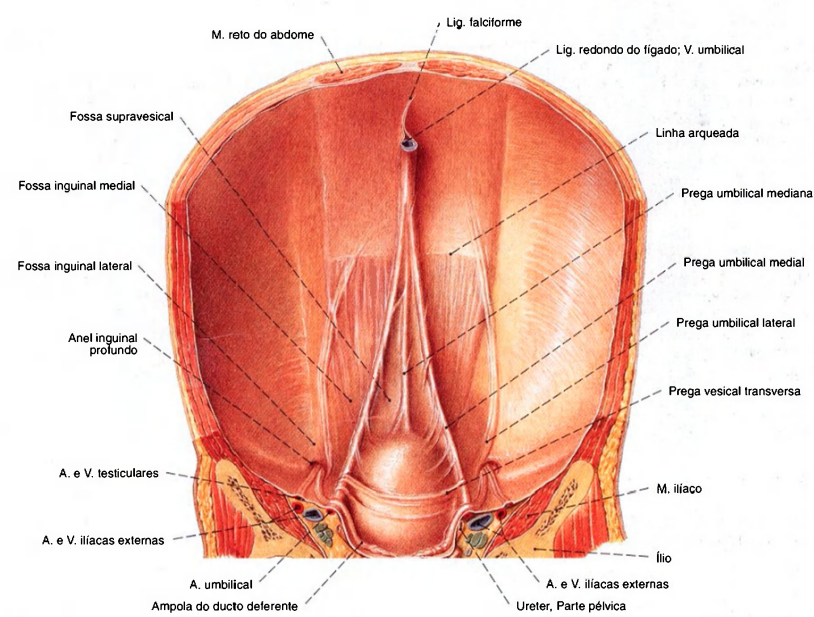


Fig. 828 Parede abdominal anterior de um recém-nascido; vista posterior.

A V. umbilical é abandonada após o nascimento. Na pressão portal aumentada a veia pode aumentar-se novamente.  
Compare com a Fig. 1029, anastomoses porto-cavas.



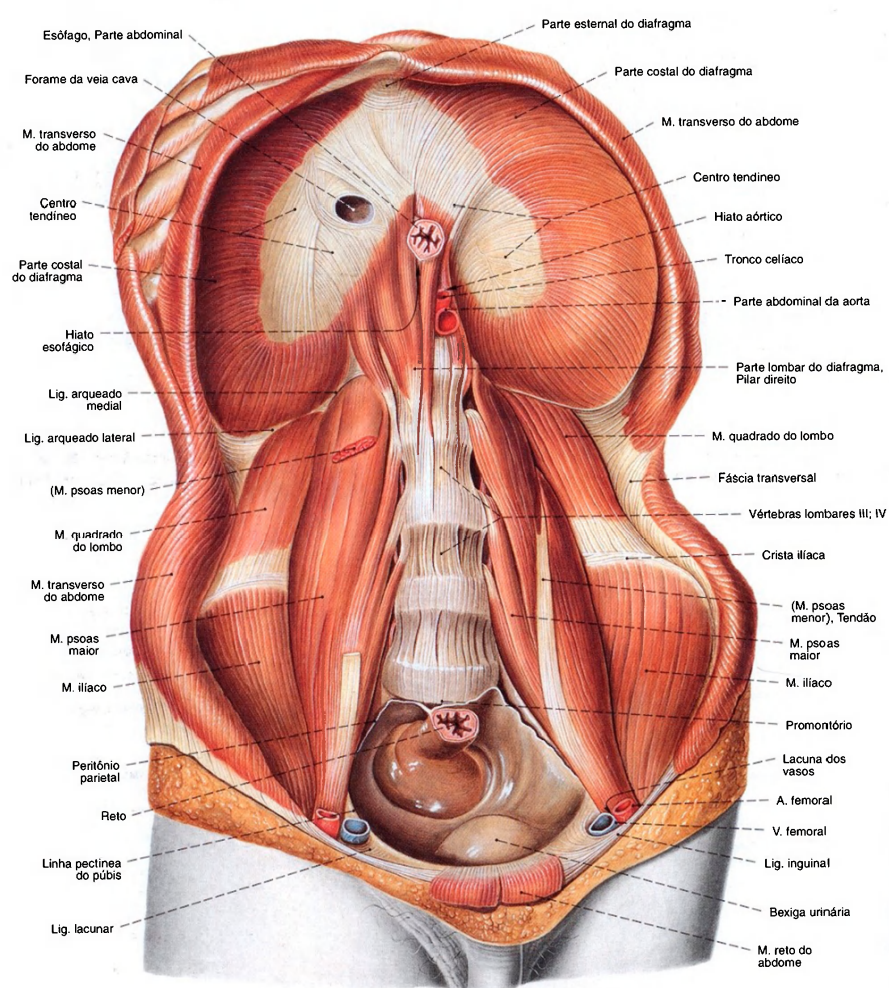


Fig. 829 Diafragma e músculos do abdome; vista anterior.

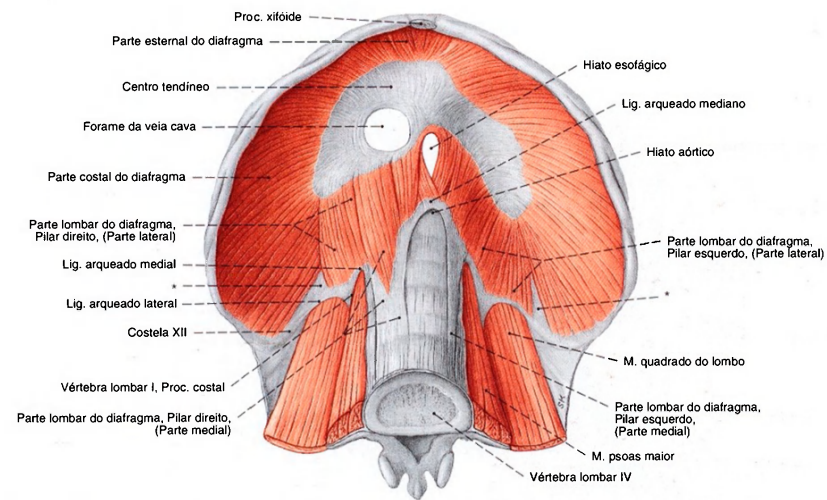


Fig. 830 Diafragma e parede abdominal posterior;  
Diafragma e parede abdominal posterior;  
vista anterior.

O pilar direito, parte medial é constituído frequentemente de três porções e estende-se mais longe caudalmente do que o pilar esquerdo.

\*Clinicamente: triângulo de BOCHDALEK.

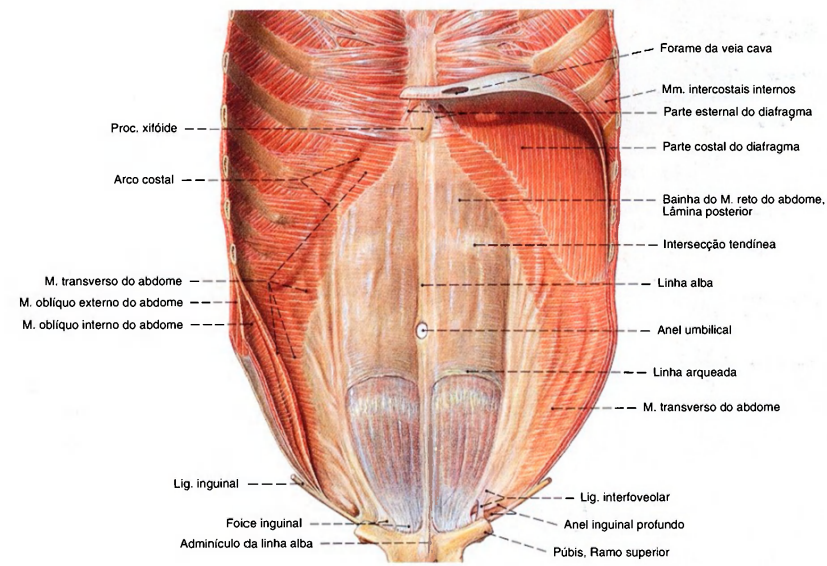


Fig. 831 Parede abdominal anterior e parte do diafragma;  
vista posterior.

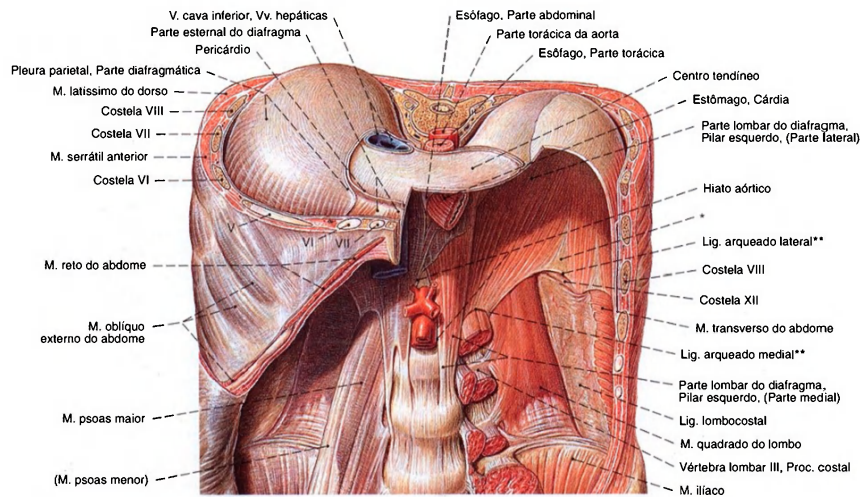


Fig. 832 Diafragma; Com hiatos de passagem e músculos da parede abdominal posterior. Tórax cortado ao nível da 10ª vértebra torácica; vista anterior.

\* Clinicamente: triângulo de BOCHDALEK, trigono lombocostal do diafragma, uma região livre de músculos.  
\*\* Também conhecido como arco do músculo psoas e arco do músculo quadrado, ou arco de HALLEK.  
V, VI, VII - Costelas 5, 6, 7.

Diafragma (Fig. 832)

O diafragma separa a cavidade torácica da cavidade abdominal. Suas cúpulas formam o assoalho das cavidades pleurais direita e esquerda. A parte lombar limita dorsalmente o retroperitônio e faz, a rigor, parte da parede posterior do abdome.

Músculo	Origem	Inserção	Função
<i>Inervação</i>			
<b>Diafragma</b> <i>N. frênico (Plexo cervical)</i>	<b>Parte esternal:</b> Proc. xifóide (face interna), bainha do M. reto do abdome (aponeurose do M. transverso do abdome) <b>Parte costal:</b> Cartilagens costais das 12ª - 6ª costelas (face interna, interdigitando-se com os dentes de origem do M. transverso do abdome) <b>Parte lombar, Pilar direito</b> - Parte medial: Corpo das 1ª - 3ª vértebras lombares, discos intervertebrais - Parte lateral: Ligg. arqueados medial (arcada do psoas) e lateral (arcada do quadrado) <b>Parte lombar, Pilar esquerdo</b> - Parte medial: Corpo das 1ª - 4ª vértebras lombares, discos intervertebrais - Parte lateral: Ligg. arqueados medial (arcada do psoas) e lateral (arcada do quadrado)	Todas partes reúnem-se no centro tendíneo  Pontos fracos e locais de passagem: trigono esternocostal, trigono lombocostal, forame da veia cava, hiato esofágico, hiato aórtico	Respiração abdominal (Inspiração), pressiona o abdome



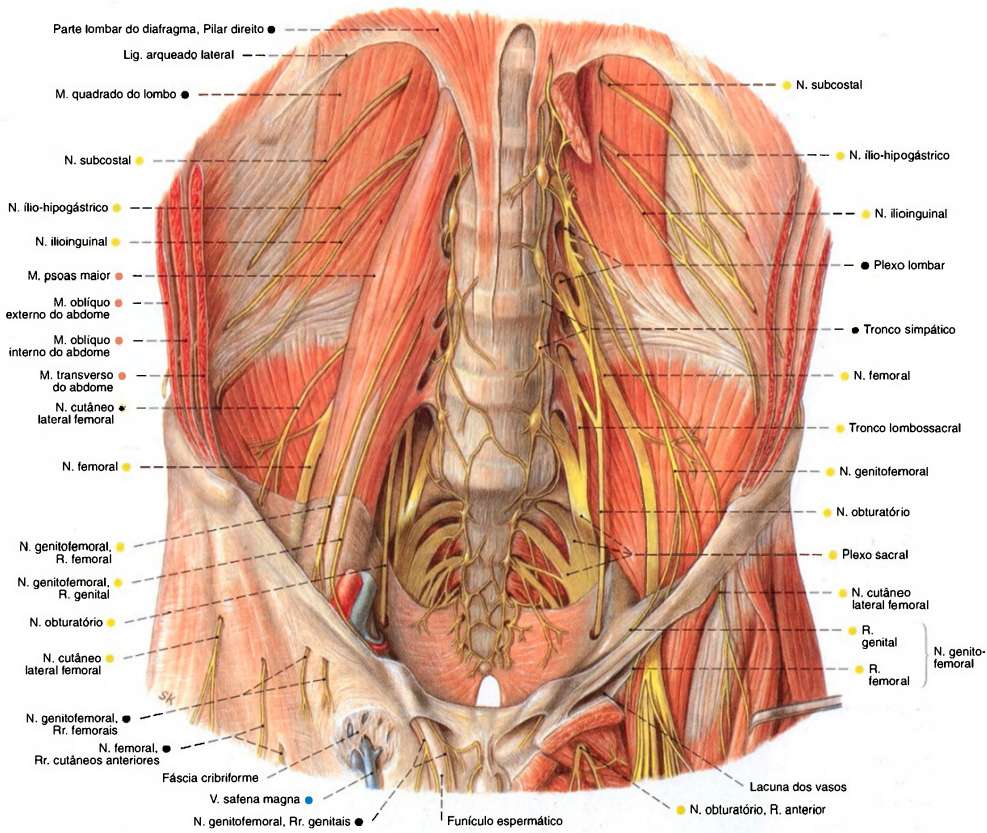


Fig. 833 Plexo lombossacral, após a remoção do músculo psoas maior, do músculo pectíneo e do músculo adutor longo, no lado esquerdo do corpo; vista anterior.

Hiatos do diafragma

Nome	Localização	Estrutura
Hiato aórtico	Na parte lombar, entre os pilares direito e esquerdo	Aorta; ducto torácico
Hiato esofágico	Na parte lombar, pilar direito	Esôfago; Nn. Vagos; N. frênico, R. frênico-abdominal, esquerdo
Forame da veia cava	No centro tendíneo	V. cava inferior; N. frênico, R. frênico abdominal direito
Fenda de LARREY	Entre as partes esternal e costal	A; V. epigástrica superior
sem nome	Na parte lombar, pilares direito/esquerdo, parte medial	Nn. Esplâncnicos maior e menor; V. ázigo; V. hemiázigo
sem nome	Na parte lombar, entre as partes medial e lateral	Tronco simpático

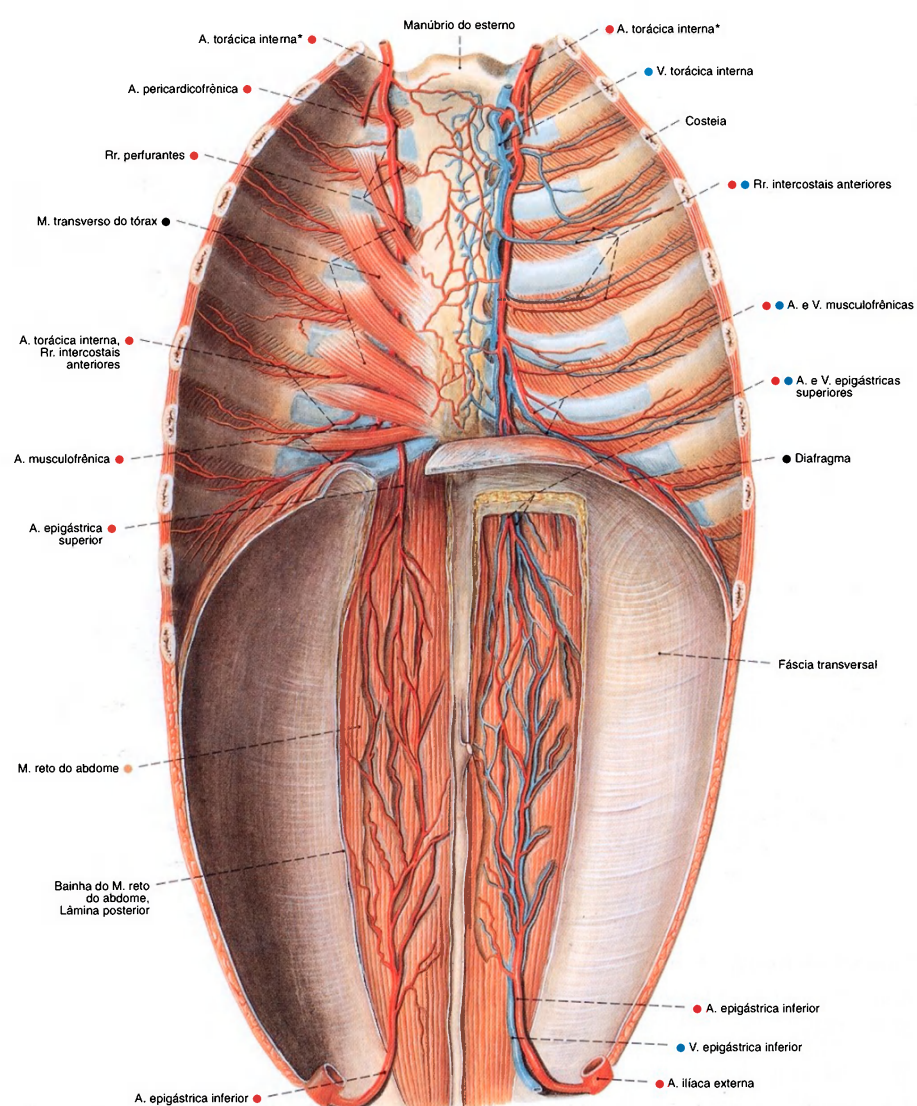


Fig. 834 Vasos e nervos das paredes abdominal e torácica; No lado direito do corpo, o músculo transverso do tórax foi removido; vista posterior.

\*Clinicamente: artéria mamária interna.



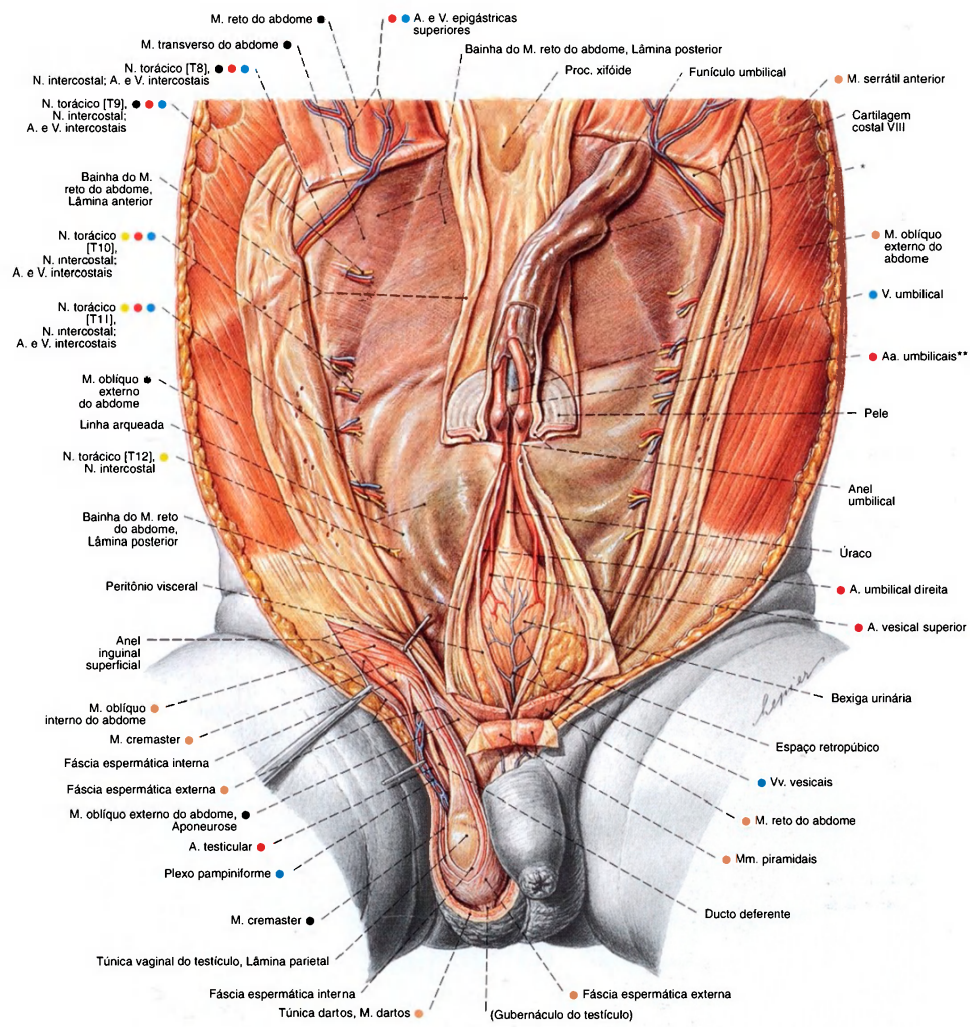


Fig. 835 Parede abdominal anterior de um recém-nascido; Os músculos retos do abdome foram rebatidos para cima e a cavidade abdominal foi aberta no plano mediano para expor a bexiga e o úraco; no lado direito do corpo, o canal inguinal foi dissecado.

\* Espessamento causado por entrelaçamento dos vasos sanguíneos umbilicais (falso nó umbilical).  
\*\* Trombo nas artérias umbilicais.



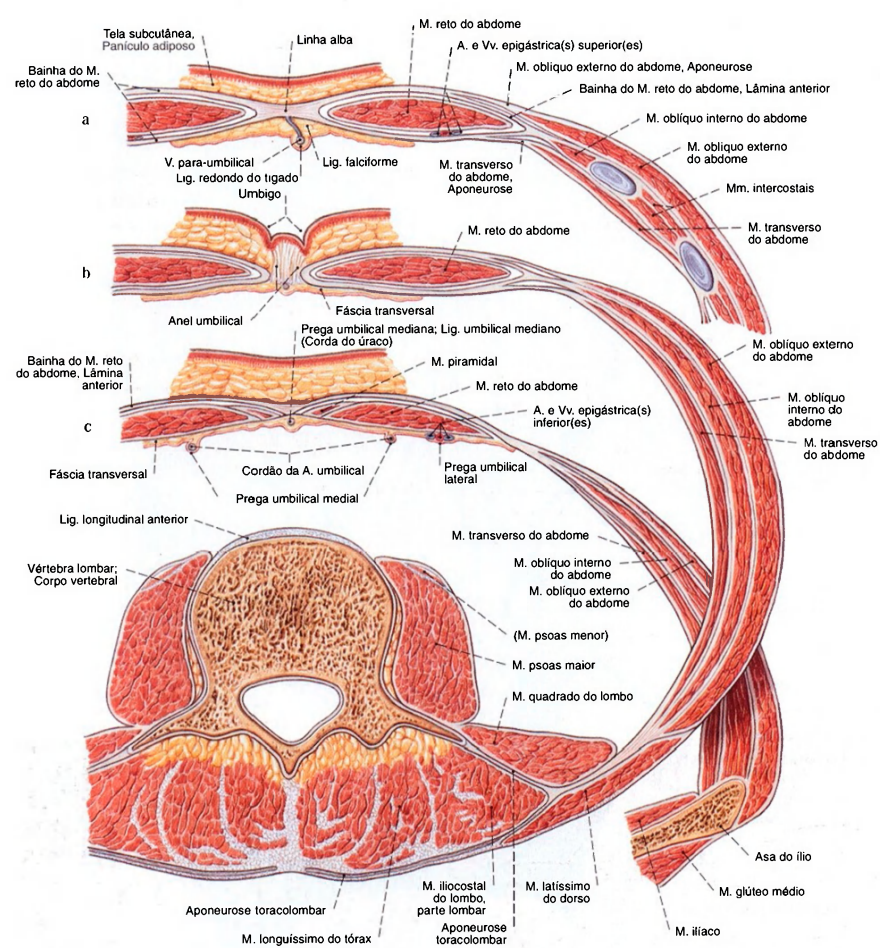


Fig. 836 a-c Músculos do abdome;  
Cortes horizontais.

- a Acima do umbigo.  
b Ao nível do umbigo.  
c Abaixo do umbigo e da linha arqueada.

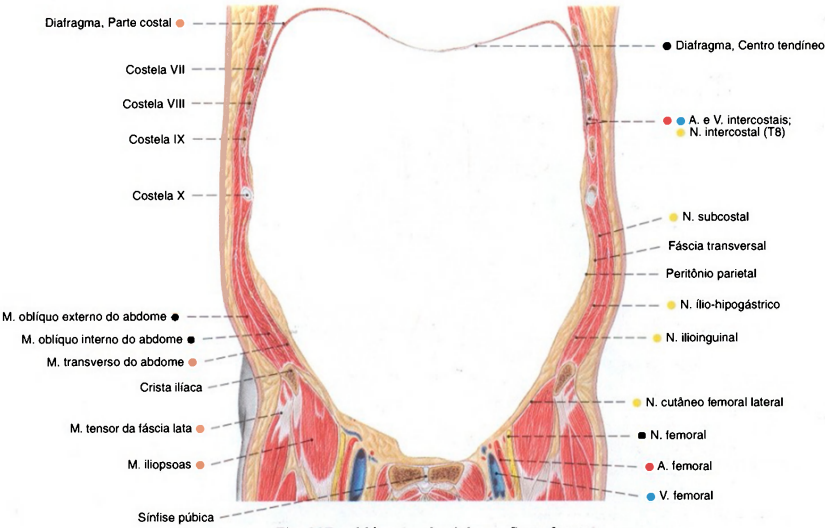


Fig. 837 Músculos do abdome; Corte frontal; vista ventral. Compare com a Fig. 1134.

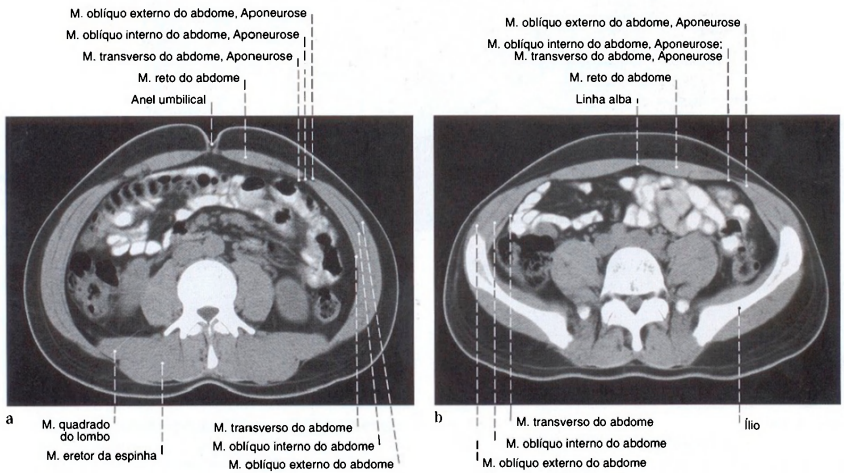


Fig. 838 a, b Músculos do abdome; Tomografia computadorizada (TC).

a Ao nível do umbigo.  
b Ao nível da quinta vértebra lombar.

A participação das aponeuroses na bainha do músculo reto do abdome é claramente perceptível. (Compare com as Figs. 837 e 1148.)

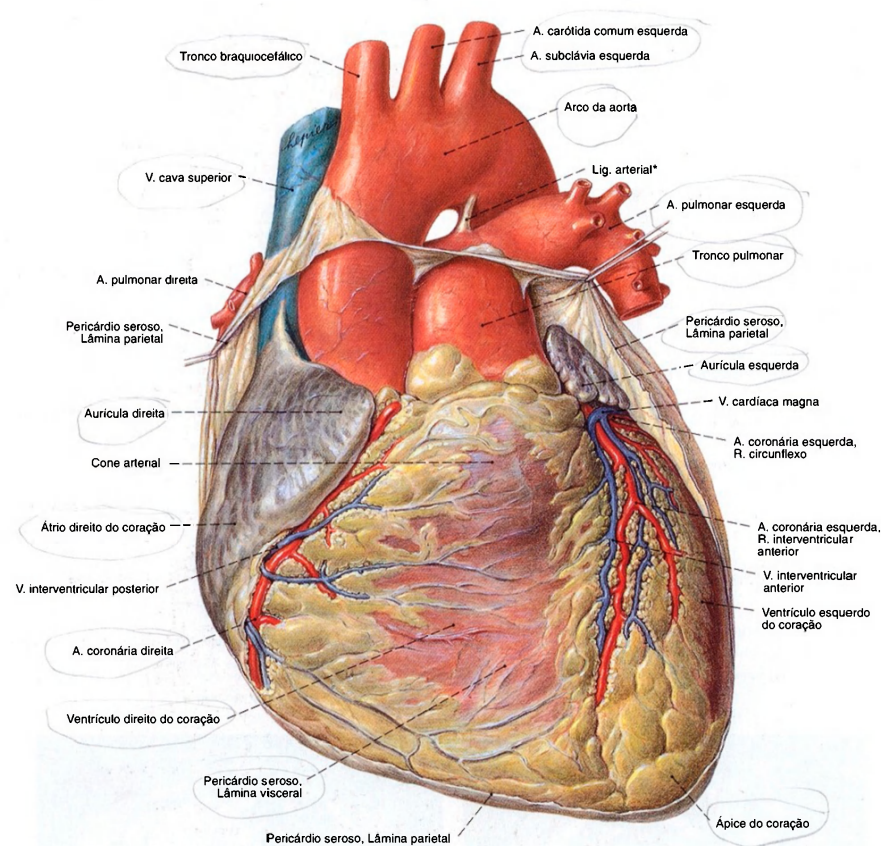


Fig. 839 Coração;  
O pericárdio foi aberto e a lâmina parietal do pericárdio amplamente removida. Os ramos maiores dos vasos sanguíneos coronários foram dissecados.  
A lâmina visceral do pericárdio seroso da parte ascendente da aorta e do tronco pulmonar não está mostrada; vista anterior.

\*Estrutura ligamentar formada a partir do ducto arterial fetal (Botallo).

Pericárdio fibroso	}	Pericárdio
Pericárdio seroso		
Lâmina parietal		
Lâmina visceral	=	Epicárdio



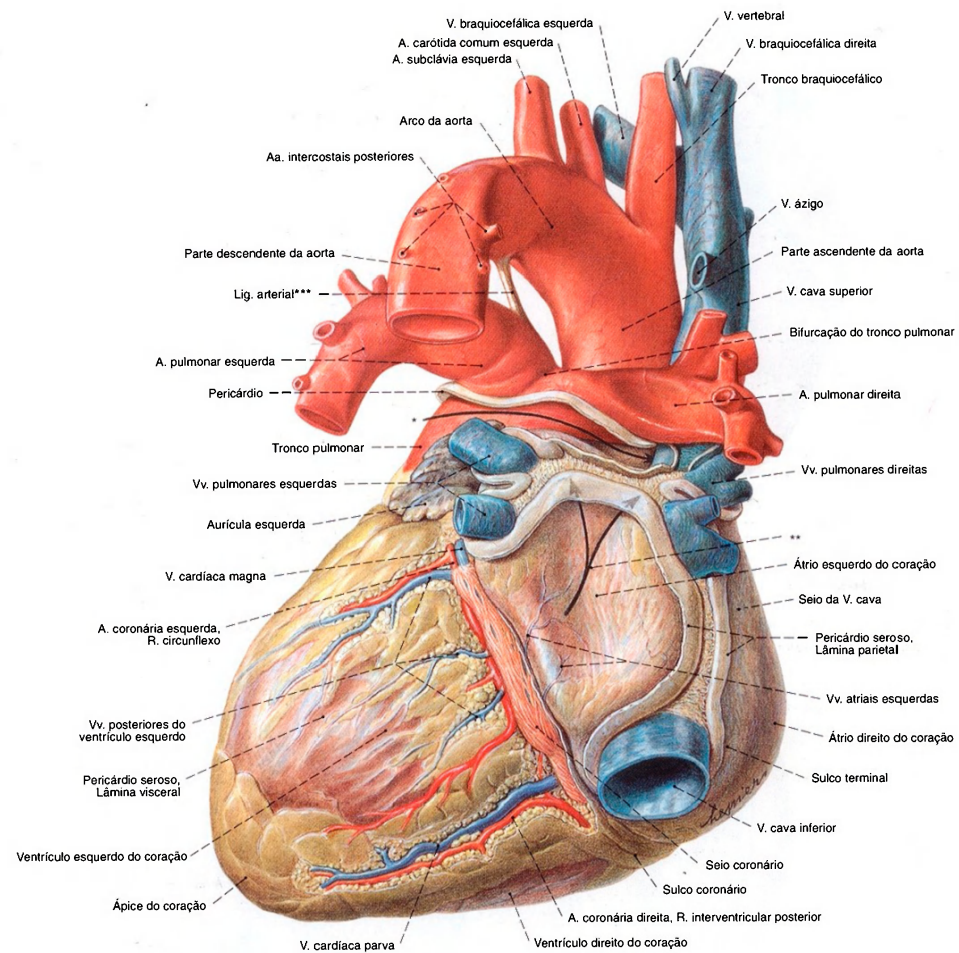


Fig. 840 Coração e vasos adjacentes; O pericárdio foi cortado perto das inserções nos grandes vasos. Os vasos coronários maiores foram dissecados.

\*Seta no seio transversal do pericárdio.  
 \*\*Setas duplas no seio oblíquo do pericárdio.  
 \*\*\*Estrutura ligamentar formada a partir do ducto arterioso fetal (Botallo).

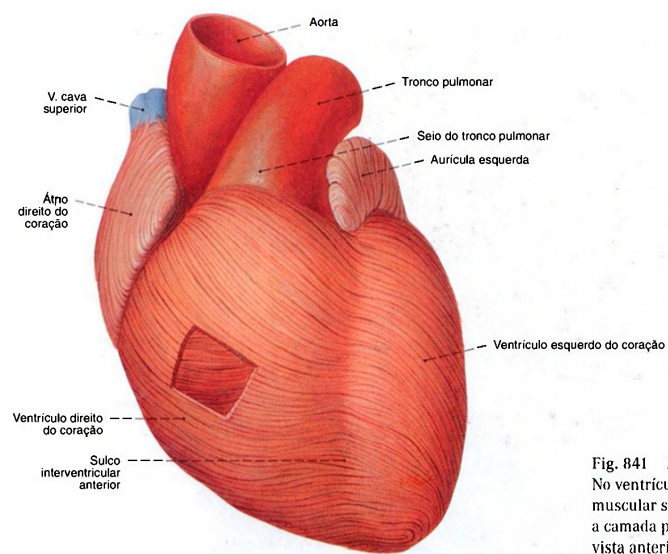


Fig. 841 Musculatura do coração, miocárdio; No ventrículo direito uma parte da camada muscular superficial foi removida, para expor a camada profunda; vista anterior.

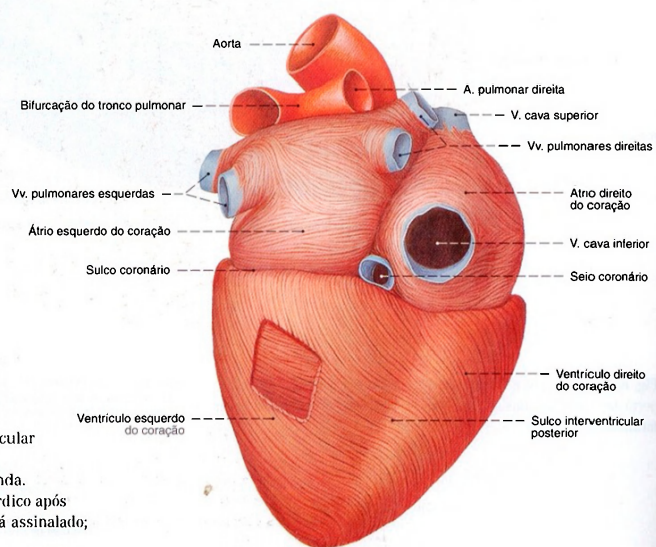


Fig. 842 Musculatura do coração, miocárdio; Uma parte da camada muscular superficial do ventrículo esquerdo foi removida, para expor a camada profunda. A superfície de corte do manto miocárdico após afastamento do seio coronário não está assinalado; vista postero-inferior.

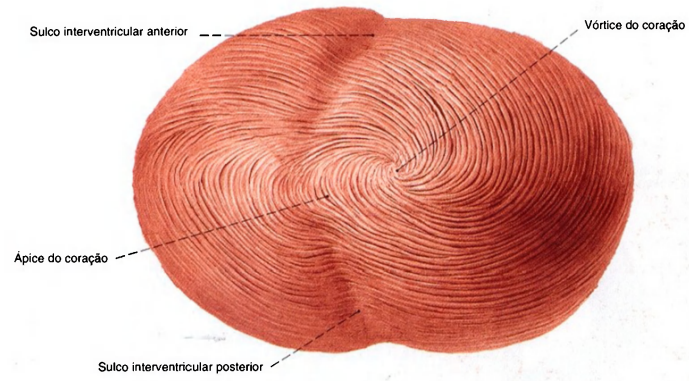


Fig. 843 Musculatura do coração, miocárdio, a partir do ápice do coração.

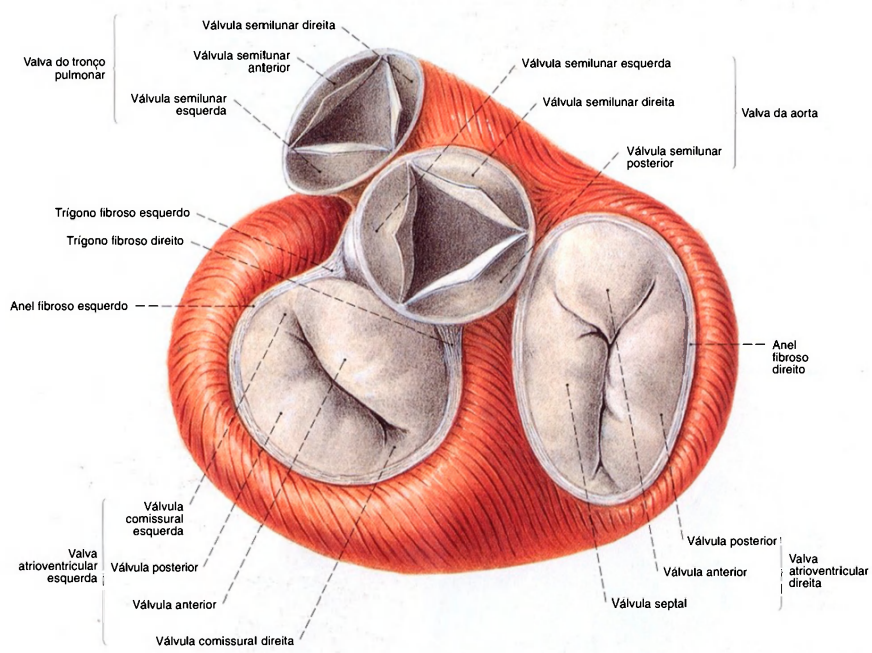


Fig. 844 Musculatura do coração, miocárdio, valva do coração; Sem a superfície de corte do septo ventricular e sem o local de passagem para o fascículo atrioventricular; na fase de ejeção (sístole) com as válvulas arteriais abertas e as valvas atrioventriculares fechadas; vista superior.



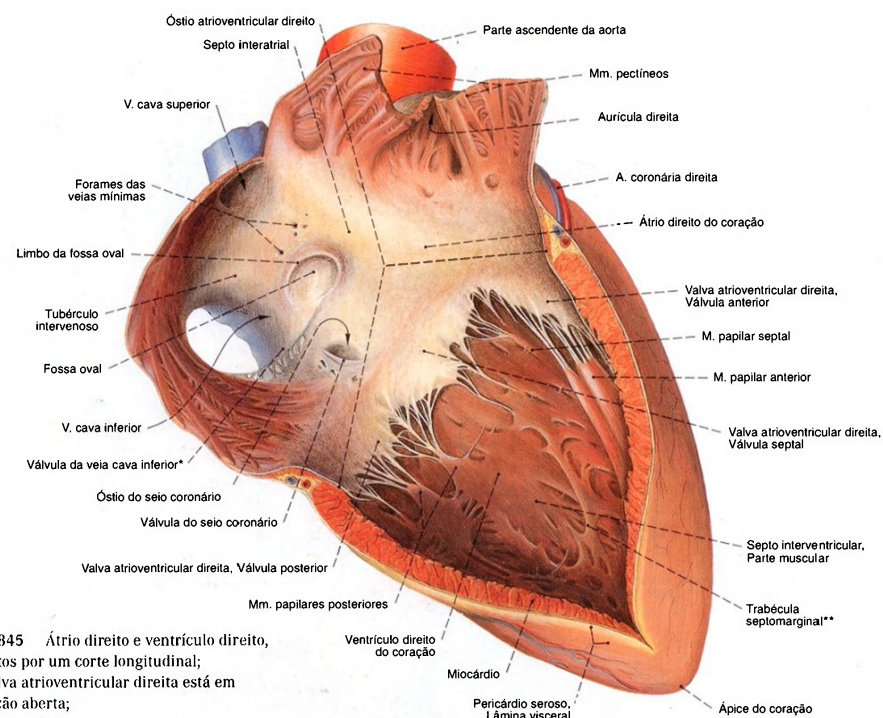
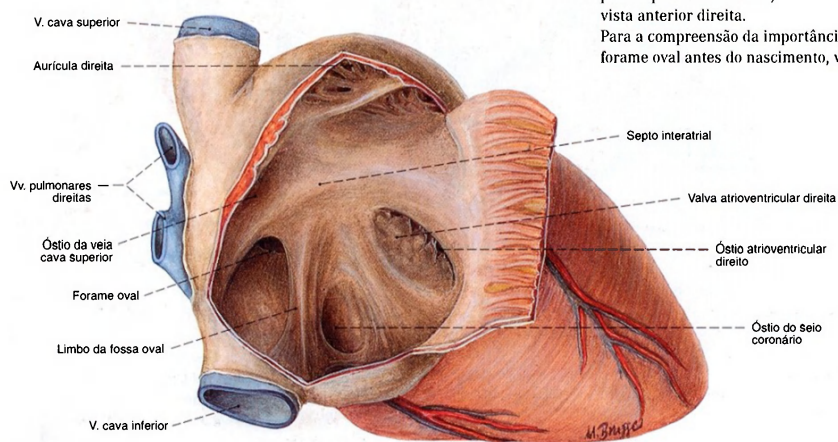
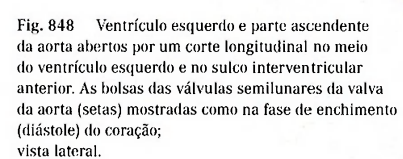
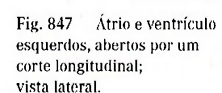


Fig. 845 Átrio direito e ventrículo direito, abertos por um corte longitudinal; A valva atrioventricular direita está em posição aberta; vista anterior.

\*Também: válvula de Eustáquio.  
 \*\*Também: faixa moderadora.

Fig. 846 Átrio direito no recém-nascido; A parede anterior do átrio foi rebatida para expor o forame oval; vista anterior direita. Para a compreensão da importância do forame oval antes do nascimento, veja Fig. 41.





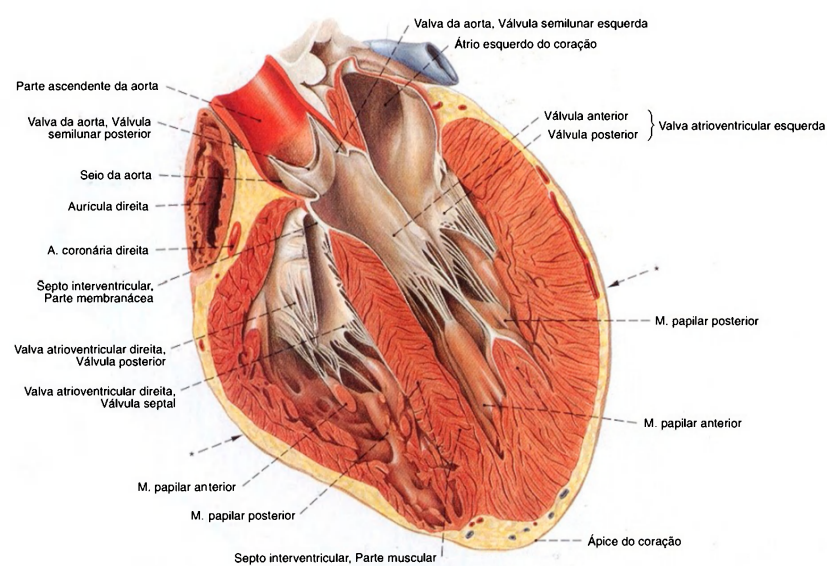


Fig. 849 Ventriculos direito e esquerdo; Os ventriculos foram abertos por um corte longitudinal no eixo do coração; vista anterior esquerda, lateral.

Observe a espessura diferente do miocárdio nos ventriculos esquerdo e direito.  
\*Plano do corte da Fig. 850.

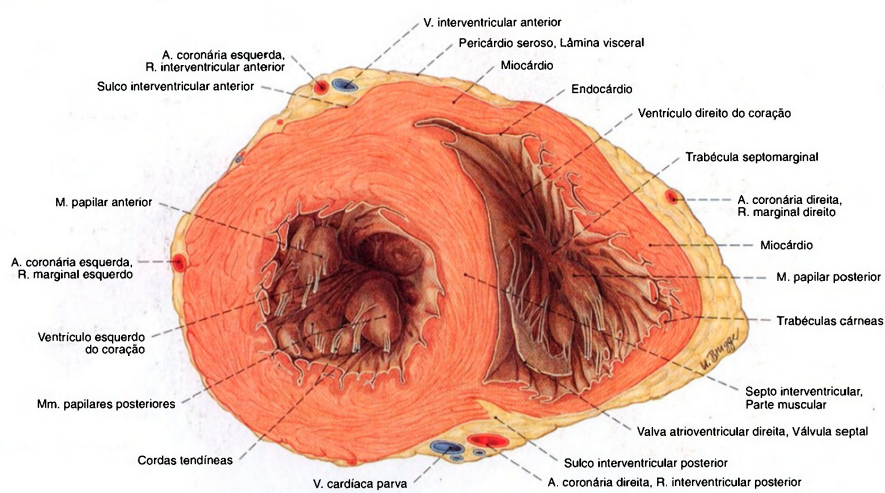


Fig. 850 Ventriculos esquerdo e direito; Corte transversal em ângulo reto em relação ao eixo do coração; vista superior.

Observe a espessura diferente do miocárdio nos ventriculos esquerdo e direito.



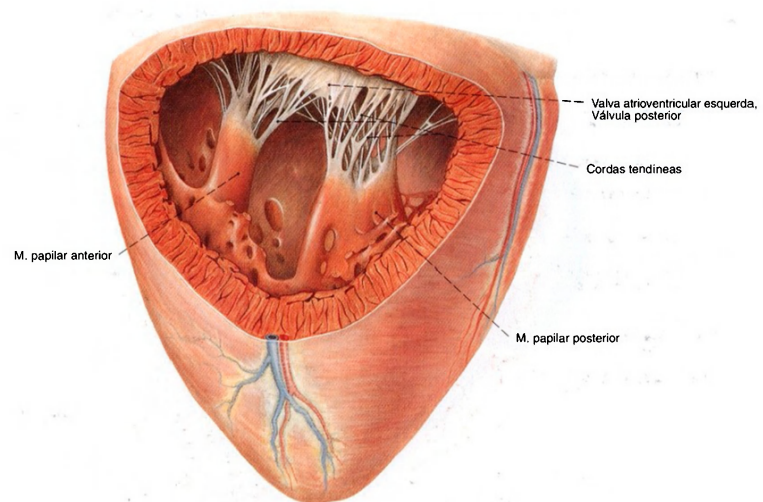


Fig. 851 Ventrículo esquerdo;  
Vista sobre os músculos papilares e as cordas tendíneas  
através de um corte em janela;  
vista anterior esquerda, de cima.

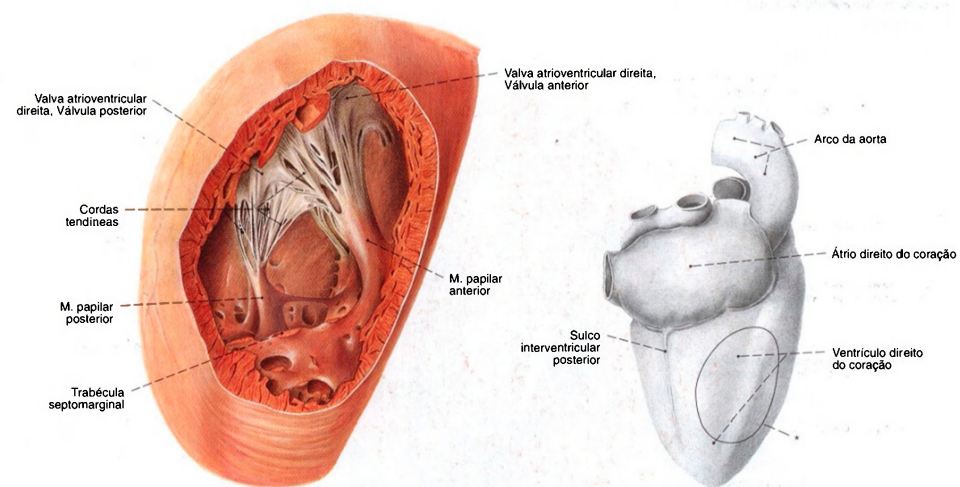


Fig. 852 Ventrículo direito;  
Vista dos músculos papilares e cordas tendíneas  
através de um corte em janela;  
vista posterior.  
\*Contorno do corte em janela.

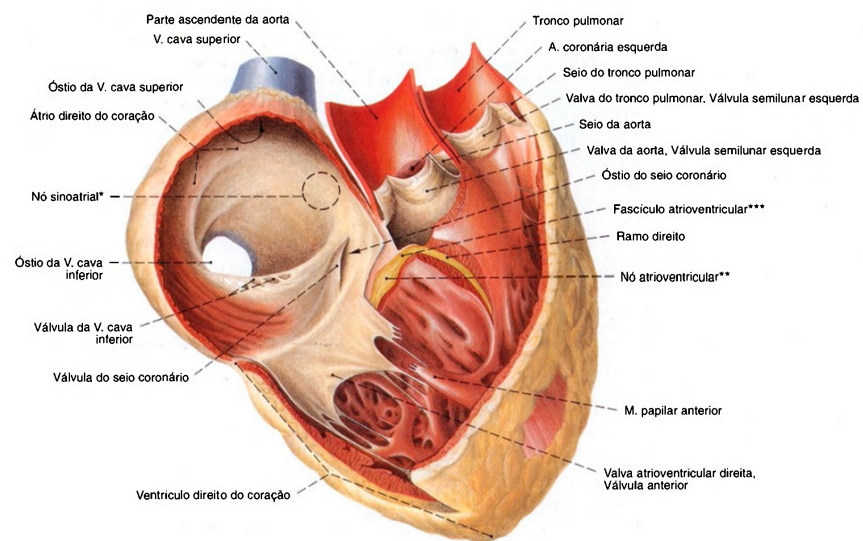


Fig. 853 Átrios e ventrículos direitos do coração com o complexo estimulante; Átrio, o ventrículo e o trato do efluxo abertos; Complexo estimulante colorido em amarelo; vista anterior.

\*Clinicamente: Nó de KEITH-FLACK, Nó sinoatrial.  
 \*\*Clinicamente: Nó de ASCHOFF-TAWARA, Nó AV.  
 \*\*\*Clinicamente: Feixe de HIS.

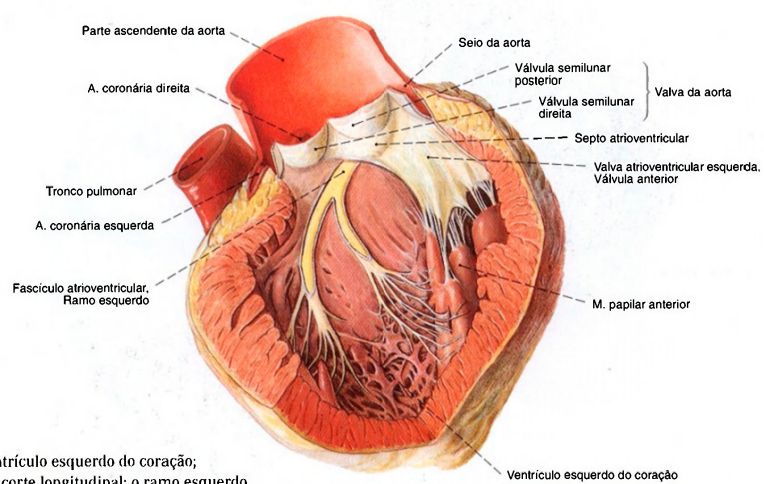


Fig. 854 Ventrículo esquerdo do coração; Aberto por um corte longitudinal; o ramo esquerdo do complexo estimulante corado em amarelo; vista anterior esquerda.

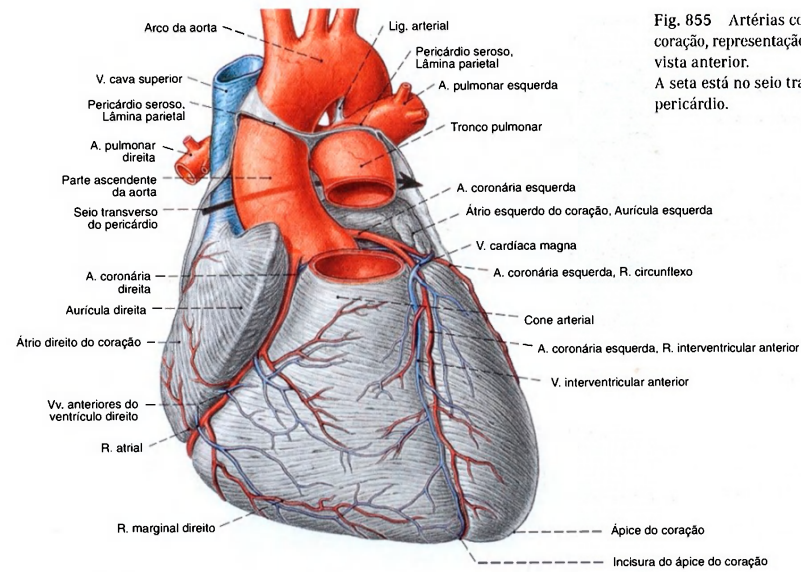


Fig. 855 Artérias coronárias, veias do coração, representação semi-esquemática; vista anterior. A seta está no seio transversal do pericárdio.

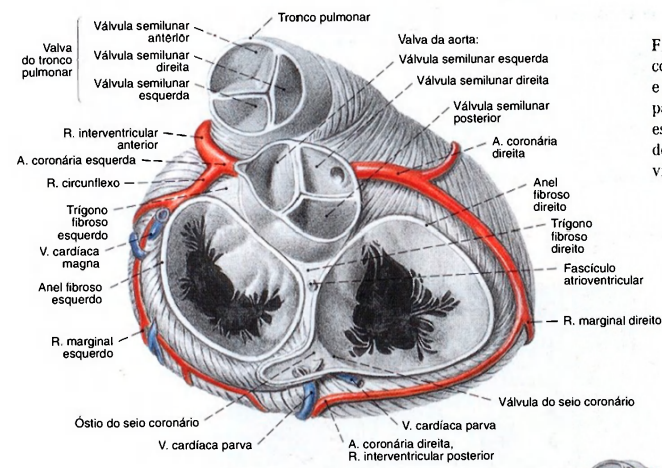
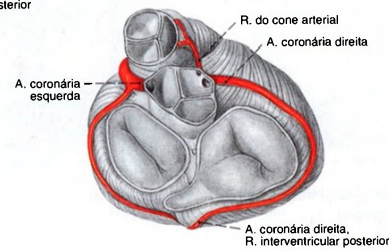


Fig. 856 Válvas do coração e artérias coronárias, após a remoção dos átrios e a secção do tronco pulmonar e da parte ascendente da aorta. As valvas estão representadas na fase de enchimento dos ventrículos (diástole); vista superior.

Fig. 857 Variabilidade das artérias coronárias. O ramo do cone arterioso tem origem na aorta, como artéria independente (= 37%).





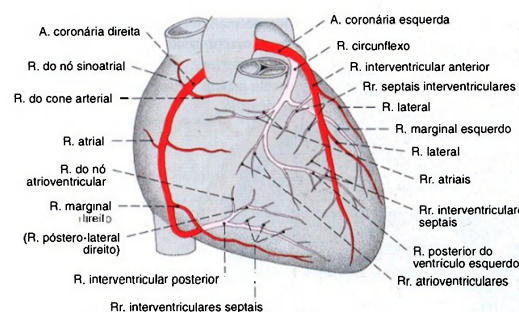


Fig. 858 Artérias coronárias; Os vasos correndo dorsalmente foram pintados em cor mais clara. O ramo interventricular posterior sai da artéria coronária direita (tipo suprimento balanceado); vista anterior. Compare com a Fig. 861a.

Fig. 859 Artérias coronárias; O ramo interventricular posterior sai da artéria coronária esquerda (tipo suprimento pela esquerda); vista anterior. Compare com a Fig. 861b.

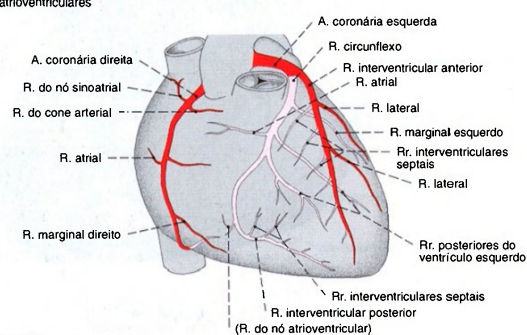
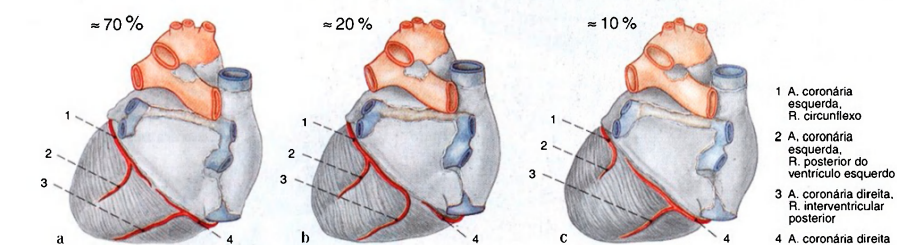
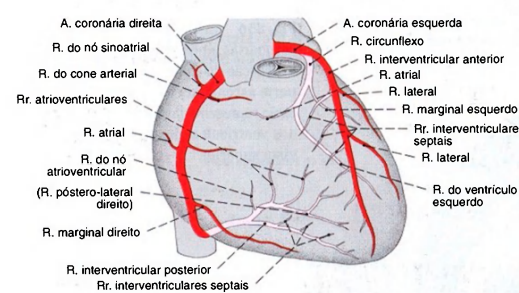


Fig. 860 Artérias coronárias; A parede posterior dos ventrículos é cheia de ramos da artéria coronária direita (tipo suprimento pela direita); vista anterior. Compare com a Fig. 861c.



Figs. 861 a-c Variabilidade do suprimento arterial da parte posterior do coração; vista dorsal.

a Tipo suprimento balanceado.  
b Tipo suprimento pela esquerda.  
c Tipo suprimento pela direita.

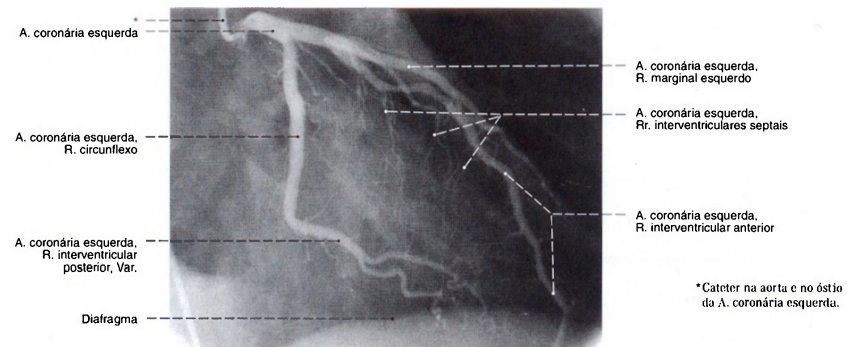


Fig. 862 Artéria coronária esquerda; Angiografia coronária. (Radiografia após a injeção seletiva de um meio de contraste.) Incidência oblíqua, de anterior direita para posterior esquerda (DAO).

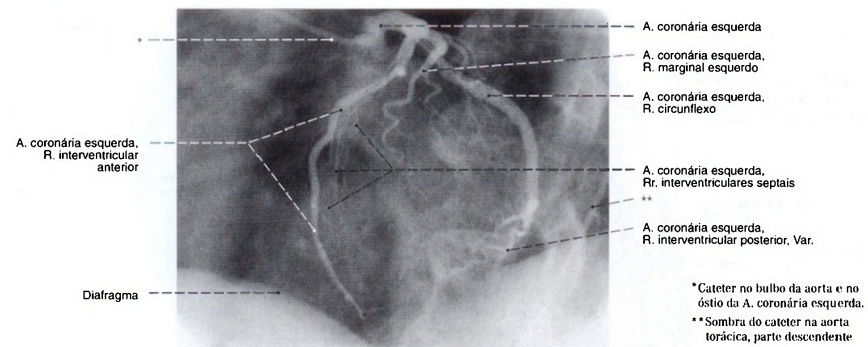


Fig. 863 Artéria coronária esquerda; Angiografia coronária. (Radiografia após a injeção seletiva de um meio de contraste.) Incidência oblíqua, de anterior esquerda para posterior direita (EAO). Mesmo paciente da Fig. 862.

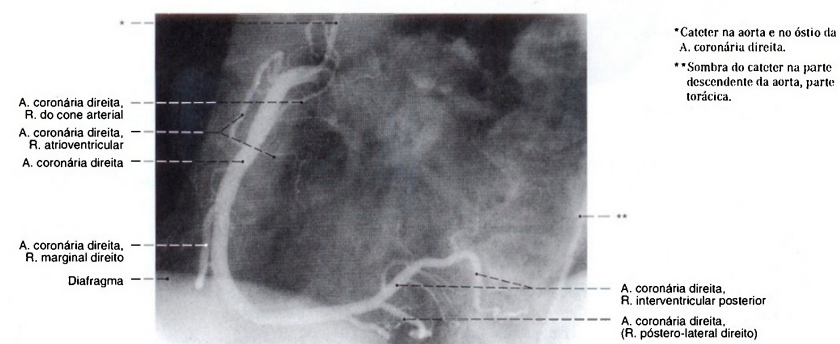


Fig. 864 Artéria coronária direita; Angiografia coronária. (Radiografia após a injeção seletiva de um meio de contraste.) Incidência oblíqua, de anterior esquerda para posterior direita (EAO). Mesmo paciente das Figs. 862 e 863.

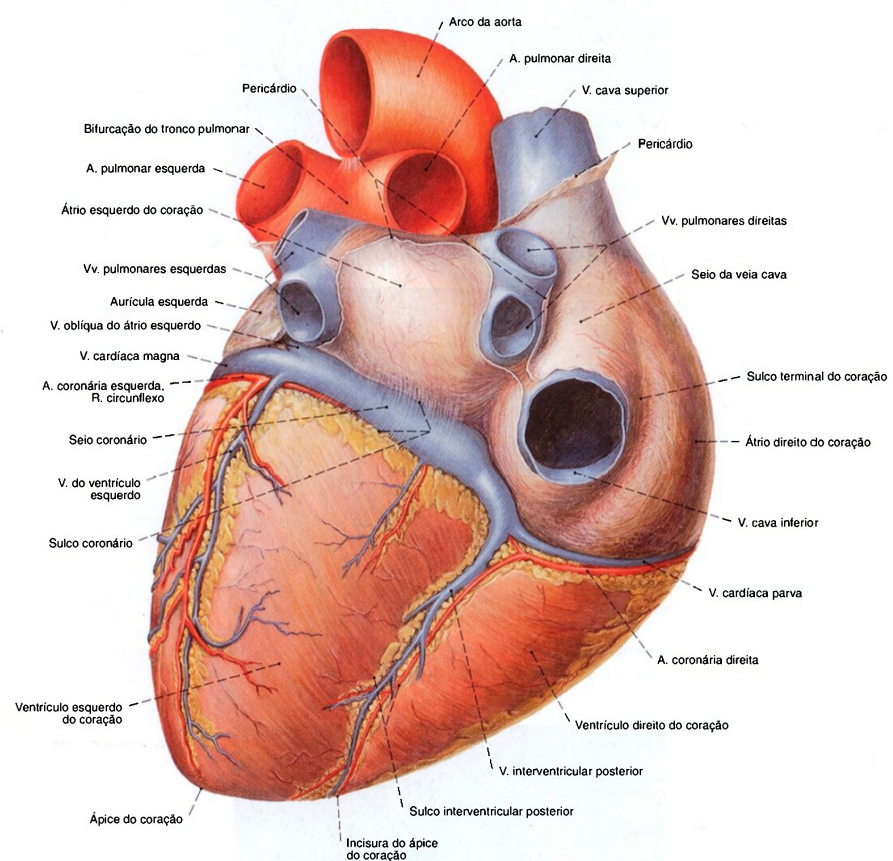


Fig. 865 Veias do coração; O pericárdio foi removido até o ponto de fixação nos grandes vasos sanguíneos; vista pósterio-inferior. O seio coronário está frequentemente coberto por tiras musculares finas. (Compare com Fig. 840.)



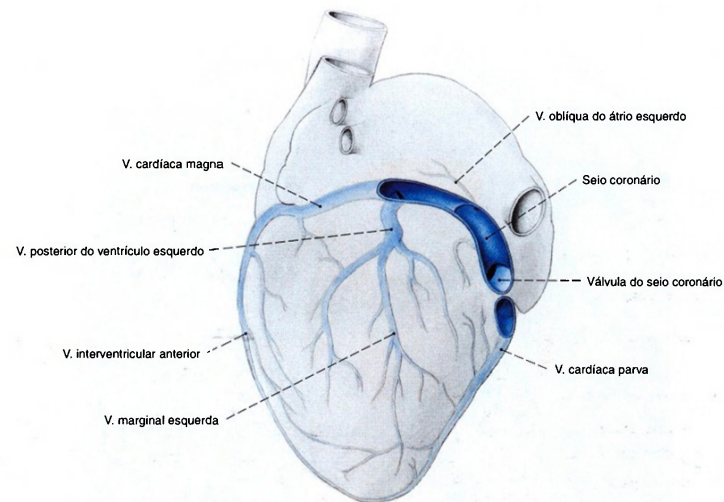


Fig. 866 Veias do coração; Os trajetos para as grandes veias cardíacas foram representados esquematicamente (segundo Dr. von LÜDINGHAUSEN); vista inferior esquerda. O tamanho e o trajeto das veias do coração variam muito.

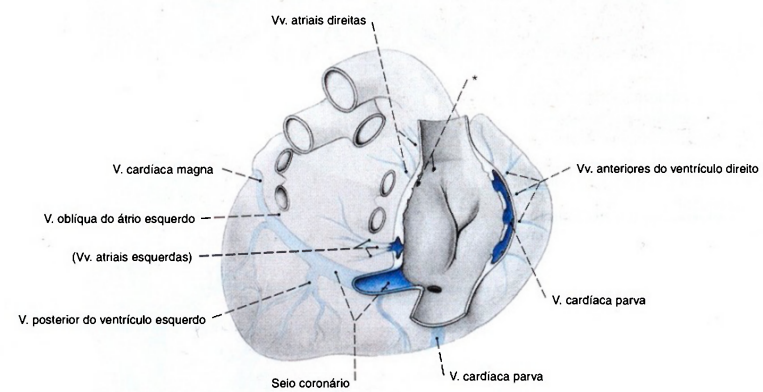


Fig. 867 Veias do coração; O átrio direito foi aberto para mostrar os ostíolos das três veias (segundo Dr. von LÜDINGHAUSEN); vista superior.

\* Ostíolos das veias atriais anteriores = Criptas de LANNELONGUE. A desembocadura das veias do coração apresenta uma grande variabilidade.

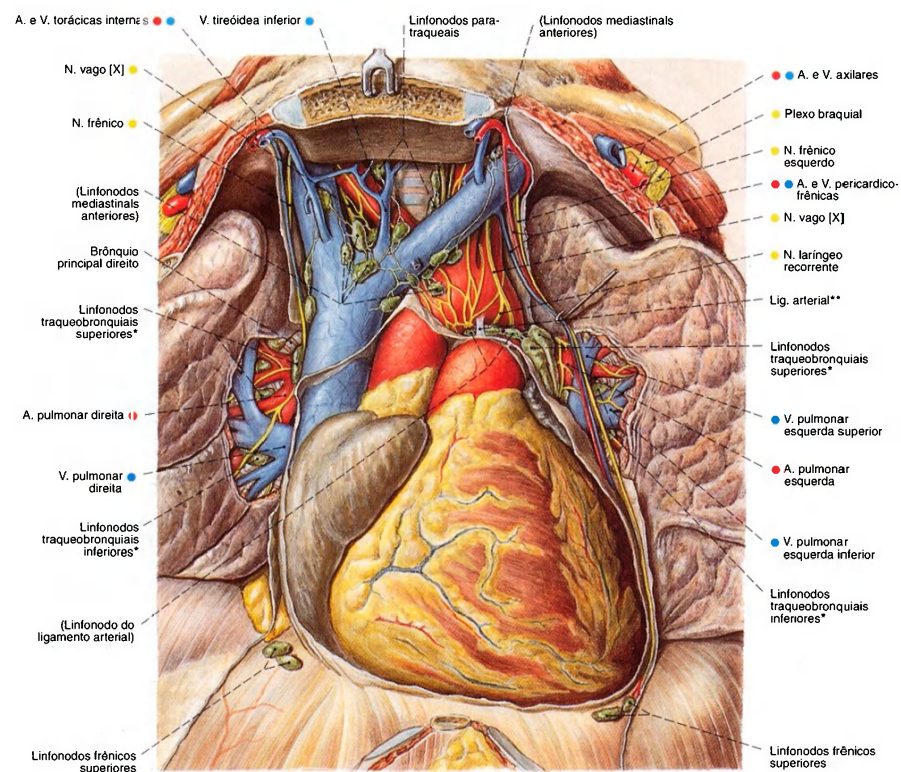


Fig. 868 Posição do coração no tórax; O timo foi removido e o manúbrio do esterno foi puxado para cima. O pericárdio foi parcialmente removido e os hilos dos pulmões foram dissecados para expor os linfonodos do mediastino; vista anterior.  
\* Clinicamente: linfonodos hilares.  
\*\* Estrutura ligamentar formada a partir do ducto arterial fetal (lig. a. l.).

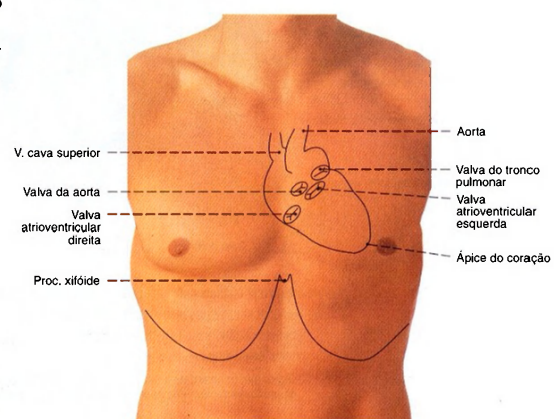


Fig. 869 Projeção do contorno do coração na parede torácica anterior, no indivíduo vivo.

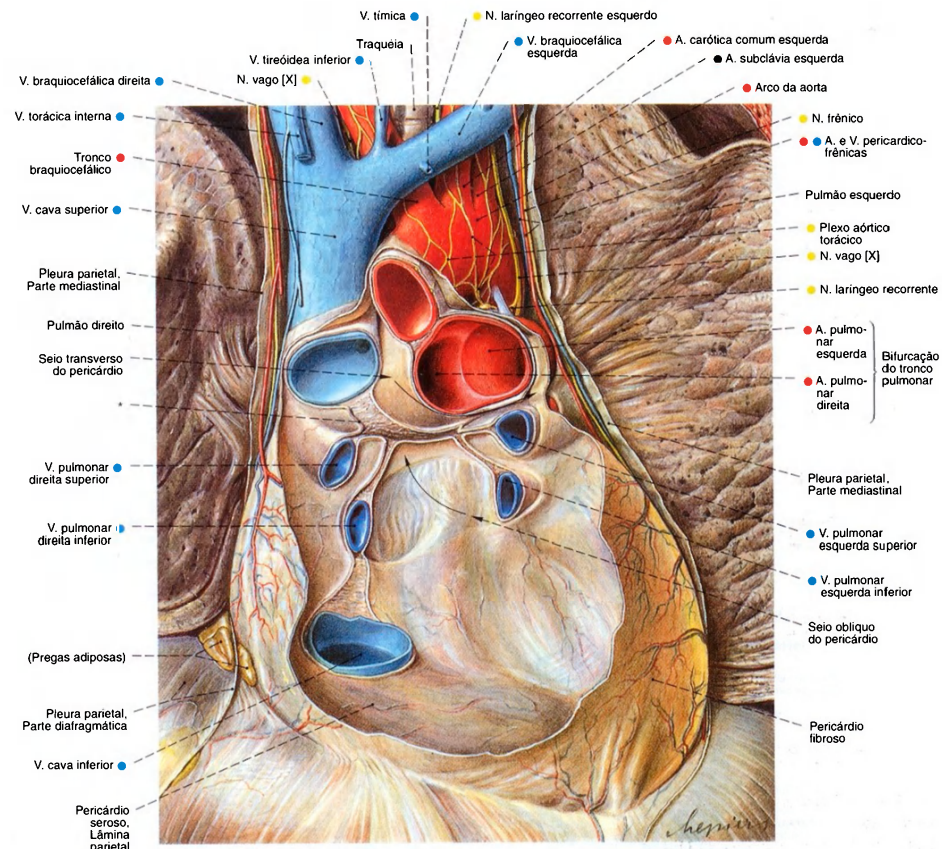


Fig. 870 Pericárdio;  
As partes anteriores do pericárdio, o coração  
e os grandes vasos foram removidos;  
vista anterior.  
\*Transição da lâmina visceral para a lâmina parietal do  
pericárdio seroso.

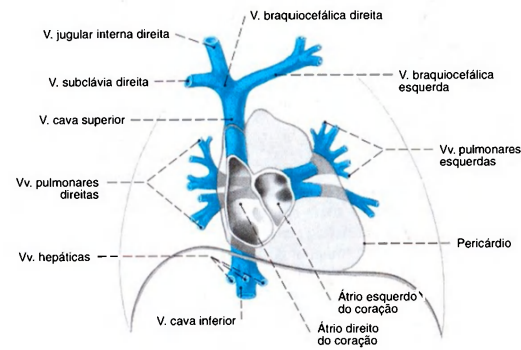


Fig. 871 Grandes veias que desembocam  
no coração;  
vista anterior.

A chamada "cruz venosa"; horizontalmente as veias pulmonares  
e verticalmente as veias cava superior e inferior.



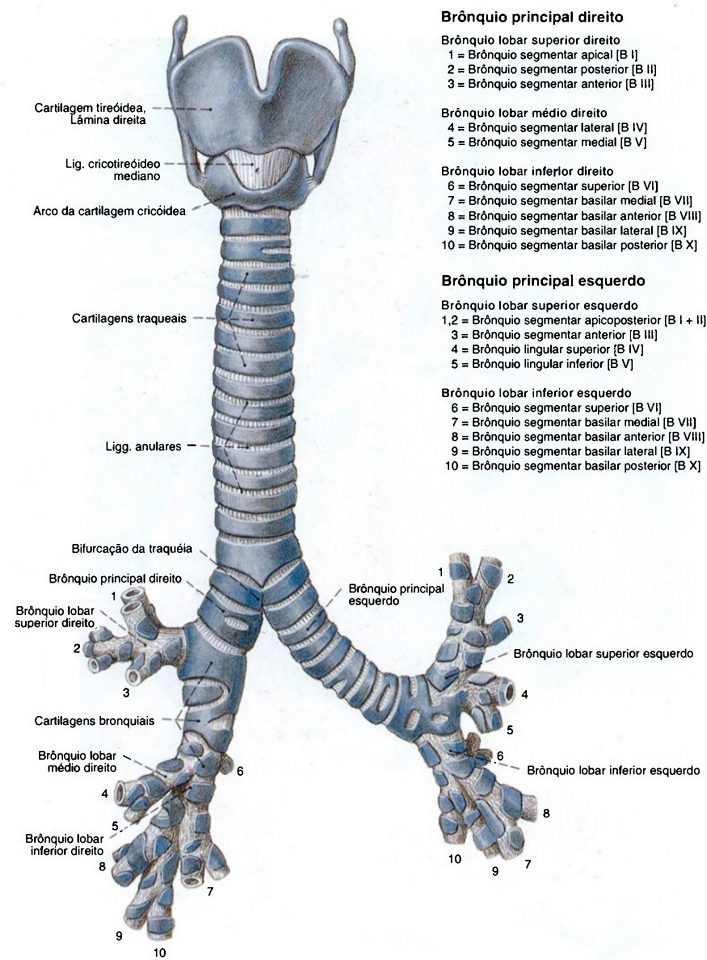


Fig. 872 Laringe, traquéia e brônquios;  
 vista ventral.

O brônquio segmentar basilar medial [B VII]  
 do pulmão esquerdo falta freqüentemente.

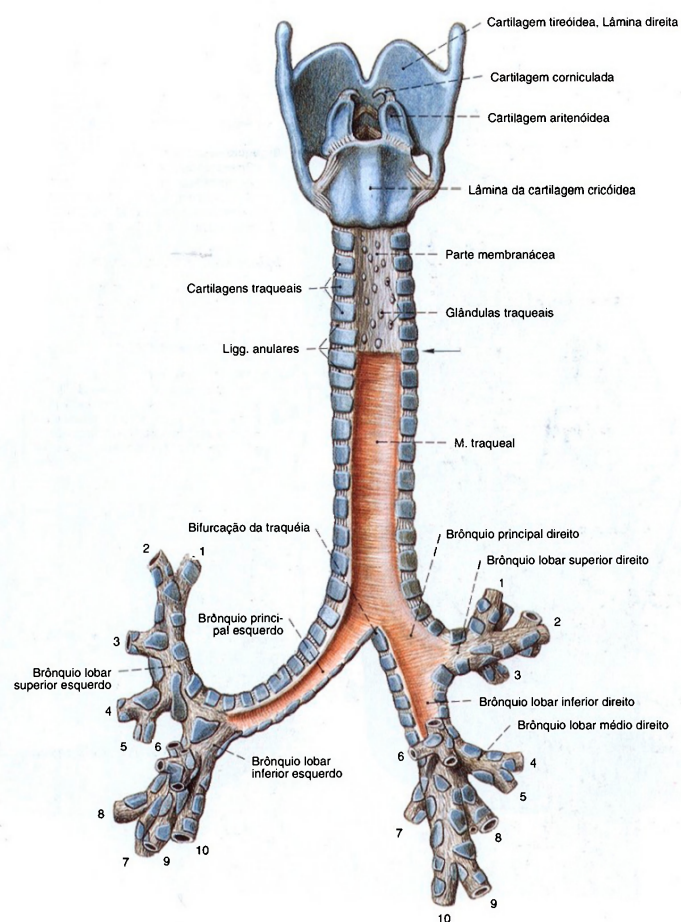


Fig. 873 Laringe, traquéia e brônquios; Abaixo da seta, a camada superficial da parede membranácea foi removida para expor a camada muscular da traquéia; vista posterior. Os números indicam as divisões segmentares dos brônquios. (Veja pág. 92.)

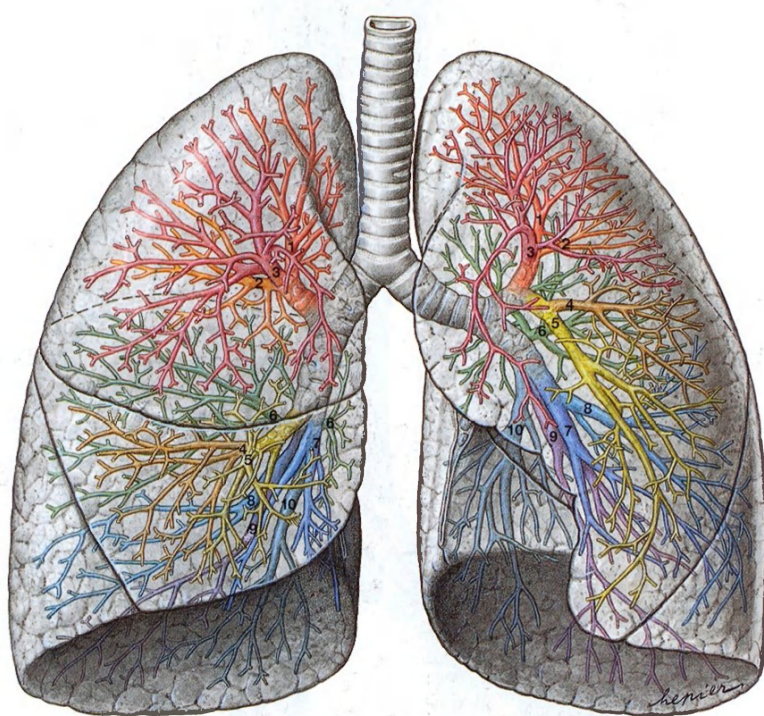


Fig. 874 Pulmões e brônquios;  
Os lobos e brônquios segmentares estão projetados sobre  
o pulmão em cores diferentes;  
vista anterior.  
Os números indicam os brônquios segmentares (veja pág. 92).  
No lado esquerdo, os segmentos I e II freqüentemente possuem  
um brônquio comum. O brônquio segmentar basilar medial  
(S VII) falta freqüentemente.



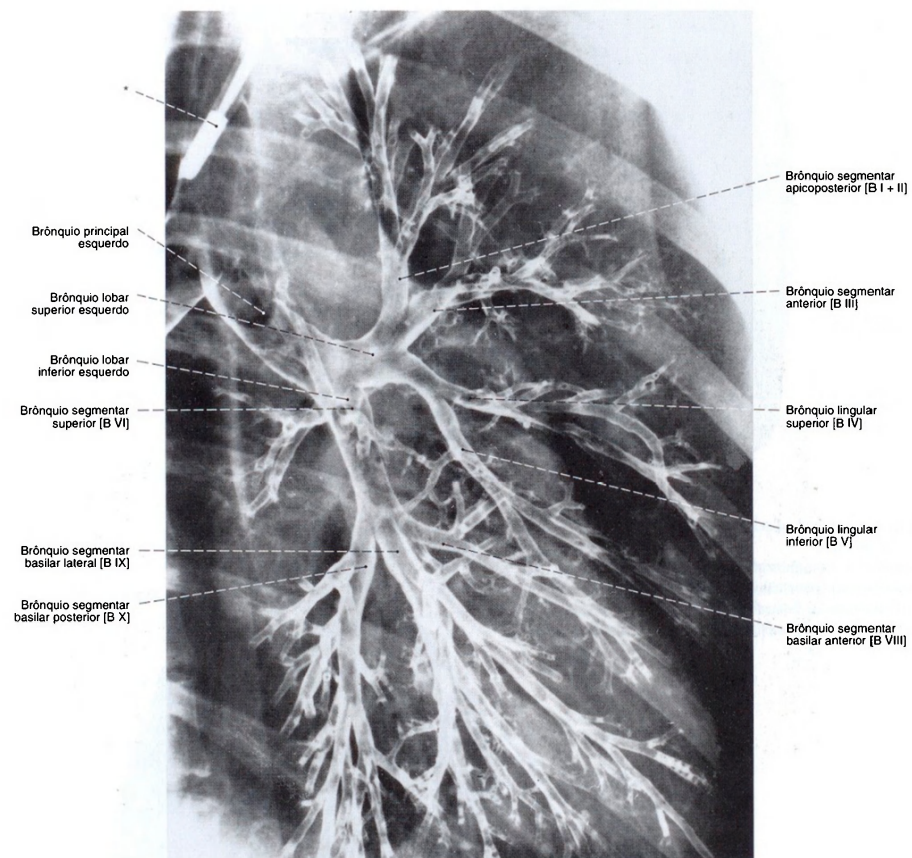


Fig. 875 Brônquios; Radiografia PA: broncografia.  
(Representação dos brônquios através da insuflação  
de pó contendo um meio de contraste.)  
Vista anterior (E).

\*Cateter de broncografia na traquéia.

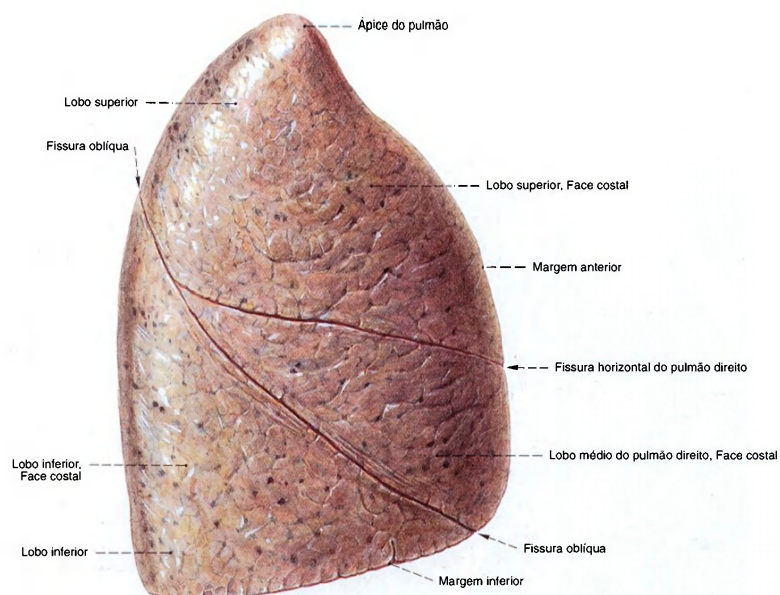


Fig. 876 Pulmão direito; vista lateral.  
Observe os desenhos preto-acinzentados, parecendo manchas, na superfície do pulmão, formados pelo depósito de partículas de poeira inspiradas ao longo da vida e localizados abaixo da pleura (pigmento antracótico).

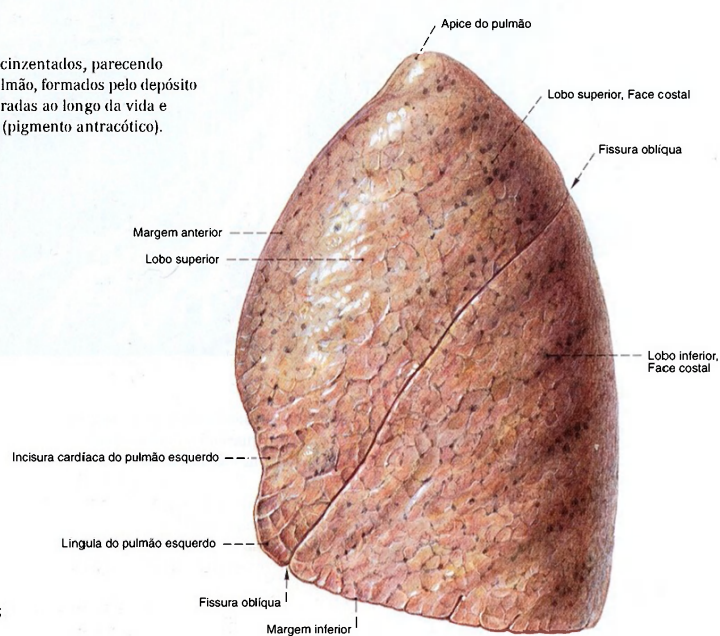


Fig. 877 Pulmão esquerdo; vista lateral.

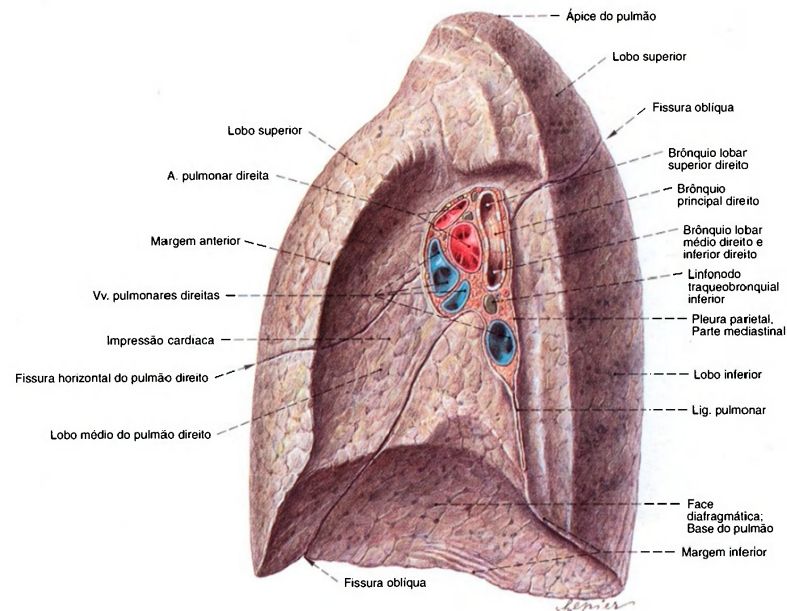


Fig. 878 Pulmão direito; vista medial.  
Em idosos ou em indivíduos fortemente expostos às partículas voláteis, os linfonodos na região do hilo são escurecidos pelo depósito de fuligem e outras partículas (linfonodos antracóticos).

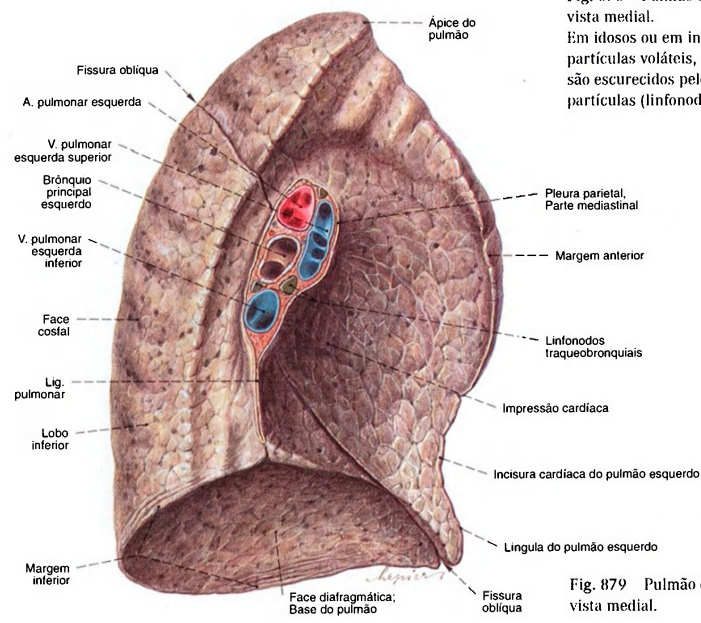
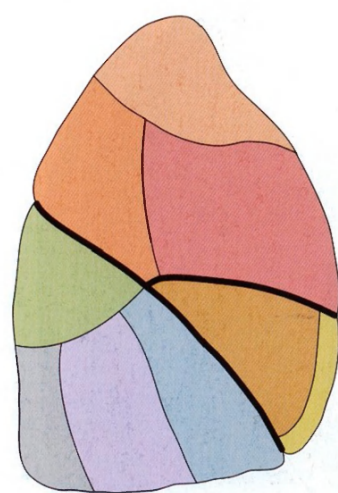


Fig. 879 Pulmão esquerdo; vista medial.



**Pulmão direito****Pulmão direito, Lobo superior**

- Segmento apical [S I]
- Segmento posterior [S II]
- Segmento anterior [S III]

**Pulmão direito, Lobo médio**

- Segmento lateral [S IV]
- Segmento medial [S V]

**Pulmão direito, Lobo inferior**

- Segmento superior [S VI]
- Segmento basilar medial [S VII]
- Segmento basilar anterior [S VIII]
- Segmento basilar lateral [S IX]
- Segmento basilar posterior [S X]

Fig. 880 Pulmão direito;  
Segmentos broncopulmonares;  
vista lateral.

**Pulmão esquerdo****Pulmão esquerdo, Lobo superior**

- Segmento apicoposterior [S I + II]
- Segmento anterior [S III]
- Segmento lingular superior [S IV]
- Segmento lingular inferior [S V]

**Pulmão esquerdo, Lobo inferior**

- Segmento superior [S VI]
- Segmento basilar medial [S VII] \*
- Segmento basilar anterior [S VIII]
- Segmento basilar lateral [S IX]
- Segmento basilar posterior [S X]

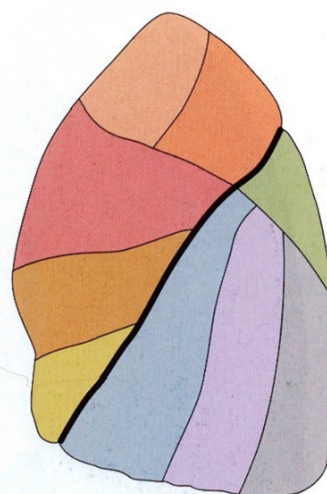


Fig. 881 Pulmão esquerdo;  
Segmentos broncopulmonares;  
vista lateral.

\*Este segmento não é considerado uma unidade independente, mas um segmento fundido com o segmento basilar anterior (S VIII).

Fig. 882 Pulmão direito;  
Segmentos broncopulmonares;  
vista medial.  
Para os códigos de cores dos segmentos,  
veja pág. 98.

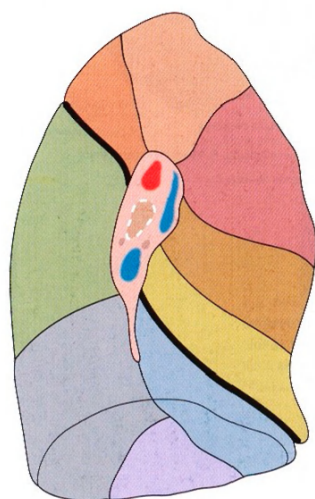
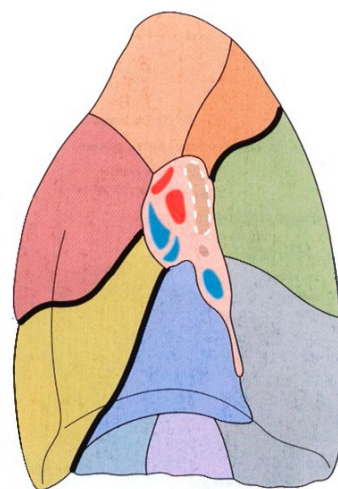


Fig. 883 Pulmão esquerdo;  
Segmentos broncopulmonares;  
vista medial.  
Para os códigos de cores dos segmentos, veja pág. 98.

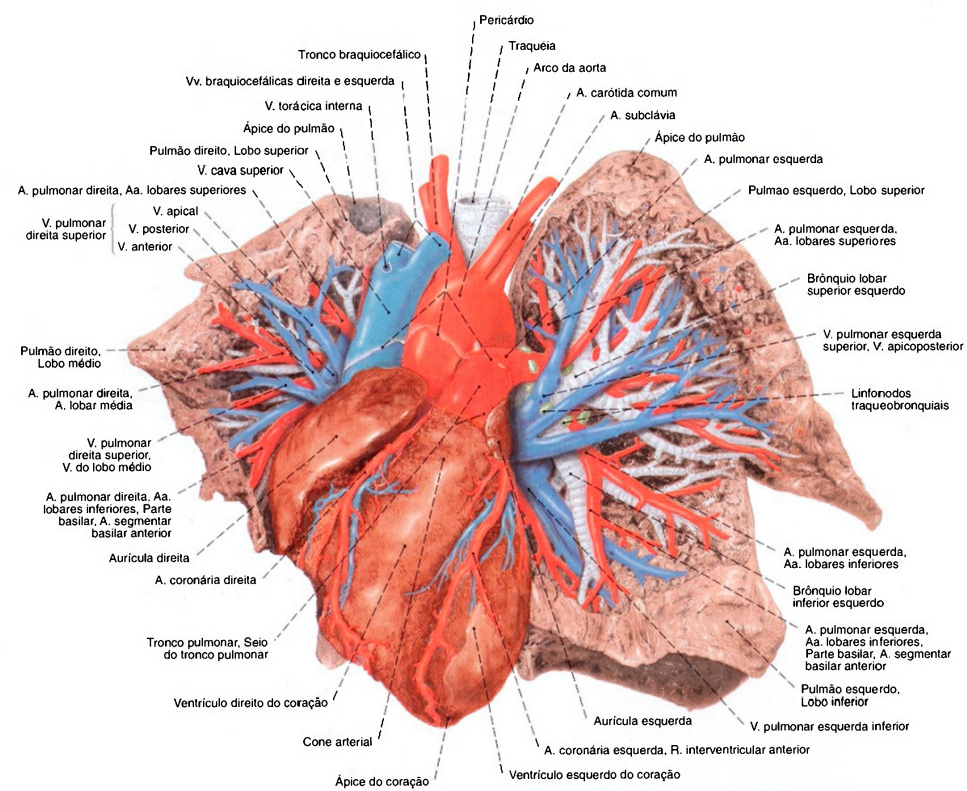


Fig. 884 Coração e pulmões;  
As artérias, veias e brônquios dos pulmões até a  
pleura foram dissecados. O ápice do coração foi  
puxado para a direita para melhor expor as  
estruturas do pulmão esquerdo;  
vista anterior.



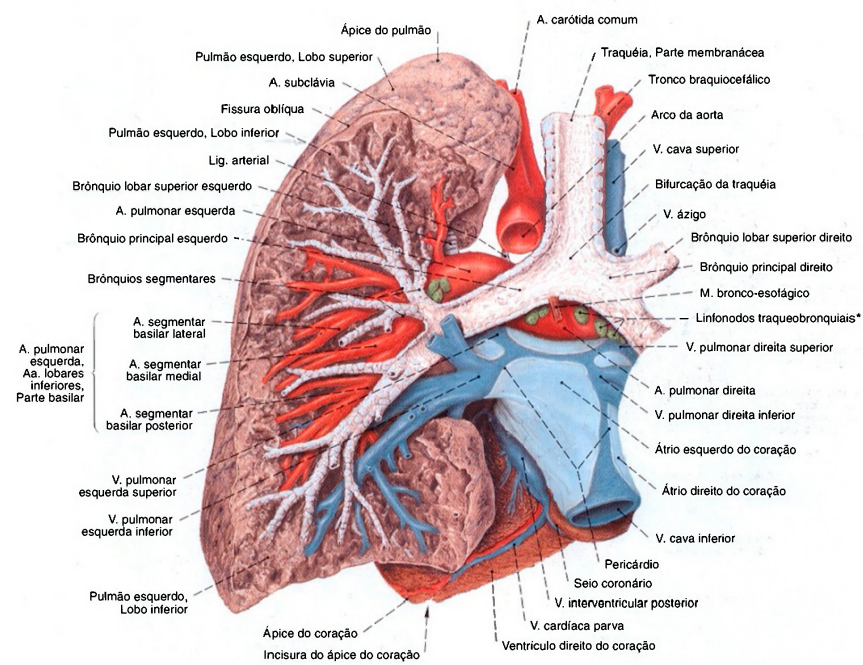


Fig. 885 Pulmão esquerdo;  
Os grandes brônquios, as veias e artérias  
e os linfonodos do hilo foram dissecados;  
vista posterior.

\*Clinicamente: Linfonodos hilares.

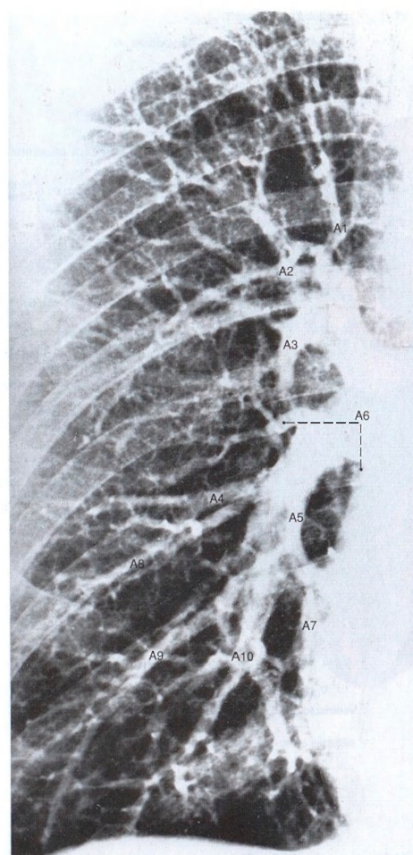


Fig. 886 Artérias do pulmão direito;  
Radiografia PA (angiografia pulmonar). Injeção de um  
meio de contraste no ventrículo direito;  
vista ventral.  
Observe o trajeto similar das artérias e dos brônquios  
(Figs. 874 e 875). Os números indicam os ramos  
segmentares das artérias. (Compare com a pág. 98.)

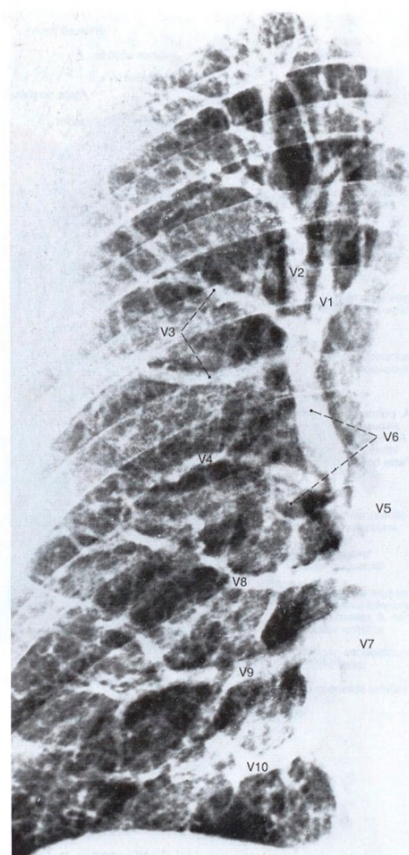


Fig. 887 Veias do pulmão direito;  
Radiografia PA. (Retorno do meio de contraste injetado diferente  
no ventrículo direito.)  
Vista ventral.  
Observe o trajeto diferente do das artérias pulmonares  
(Fig. 886).

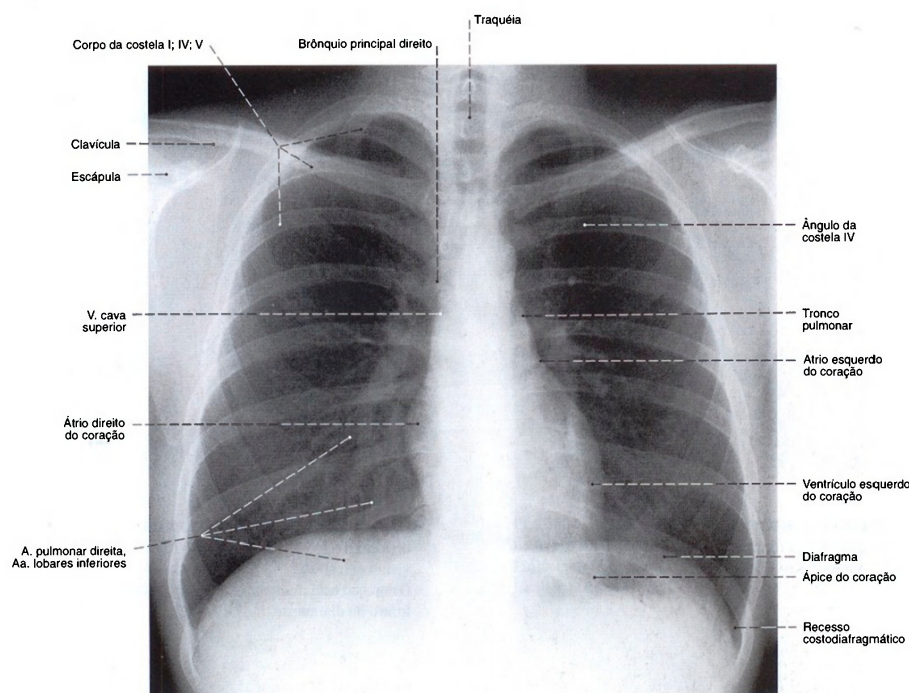


Fig. 888 Caixa torácica e vísceras torácicas; Radiografia PA de um adulto de 27 anos. Incidência sagital. Raios centrados no meio do esterno. Podem-se avaliar a posição e a dimensão do coração, os pulmões e as partes ósseas da caixa torácica, bem como a coluna vertebral e as costelas.

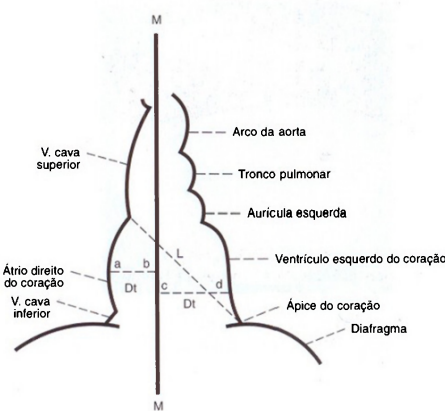


Fig. 889 Diagrama da sombra cardíaca na radiografia; Dt = Diâmetro transversal ab + cd = 13-14 cm L = Eixo longitudinal do coração (da extremidade superior do arco do átrio direito até o ápice do coração) = 15-16 cm M = Plano mediano do corpo



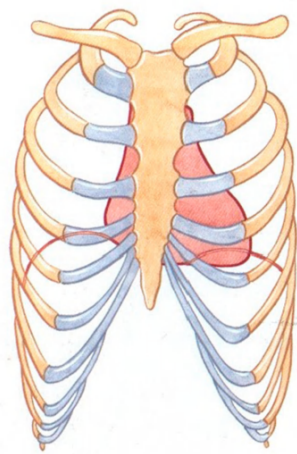


Fig. 890 Posição do coração na posição expiratória do tórax; vista ventral.

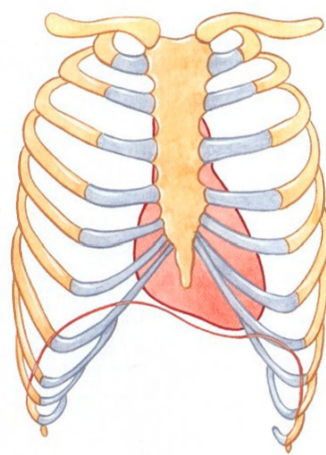


Fig. 891 Posição do coração na posição inspiratória do tórax; vista ventral. O coração está mais na vertical, o seu ápice se desloca infero-medialmente.

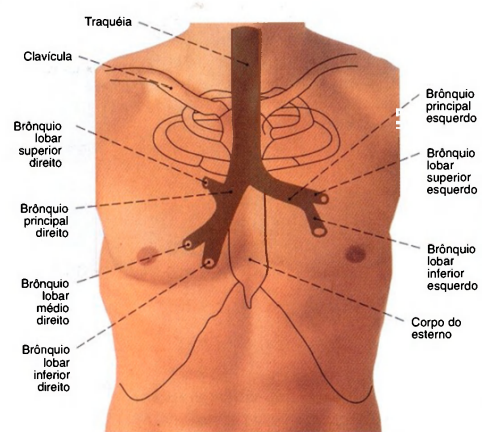


Fig. 892 Traquéia e brônquios, no indivíduo vivo; Projeção na parede anterior do tórax.

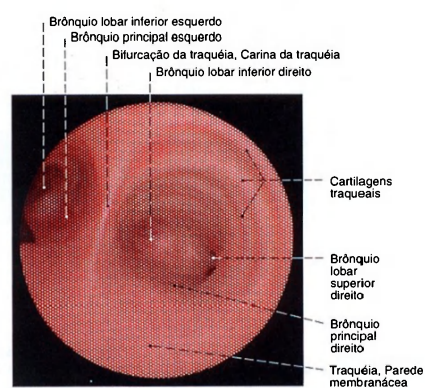


Fig. 893 Bifurcação da traquéia; Imagem endoscópica (Endoscopia).

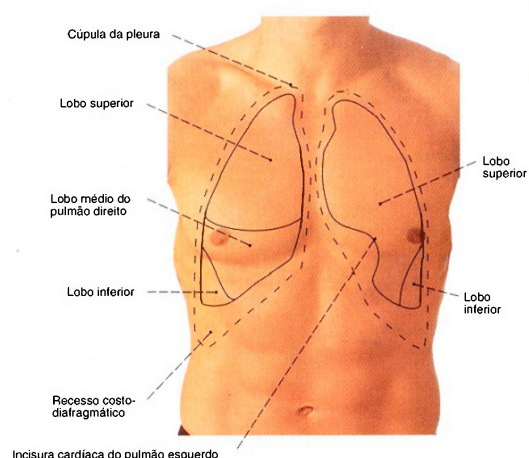


Fig. 894 Projeção dos limites do pulmão e da pleura na parede anterior do tórax; vista anterior.  
A linha contínua, limites do pulmão.  
Linha tracejada, limites da pleura.

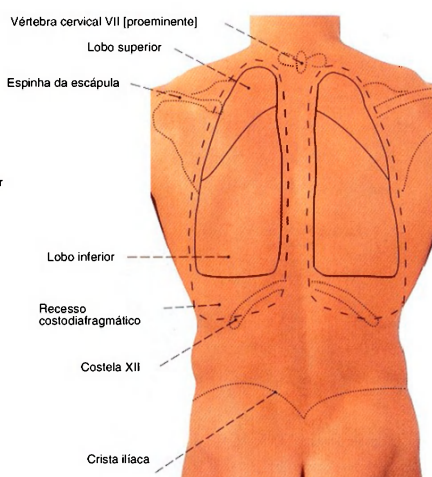


Fig. 895 Projeção dos limites do pulmão e da pleura no dorso; vista posterior.  
Linha contínua, limites do pulmão. Linha tracejada, limites da pleura.

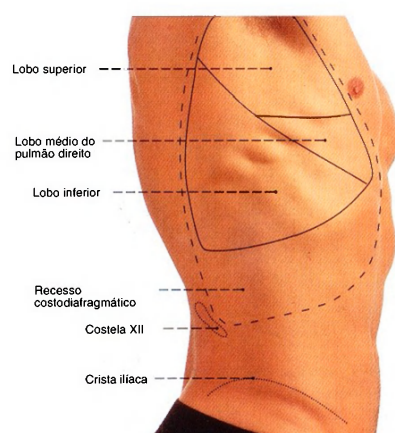


Fig. 896 Projeção dos limites do pulmão e da pleura na parede torácica lateral; vista lateral direita.  
Linha contínua, limites do pulmão. Linha tracejada, limites da pleura.

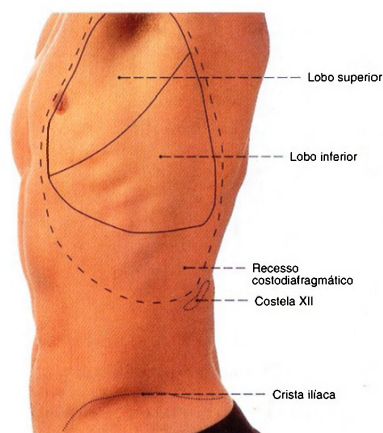


Fig. 897 Projeção dos limites do pulmão e da pleura na parede torácica lateral; vista lateral esquerda.  
Linha contínua, limites do pulmão. Linha tracejada, limites da pleura.

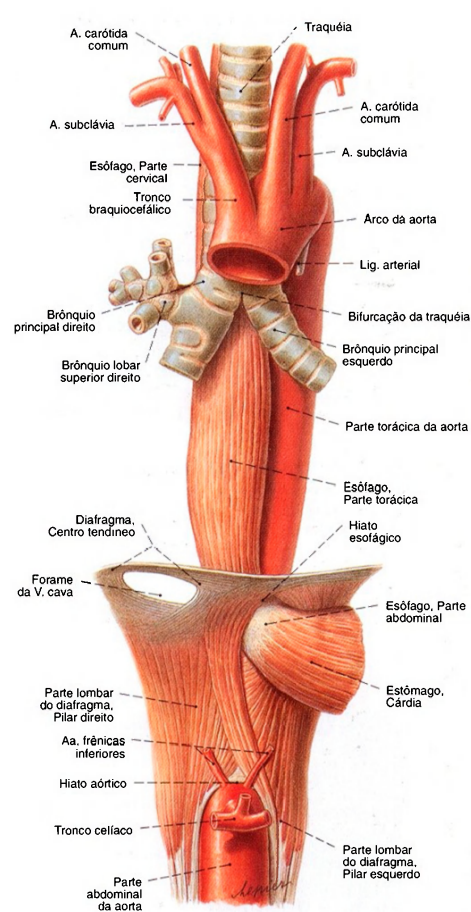


Fig. 898 Esôfago, traquéia e parte torácica da aorta; Partes do diafragma foram mantidas para expor suas aberturas para a aorta, a veia cava inferior e o esôfago; vista anterior.

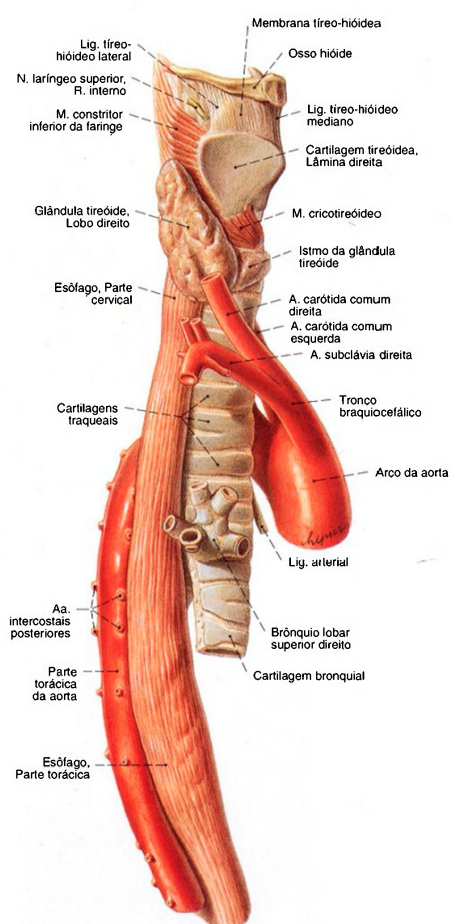


Fig. 899 Esôfago, traquéia e parte torácica da aorta; vista direita.



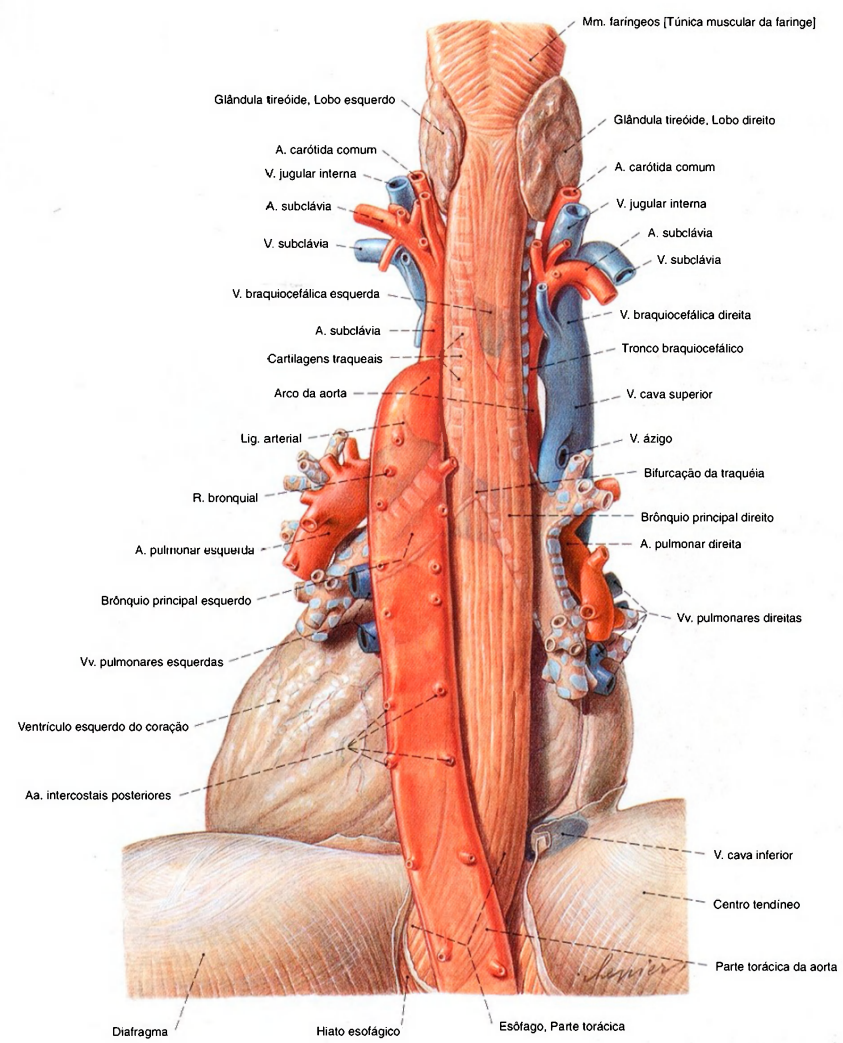


Fig. 900 Esôfago, parte torácica da aorta e pericárdio; vista dorsal.

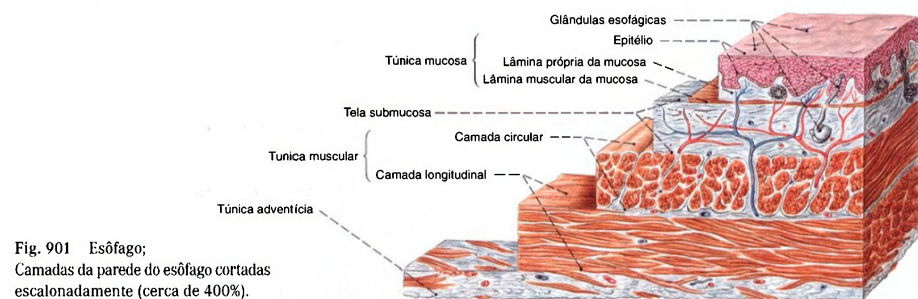


Fig. 901 Esôfago;  
Camadas da parede do esôfago cortadas  
escalonadamente (cerca de 400%).

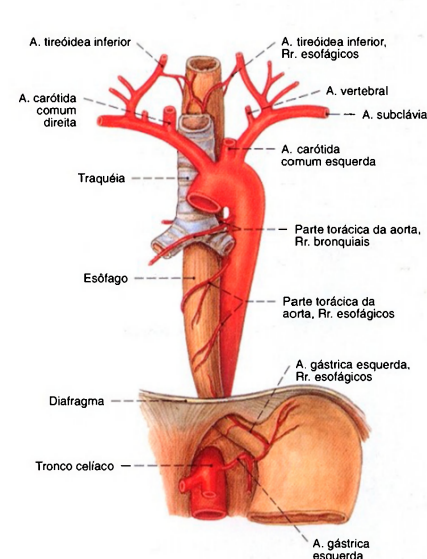


Fig. 902 Esôfago;  
Suprimento arterial;  
vista anterior.

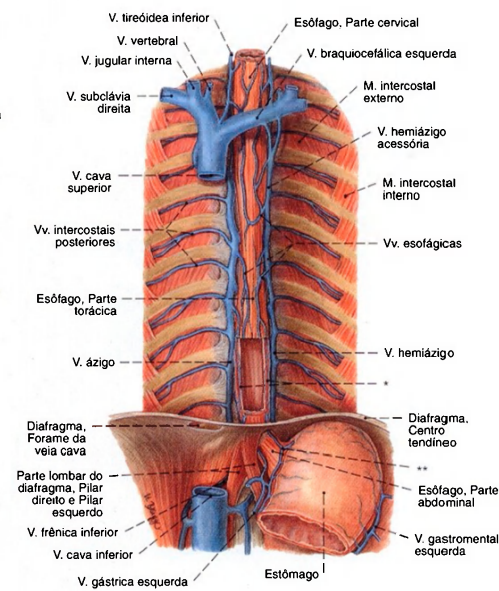


Fig. 903 Veias esofágicas;  
Partes do diafragma e do estômago foram removidas para  
expor as veias esofágicas. Na parte torácica inferior do  
esôfago a parede anterior foi incisada.

\*Veias da túnica mucosa do esôfago.  
\*\*Anastomoses entre as veias do estômago e do esôfago.

#### Drenagem venosa do esôfago

As veias da parte abdominal do esôfago unem-se ao território da veia porta e da veia cava superior (anastomose porto-cava). Na hipertensão portal, isso atinge uma grande importância clínica porque então permite uma saída de sangue para as veias do estômago(\*\*) e veias torácicas inferiores do esôfago. Sem dúvida,

neste caso, além de uma ampliação das veias esofágicas na adventícia também alargamento das veias da túnica mucosa(\*). A ruptura destas chamadas varizes esofágicas acarreta uma hemorragia maciça nas anastomoses porto-cavas do esôfago — veja Fig. 1029.

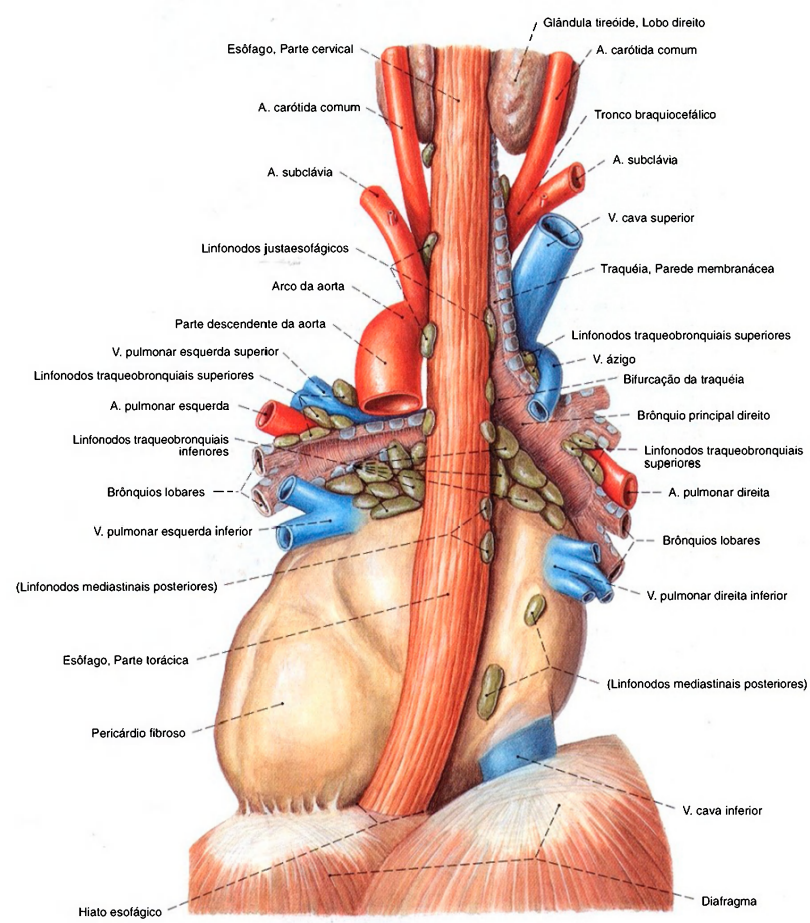


Fig. 904 Linfonodos dos órgãos torácicos;  
Os brônquios foram removidos ao nível de suas ramificações em brônquios lobares. Os grandes vasos foram deixados no mediastino;  
vista dorsal.  
Os linfonodos são normalmente, no adulto, menores do que os aqui representados.



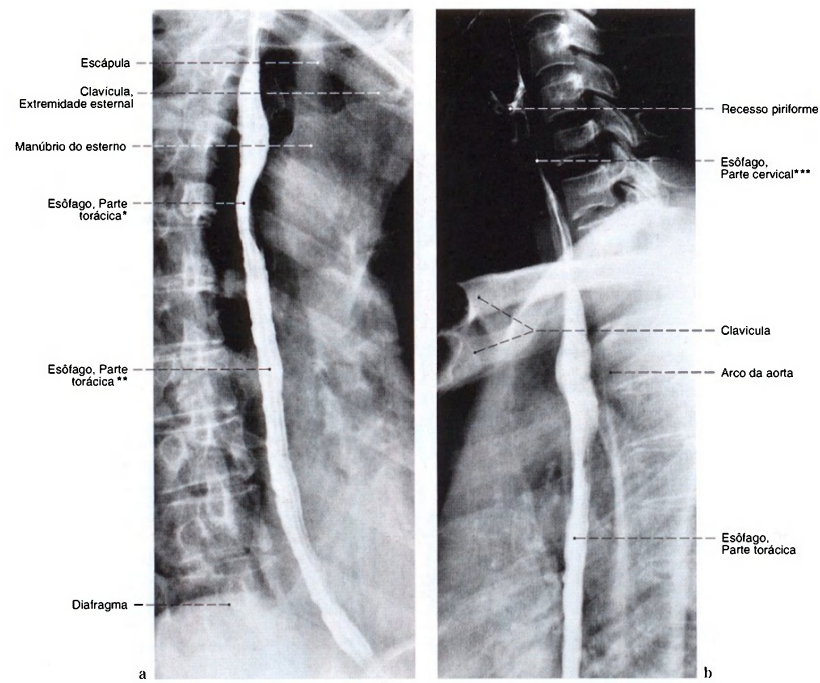


Fig. 905 a, b Esôfago;  
Radiografia (após a ingestão de meio de contraste);  
Incidência: a) em oblíqua I (esquerda anterior para direita posterior);  
b) em oblíqua II (da direita anterior para esquerda posterior).

\*Constrição esofágica pelo arco da aorta.  
\*\*Segmento situado atrás da cárdia.  
\*\*\*Constrição esofágica no início do esôfago.

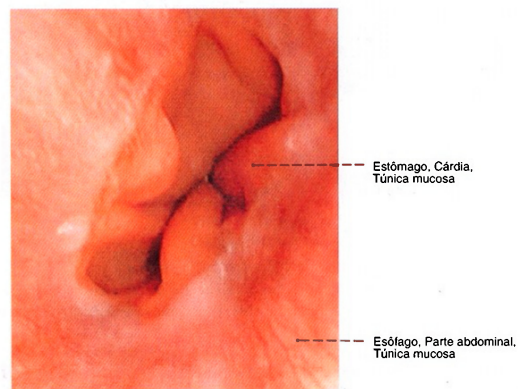


Fig. 906 Esôfago;  
Imagem da túnica da mucosa através de um  
endoscópio (esofagoscopia);  
vista superior.

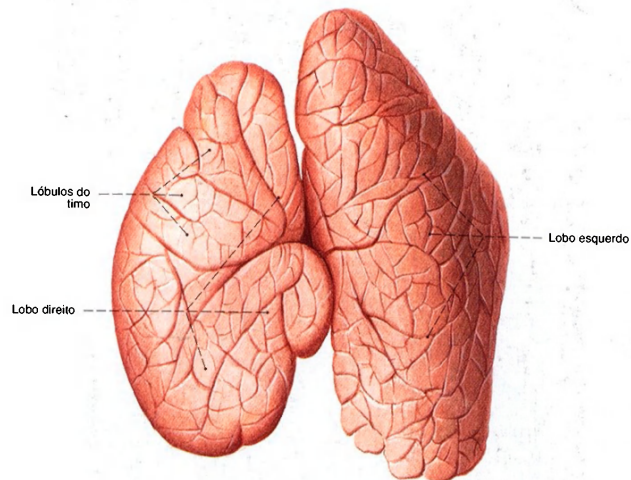


Fig. 907 Timo de uma criança de dois anos de idade; vista anterior.

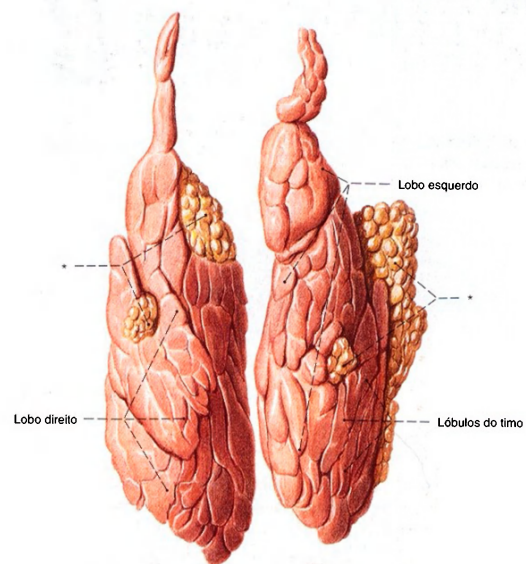


Fig. 908 Timo de um homem de 24 anos de idade; O tecido adiposo circundante foi extensivamente removido; vista anterior.

\*Tecido adiposo paratímico. Nesta peça o timo foi excepcionalmente bem preservado quanto a sua forma e tamanho.

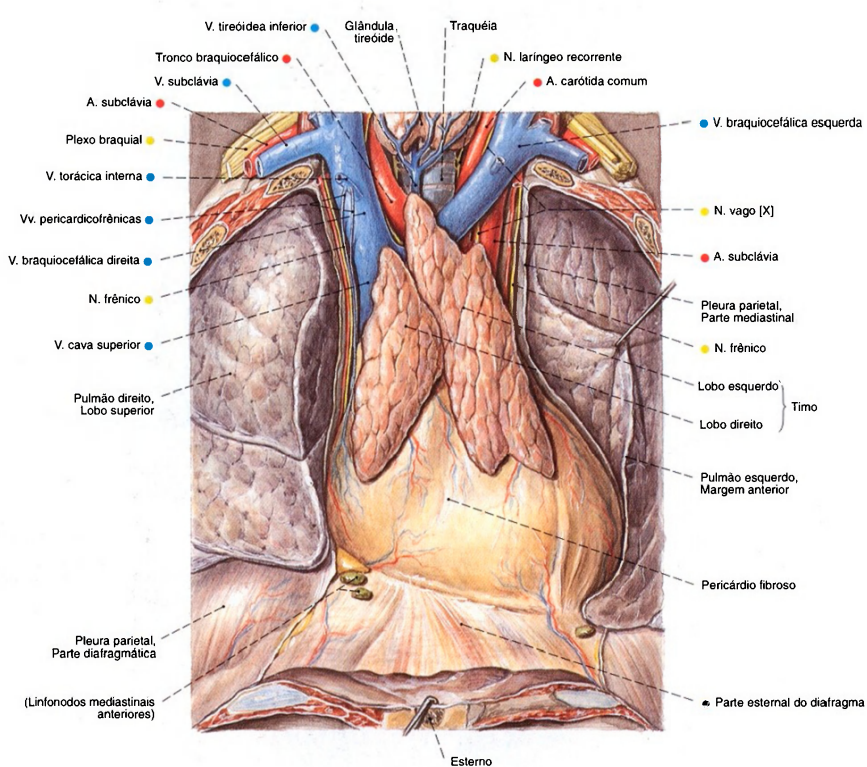


Fig. 909 Timo de um jovem; A parede torácica anterior foi removida. A cavidade pleural foi aberta e o pulmão esquerdo foi puxado lateralmente; vista anterior.  
Compare o tamanho do timo no recém-nascido (Fig. 999) e na criança de dois anos de idade (Fig. 907).



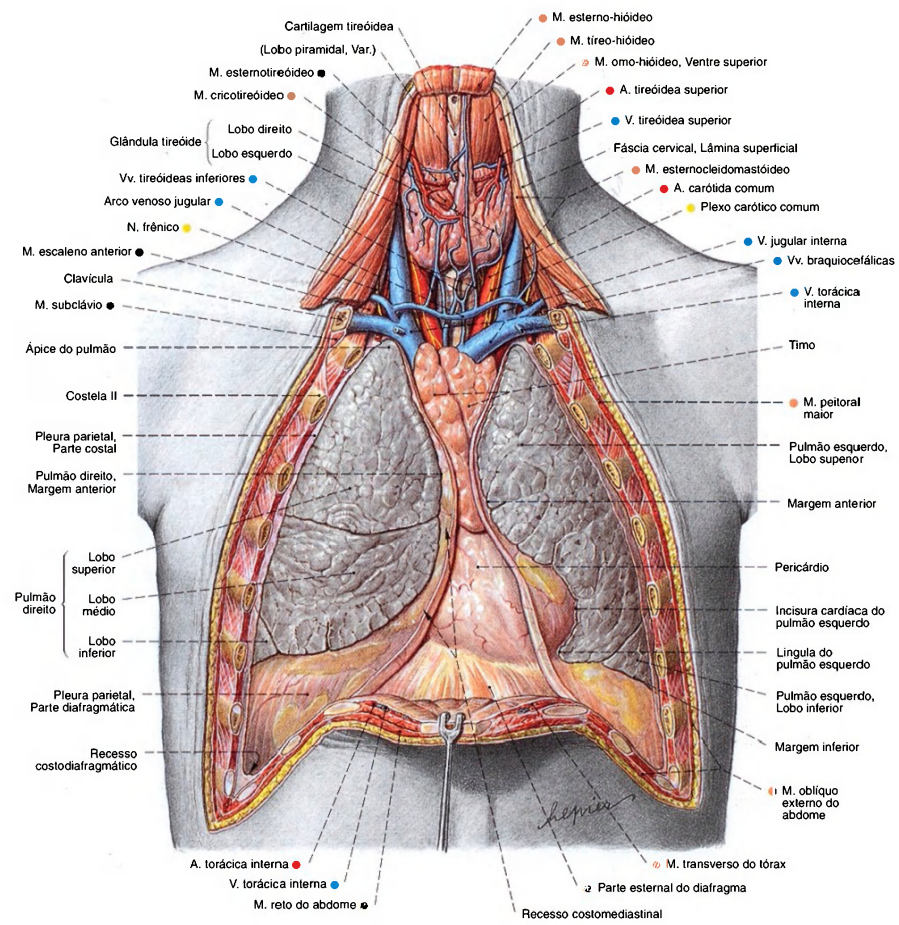


Fig. 910 Timo, pericárdio e pulmões; A parede anterior do tórax foi removida; a cavidade pleural aberta; vista anterior.  
Compare o tamanho do timo em jovem adulto.  
Em indivíduos idosos, o tecido tímico é quase completamente substituído por tecido adiposo.

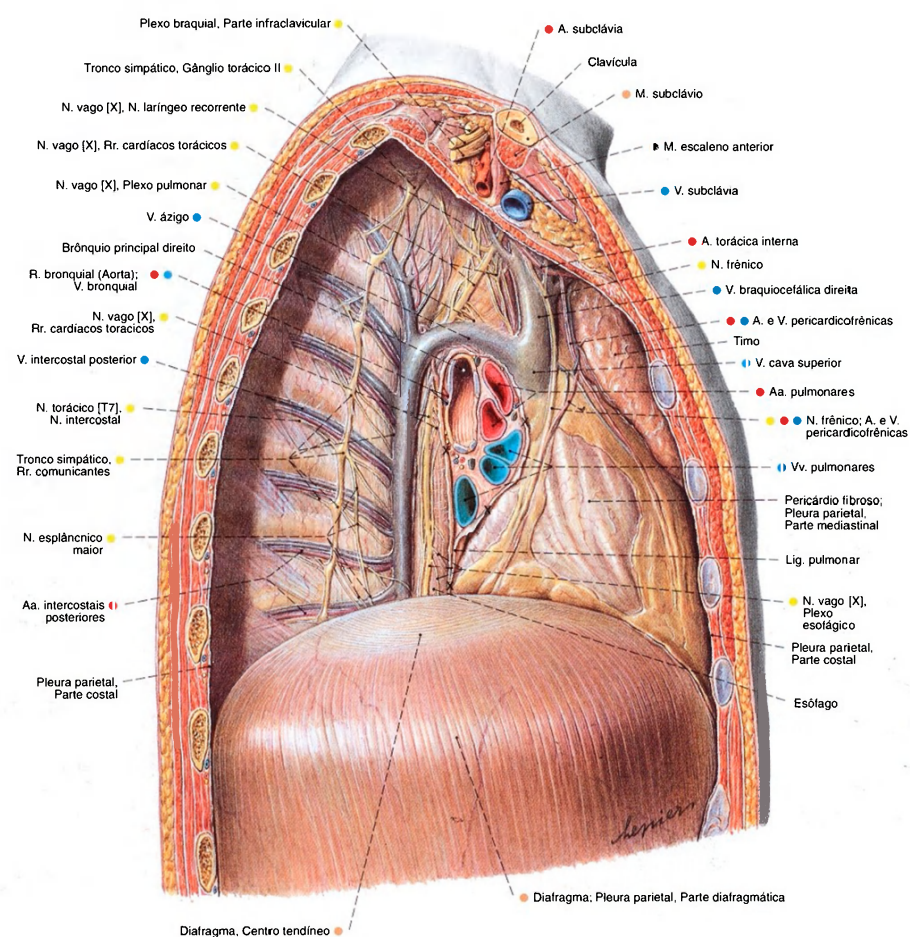


Fig. 911 Cavidade pleural direita e mediastino;  
A parede torácica lateral e o pulmão direito foram removidos.  
Partes das pleuras mediastinal e costal foram dissecadas  
para expor vasos e nervos;  
vista direita.  
As partes marcadas com x limitam a pleura visceral e a  
pleura parietal na raiz do pulmão e no ligamento pulmonar.

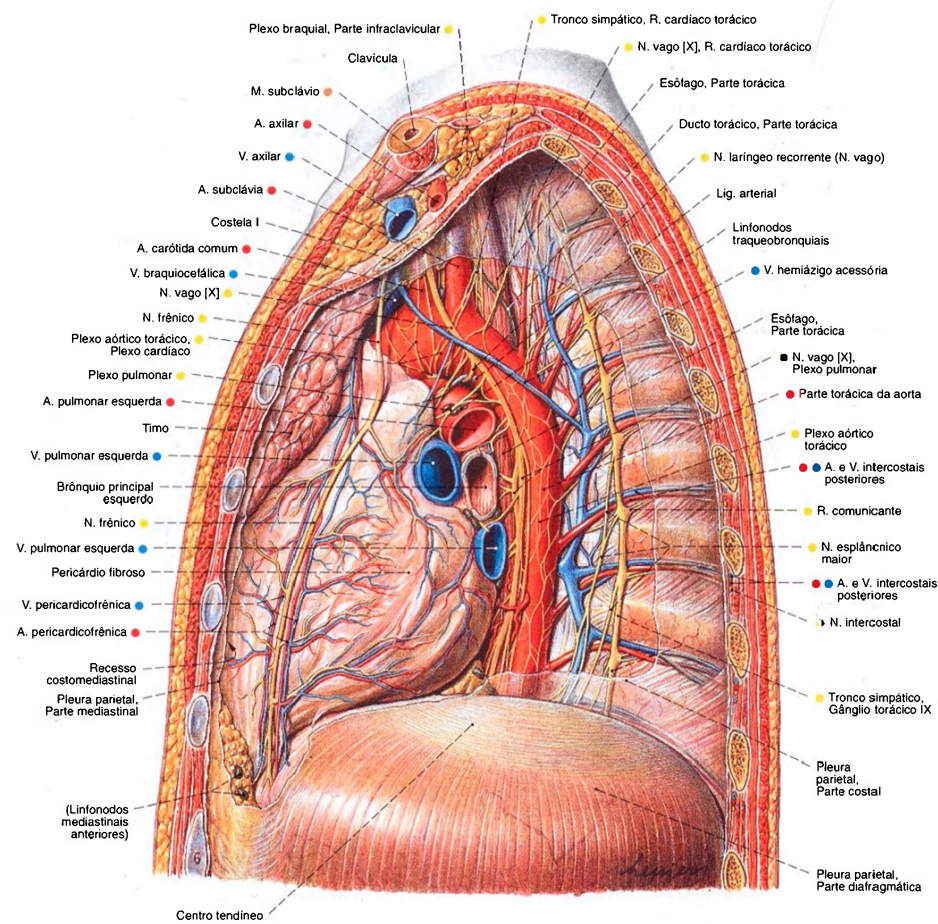


Fig. 912 Cavidade pleural e mediastino;  
A parede torácica lateral e o pulmão esquerdo foram  
removidos.  
Partes das pleuras mediastinal e costal foram dissecadas  
para expor os vasos e nervos;  
vista esquerda.



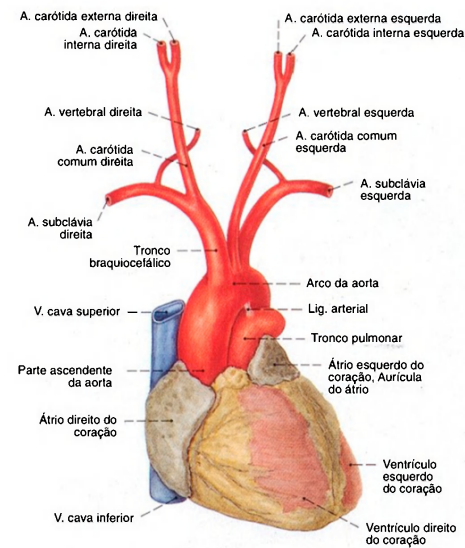
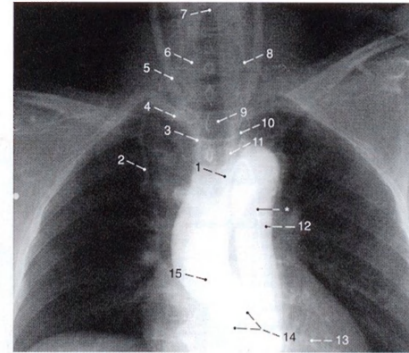


Fig. 913 Coração e arco da aorta, com as origens das grandes artérias; vista anterior.



- |                             |                               |
|-----------------------------|-------------------------------|
| 1 Arco da aorta             | 9 Traquéia                    |
| 2 A. torácica interna       | 10 A. subclávia esquerda      |
| 3 Tronco braquiocéfálico    | 11 A. carótida comum esquerda |
| 4 A. subclávia direita      | 12 Parte descendente da aorta |
| 5 A. carótida comum direita | 13 Coração                    |
| 6 A. vertebral direita      | 14 Valva da aorta             |
| 7 Rima da glote             | 15 Parte ascendente da aorta  |
| 8 A. vertebral esquerda     |                               |

Fig. 914 Arco da aorta e ramos; Radiografia AP (após a injeção de um meio de contraste no bulbo da aorta); vista anterior.  
\*Cateter.

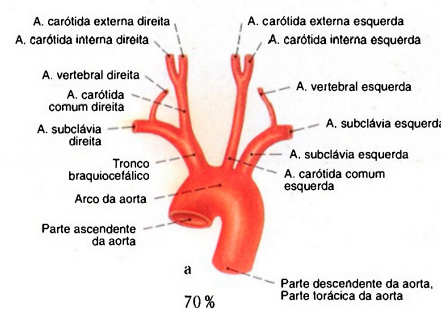
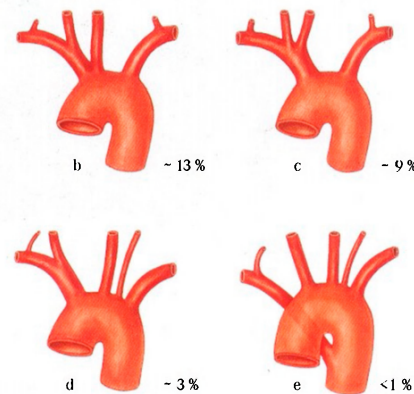


Fig. 915 a-e Variedades de origens das grandes artérias do arco da aorta.  
a "caso clássico"  
b origem comum do tronco braquiocéfálico e da A. carótida comum esquerda



c ramo comum do tronco braquiocéfálico e da A. carótida comum esquerda  
d artéria vertebral esquerda como ramo independente do arco da aorta  
e saída da A. subclávia direita como último ramo do arco da aorta

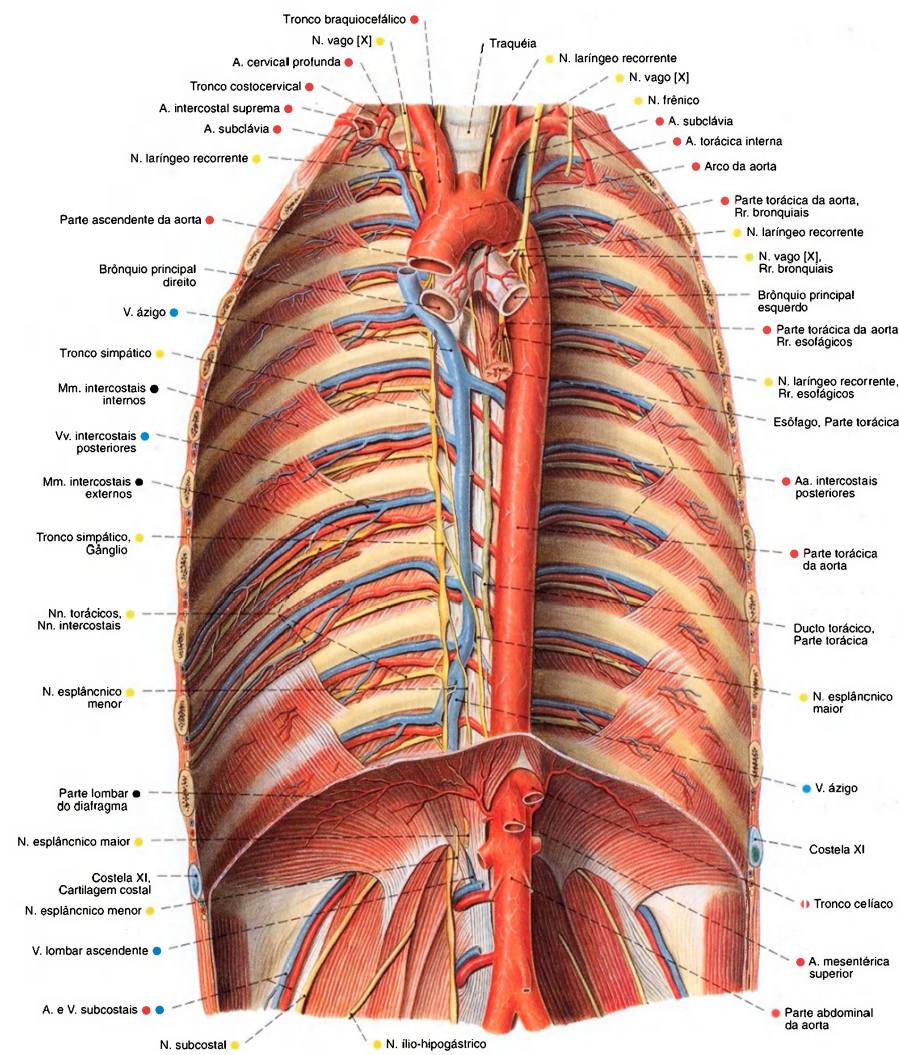


Fig. 916 Aorta, partes torácica e abdominal e mediastino posterior; A pleura foi removida para expor os nervos intercostais e o tronco simpático; vista anterior.

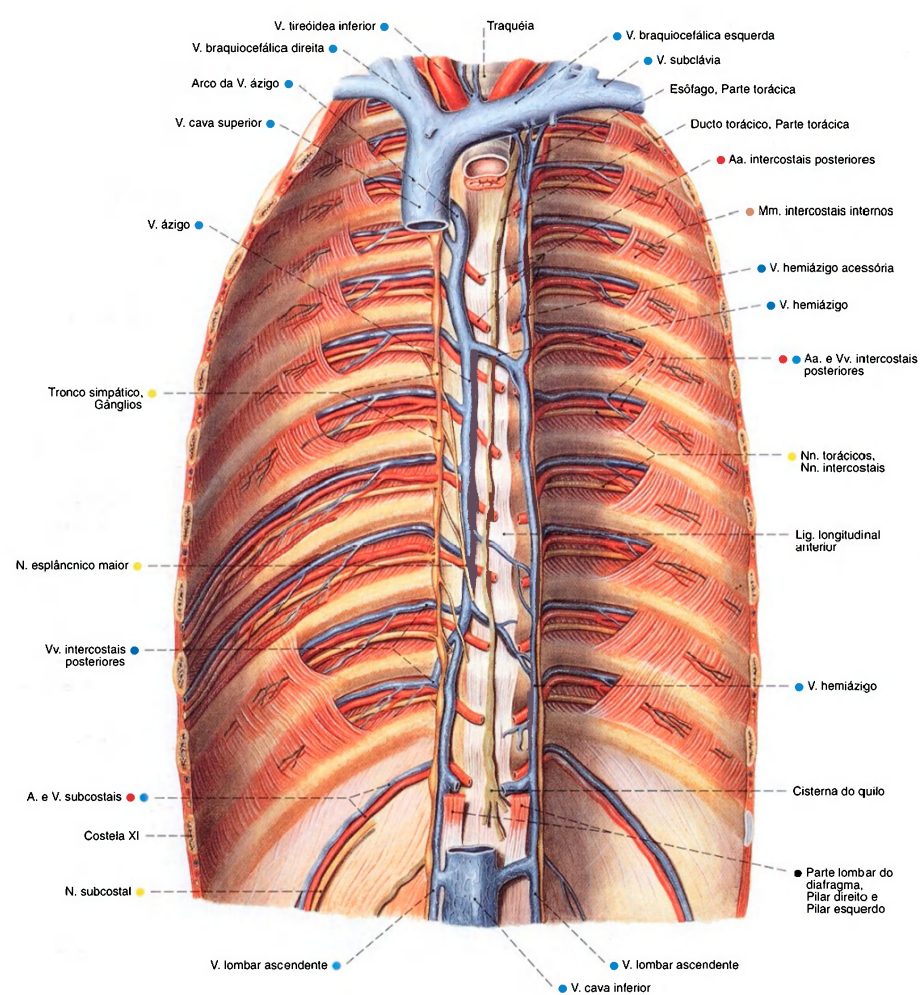


Fig. 917 Vasos e nervos do mediastino posterior; A pleura, a aorta e o esôfago foram removidos para expor o ducto torácico, a veia ázigo e as vias de condução nos espaços intercostais; vista anterior.



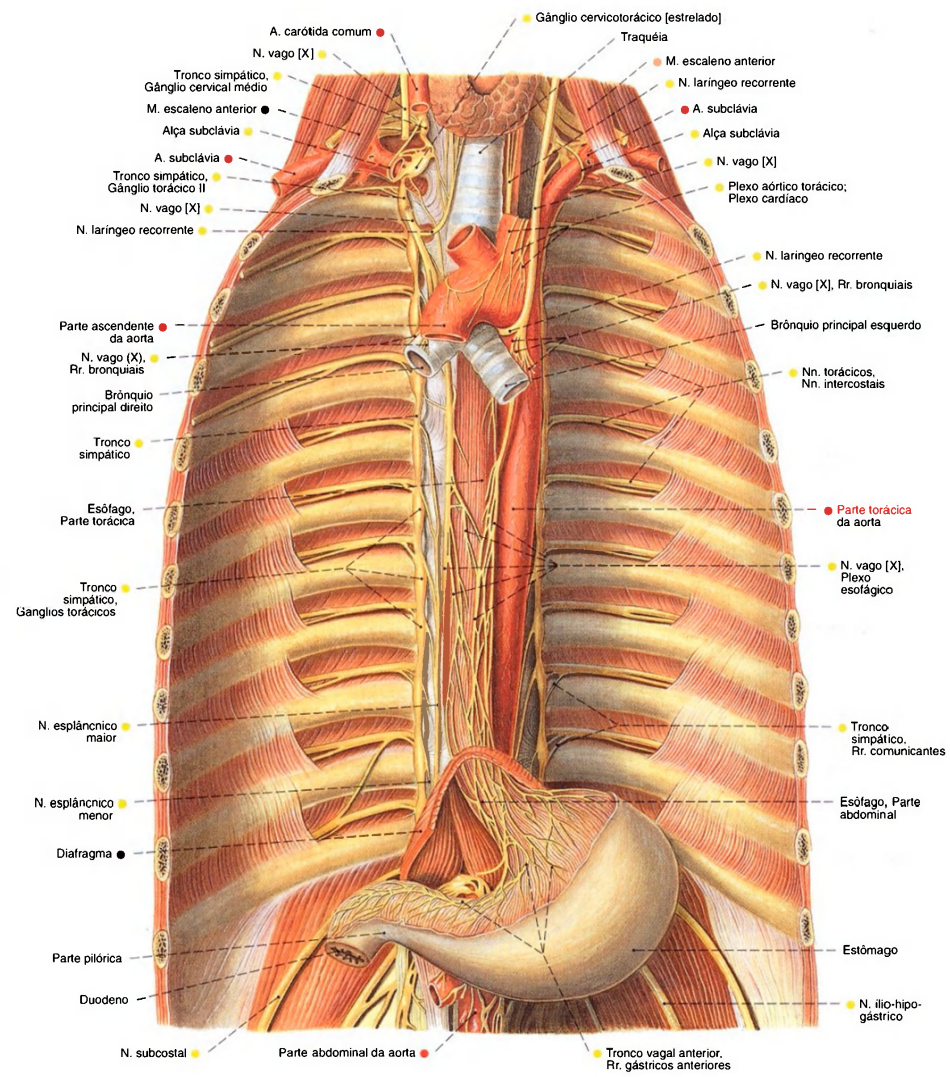


Fig. 918 Esôfago, aorta e parte autônoma torácica do sistema nervoso da cavidade torácica; Estômago. Somente as partes posteriores do diafragma foram mantidas. A pleura foi removida para expor o tronco simpático e as ligações com os nervos intercostais; vista anterior.

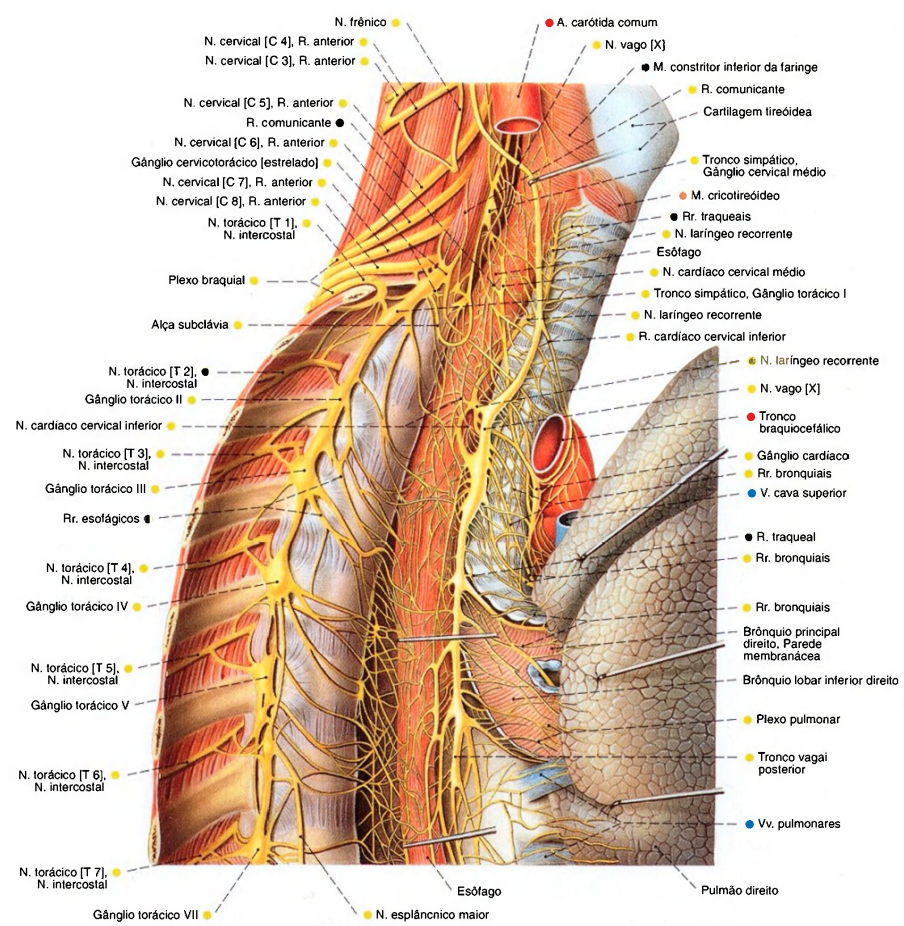


Fig. 919 Partes cervical inferior e torácica superior da parte autônoma do sistema nervoso; O nervo vago e o pulmão direito foram puxados para frente para expor o esôfago; vista direita.

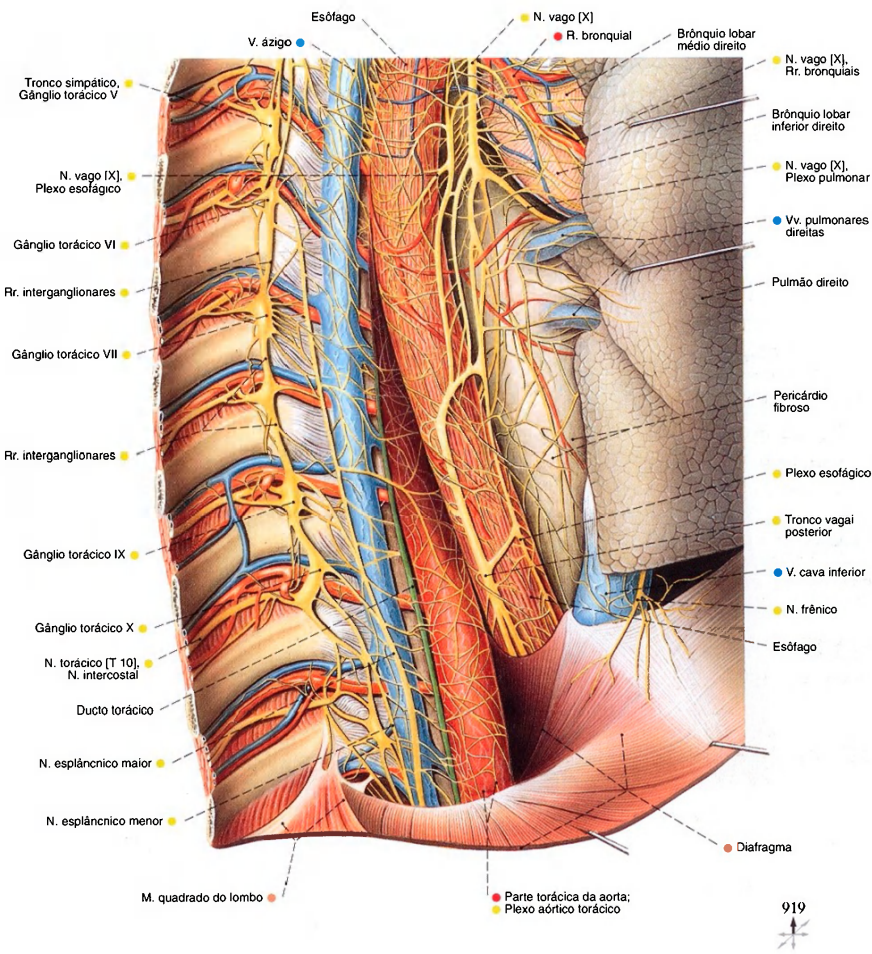


Fig. 920 Parte torácica inferior da parte autônoma do sistema nervoso; Peça semelhante à da Fig. 919, mas a aorta, o ducto torácico e a veia ázigo foram mantidos; vista direita.



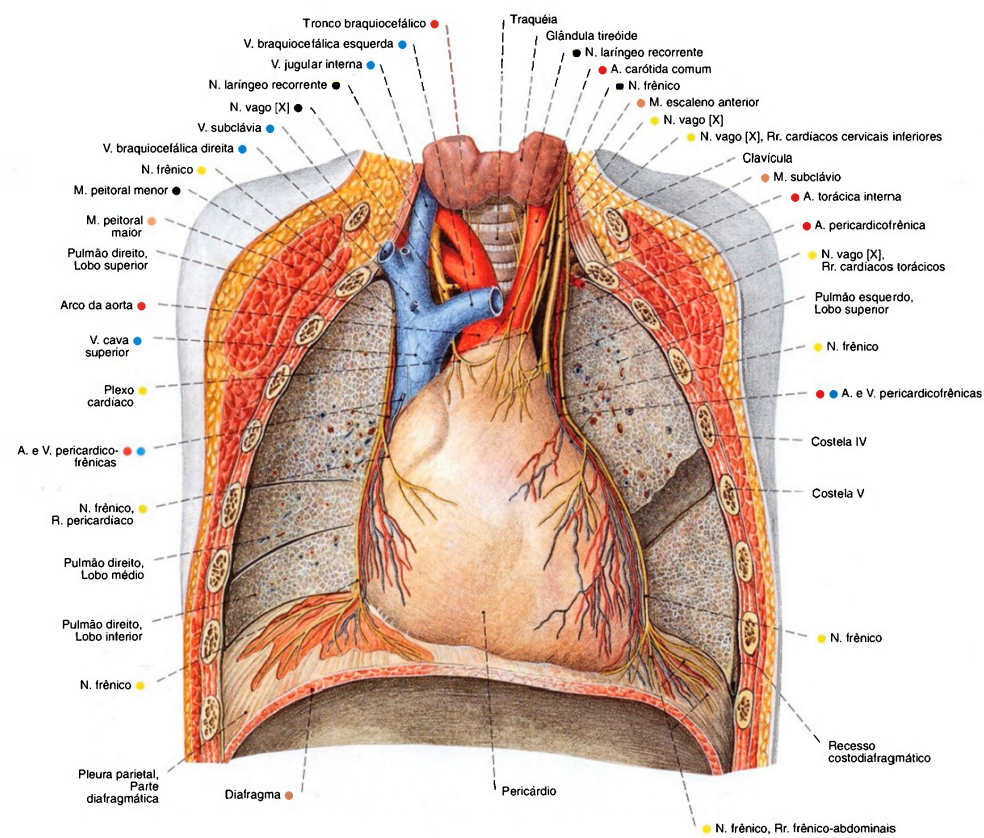


Fig. 921 Cavidade torácica de um adulto; A parede torácica anterior foi removida. Os pulmões esquerdo e direito foram cortados no plano frontal. As pleuras mediastinal e diafragmática foram removidas para expor a A. pericardiofrênica e os ramos do N. frênico; vista anterior.

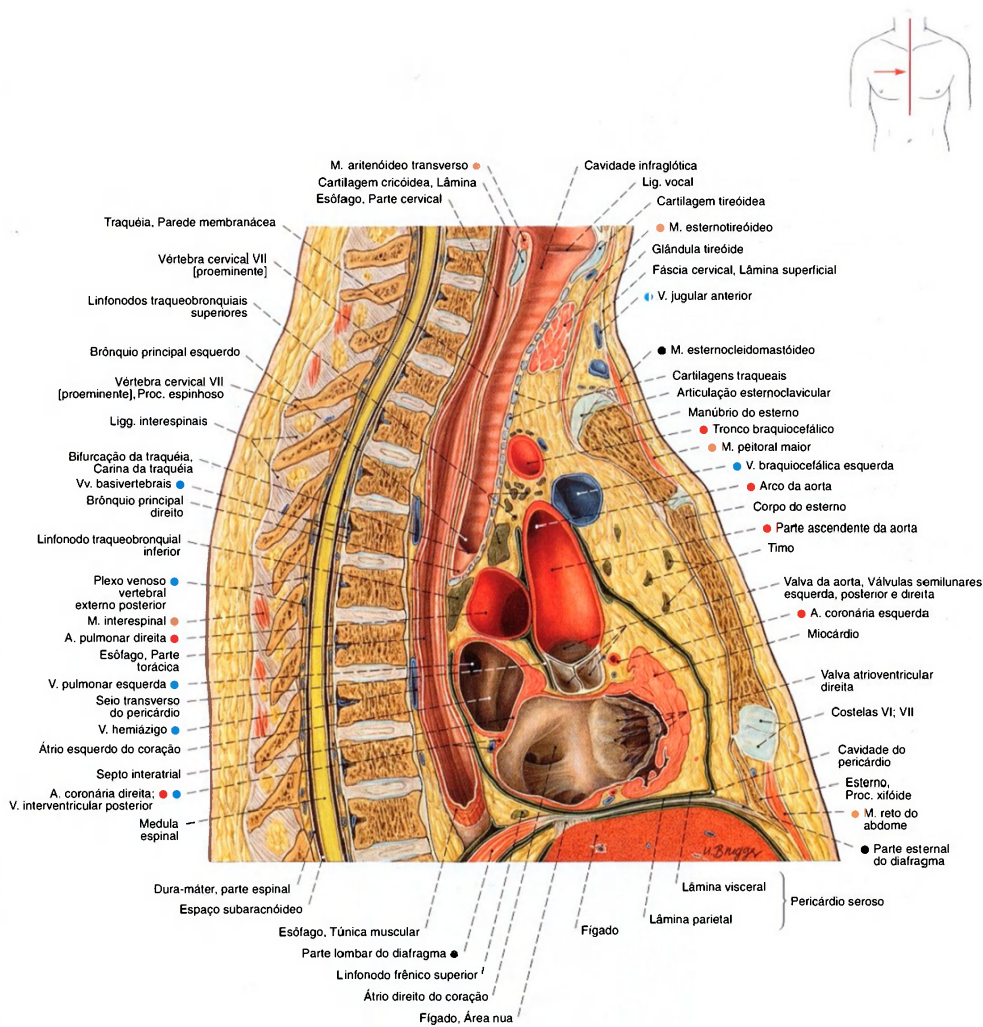


Fig. 922 Cavidade torácica e mediastino; Corte sagital mediano através do pescoço e do tórax. Por causa de uma leve assimetria da caixa torácica, a articulação esternoclavicular foi cortada acima do manúbrio do esterno;

Por causa da proximidade do átrio esquerdo do esôfago pode-se ver, nas radiografias, um deslocamento do esôfago no aumento do átrio esquerdo. O coração pode ser examinado ultrasonograficamente através do esôfago (ultra-sonografia transesofágica).

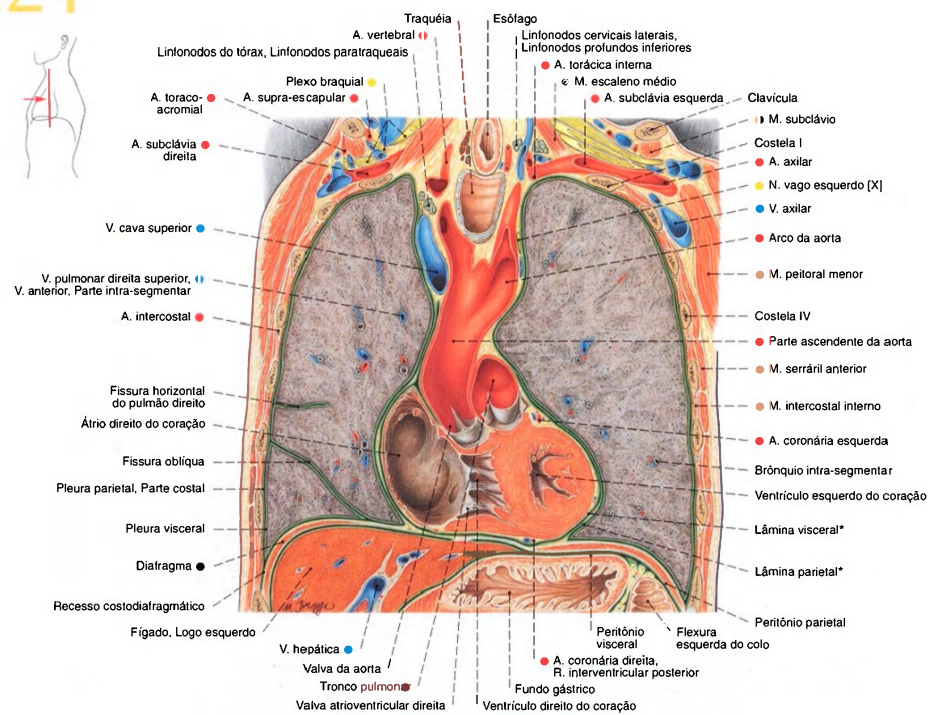


Fig. 923 Cavidade torácica;  
Corte frontal;  
vista ventral.  
\*Pericárdio seroso.

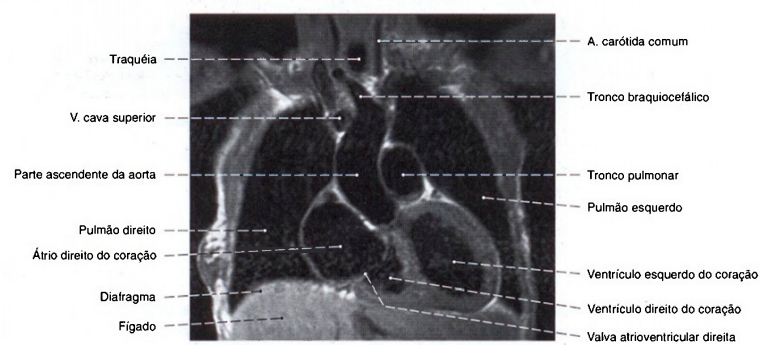


Fig. 924 Cavidade; Imagem de ressonância magnética (IRM) frontal ao nível da veia cava superior; vista anterior.  
Compare com a Fig. 913.



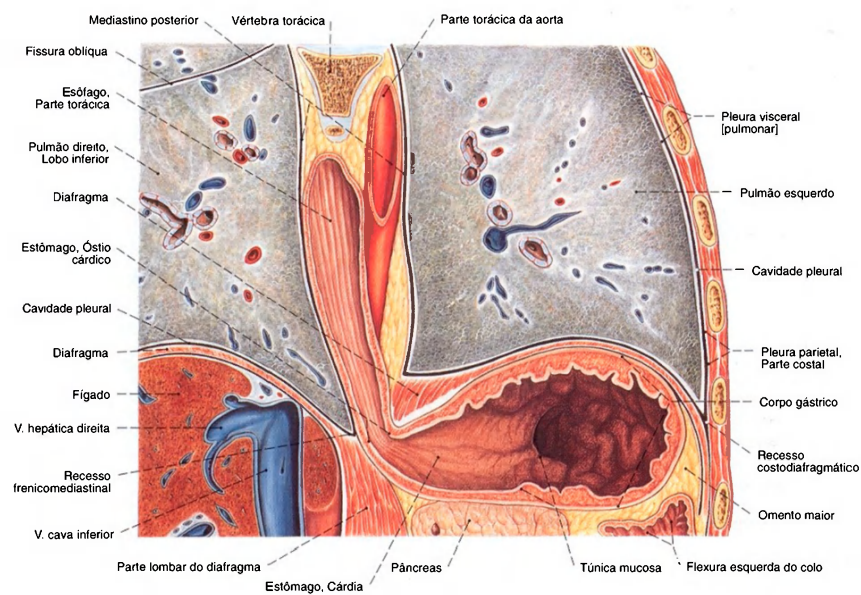


Fig. 925 Diafragma; esôfago com transição para o estômago; e superior da cavidade abdominal; Corte frontal através da parte inferior da cavidade torácica e superior da cavidade abdominal; vista anterior.

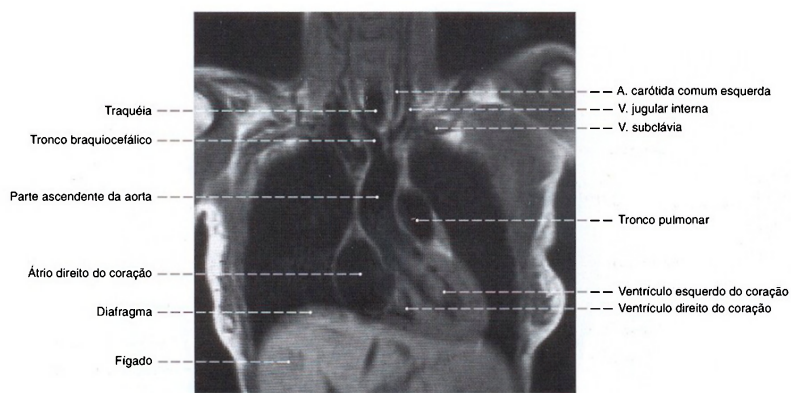


Fig. 926 Cavidade torácica; Imagem de ressonância magnética (IRM) frontal ao nível da valva da aorta; vista anterior. Compare com as Figs. 913 e 923.

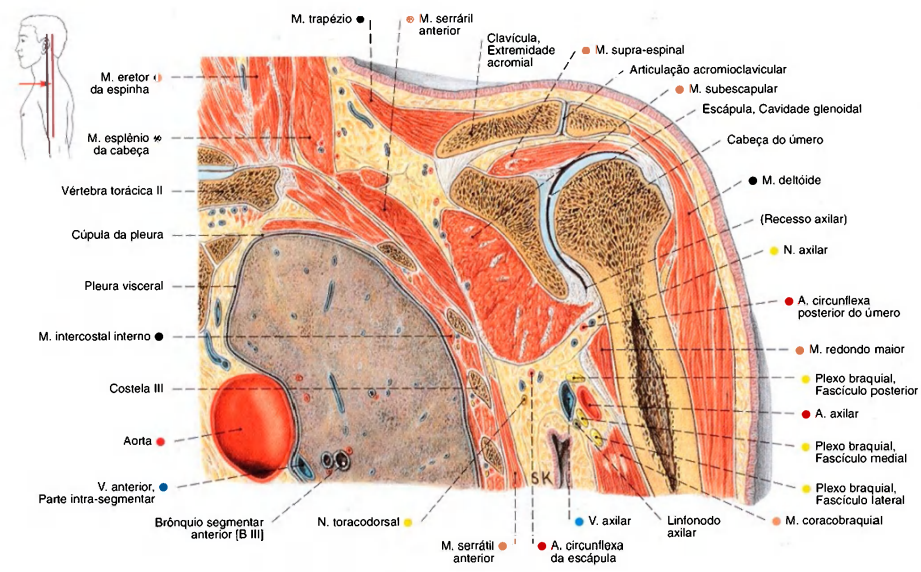


Fig. 927 Pescoço; axila; cavidade torácica; Corte frontal; vista anterior (E).

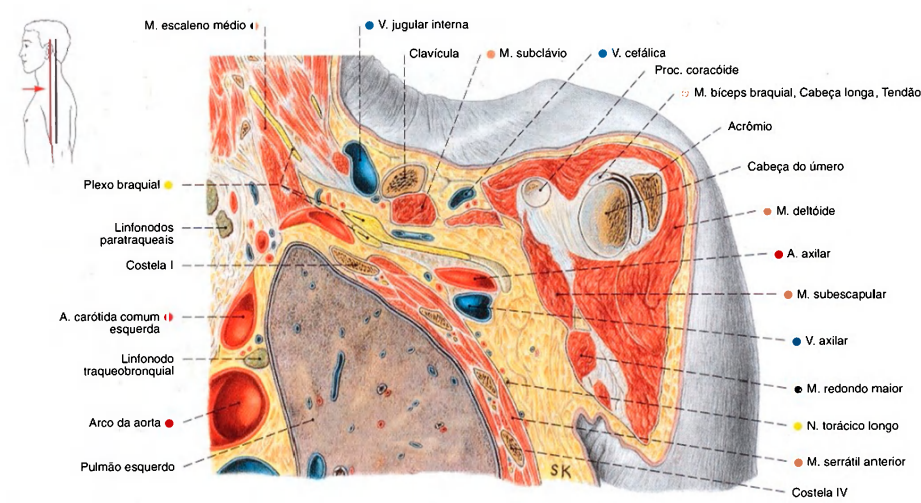


Fig. 928 Pescoço; axila; cavidade torácica; Corte frontal; vista anterior (E).

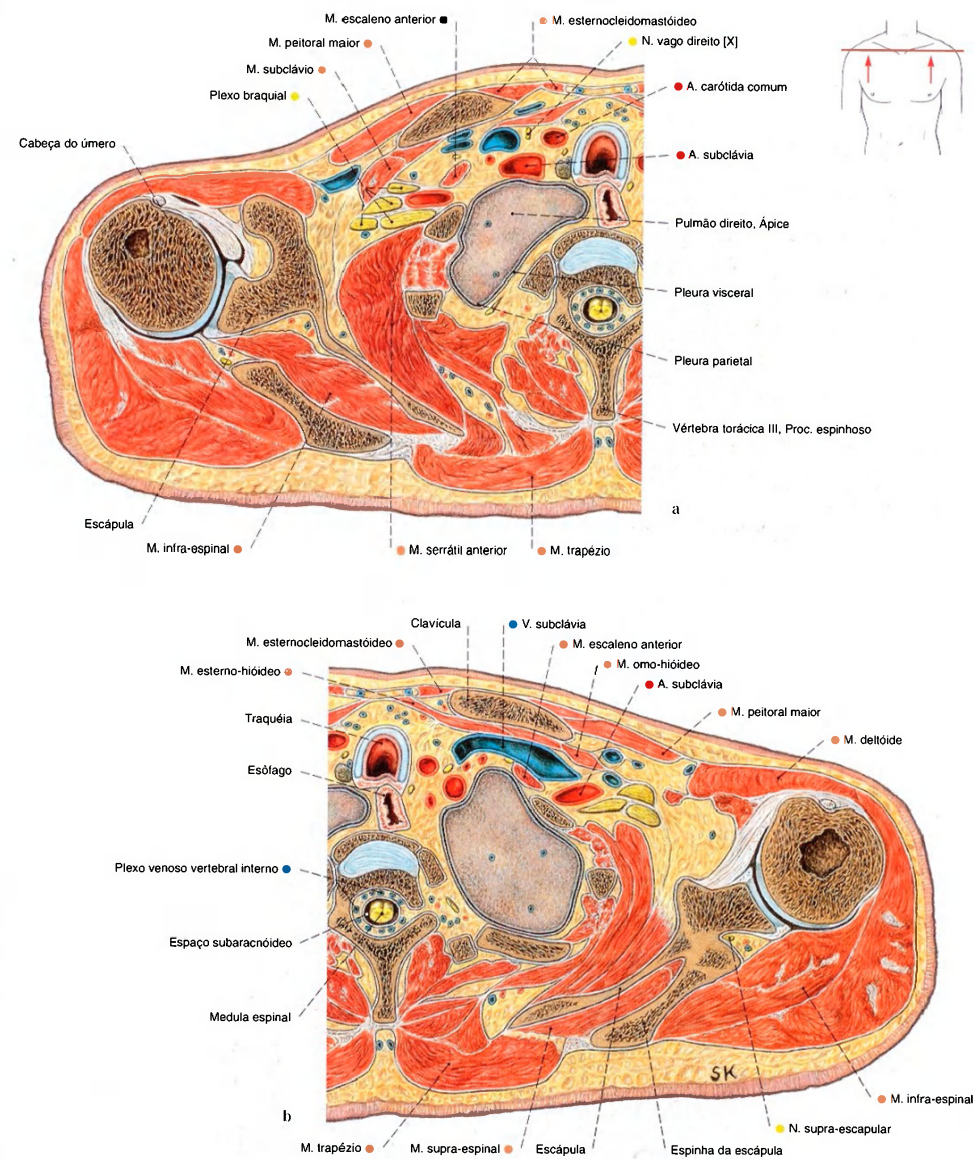


Fig. 929 a, b Cavidade torácica;  
Corte no plano transversal para expor a cúpula da pleura e o ápice  
do pulmão;  
vista inferior.

a Metade direita do corpo  
b Metade esquerda do corpo



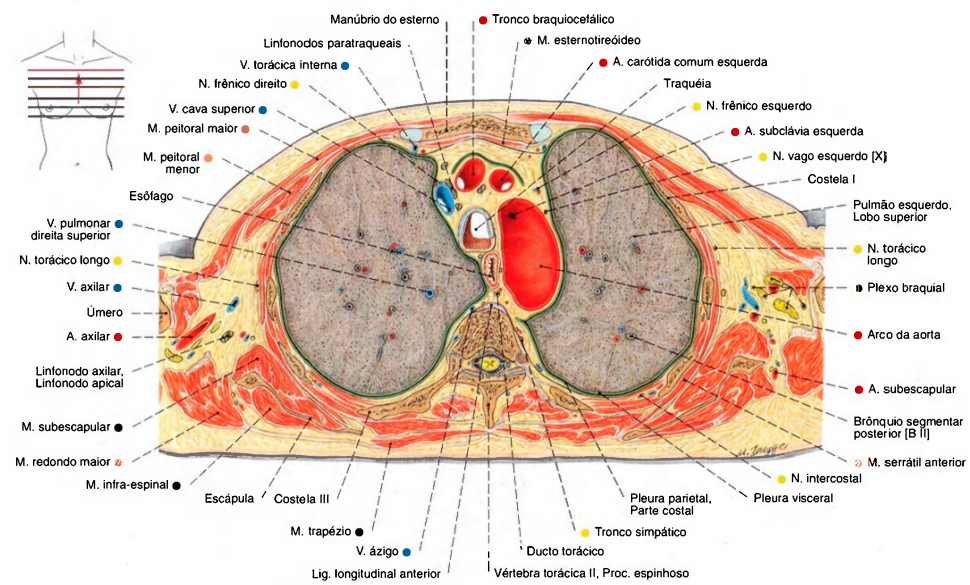


Fig. 930 Cavidade torácica;  
Corte no plano transversal ao nível do arco da aorta;  
vista inferior.

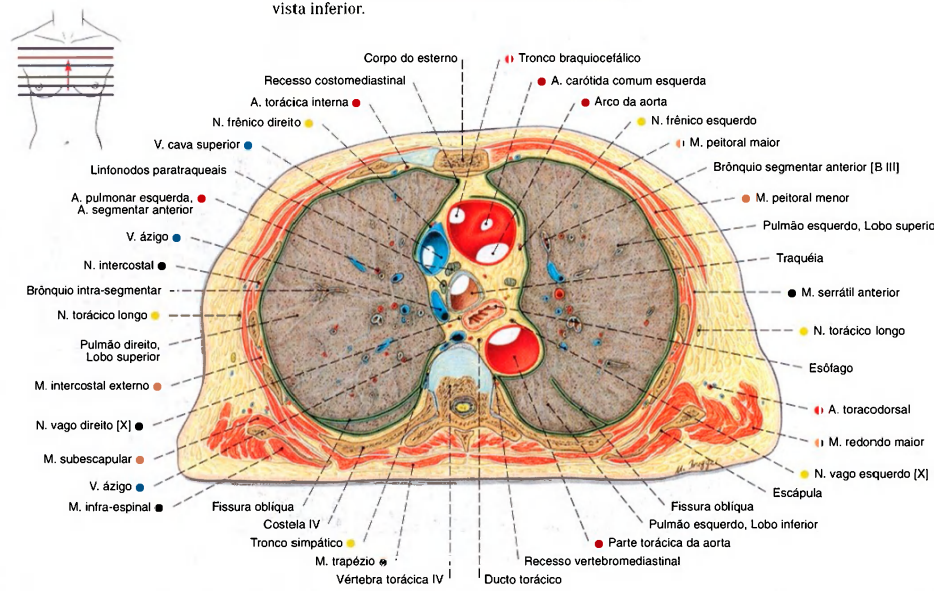


Fig. 931 Cavidade torácica;  
Corte no plano transversal ao nível da quarta vértebra torácica;  
vista inferior.

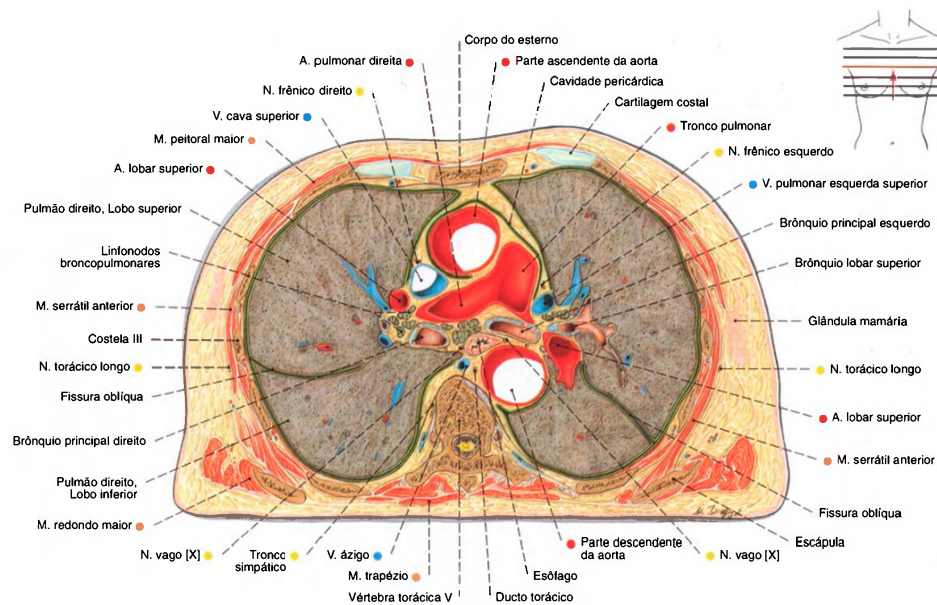


Fig. 932 Cavidade torácica; Corte no plano transversal ao nível da bifurcação do tronco pulmonar; vista inferior.

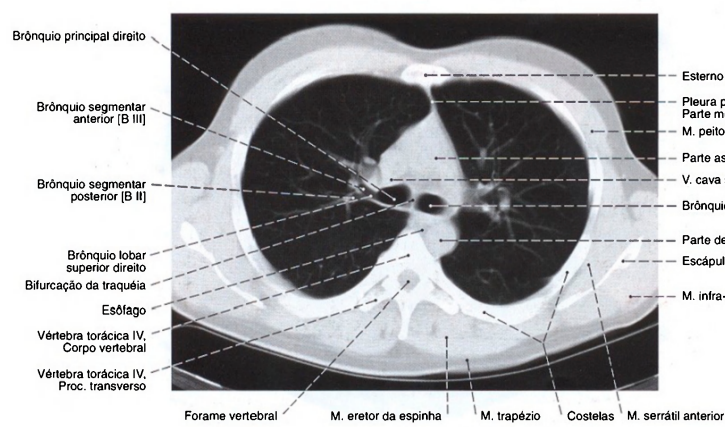


Fig. 933 Cavidade torácica; Tomografia computadorizada (TC) transversal ao nível da bifurcação da traquéia; Vista inferior.

Conforme o tratamento eletrônico da imagem radiográfica pode-se favorecer a exposição dos pulmões ou do sistema ósseo.

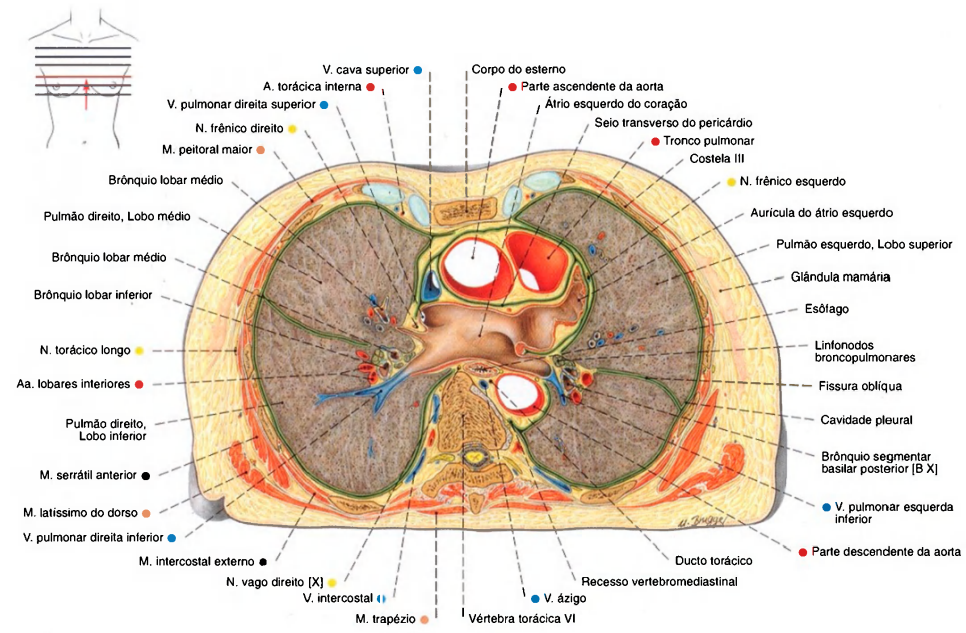


Fig. 934 Cavidade torácica;  
Corte no plano transversal ao nível do átrio esquerdo;  
vista inferior.

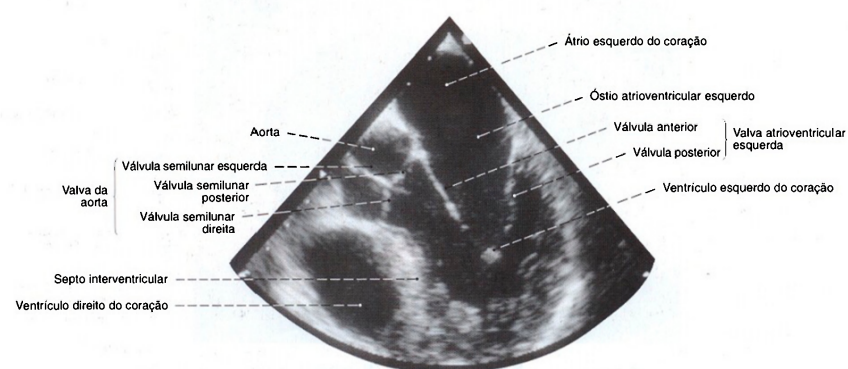


Fig. 935 Coração;  
Ultra-sonografia; o transdutor, por um endoscópio, foi introduzido  
no esôfago para expor o coração esquerdo com suas valvas; o

transdutor está localizado ao ápice do triângulo;  
vista superior esquerda.



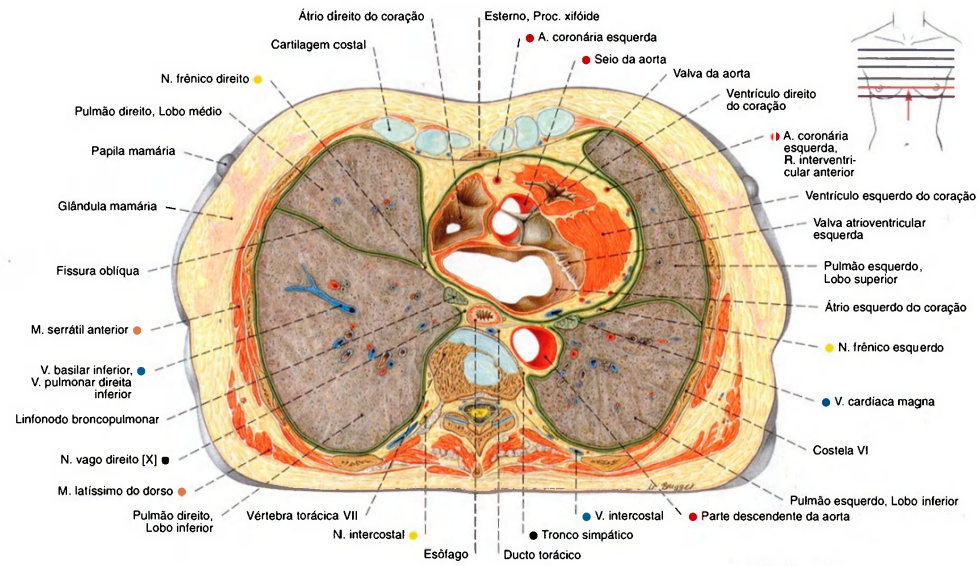


Fig. 936 Cavidade torácica;  
Corte no plano transversal ao nível da sétima vértebra torácica;  
vista inferior.

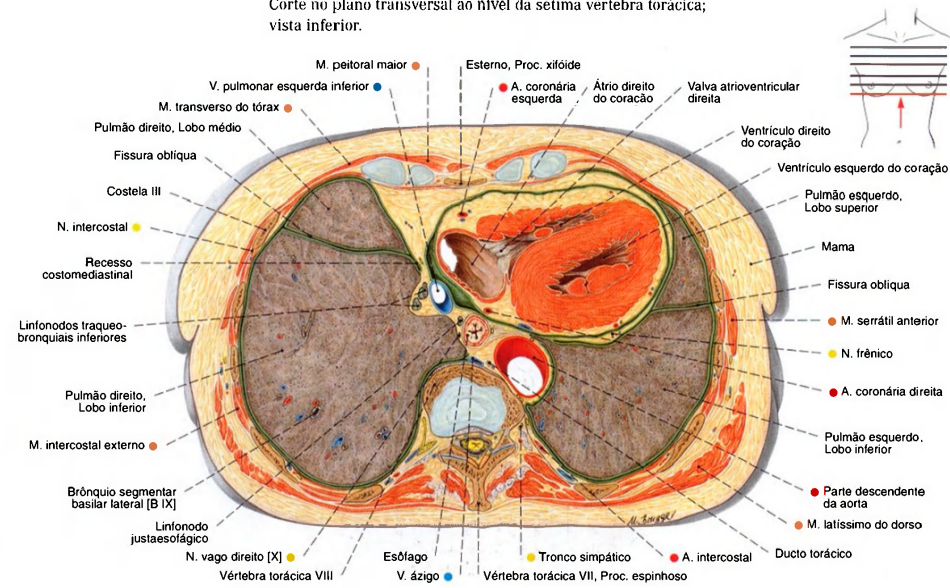


Fig. 937 Cavidade torácica;  
Corte no plano transversal ao nível da oitava vértebra torácica;  
vista inferior.

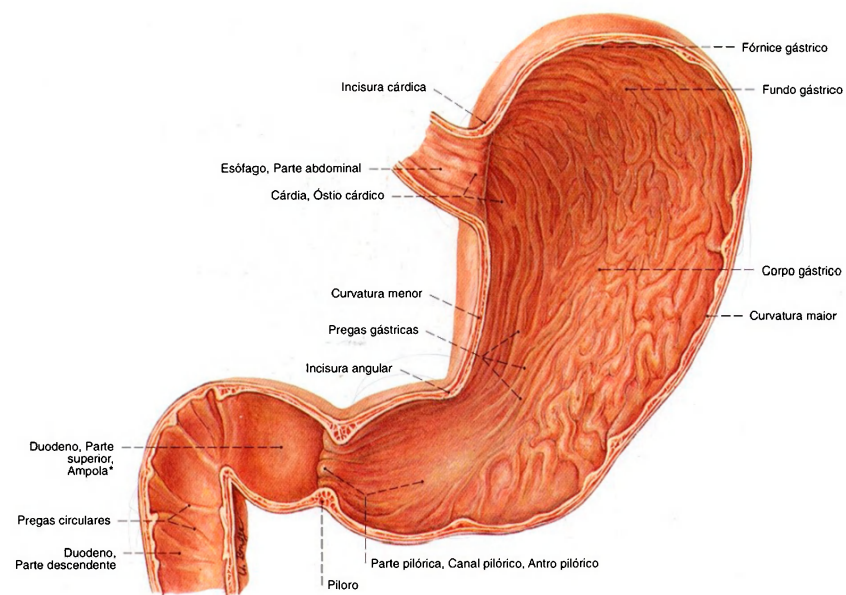


Fig. 938 Estômago e duodeno; A parede anterior foi removida para expor o relevo das pregas mucosas do estômago e do intestino; vista anterior.  
A musculatura esfínterica se localiza principalmente no piloro.  
\*Clinicamente: bulbo do duodeno.

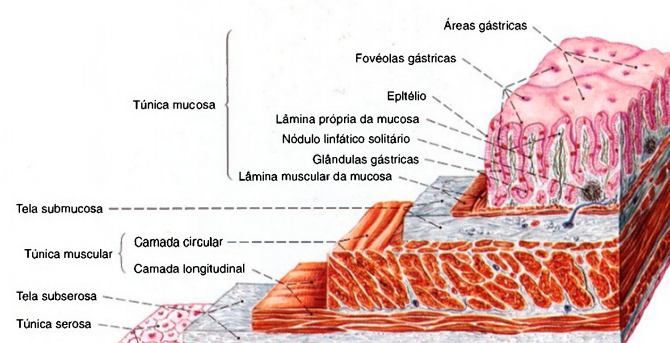


Fig. 939 Esquema da parede do estômago; As camadas da parede foram cortadas escalonadamente. Aumento com lupa.

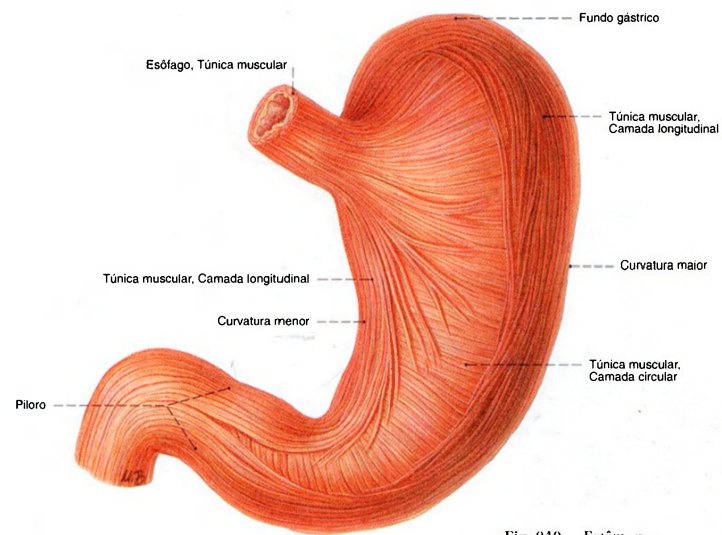


Fig. 940 Estômago;  
O peritônio foi removido para expor  
as camadas musculares externas;  
vista anterior.

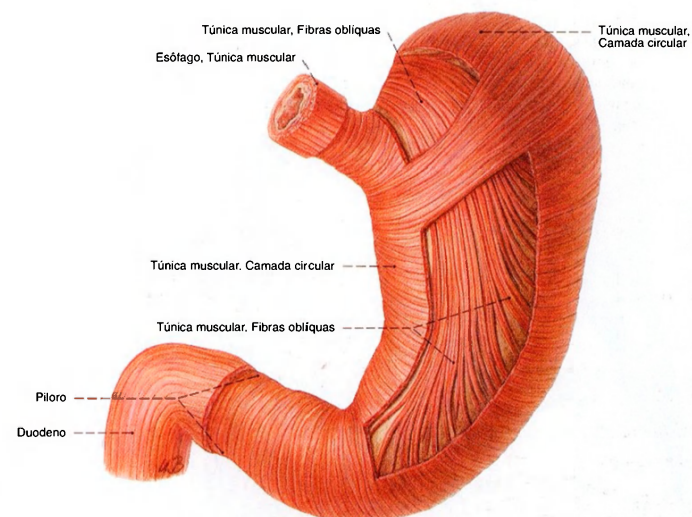


Fig. 941 Estômago; O peritônio foi removido e a camada  
muscular externa foi parcialmente retirada para expor as  
camadas internas correndo obliquamente;  
vista anterior.



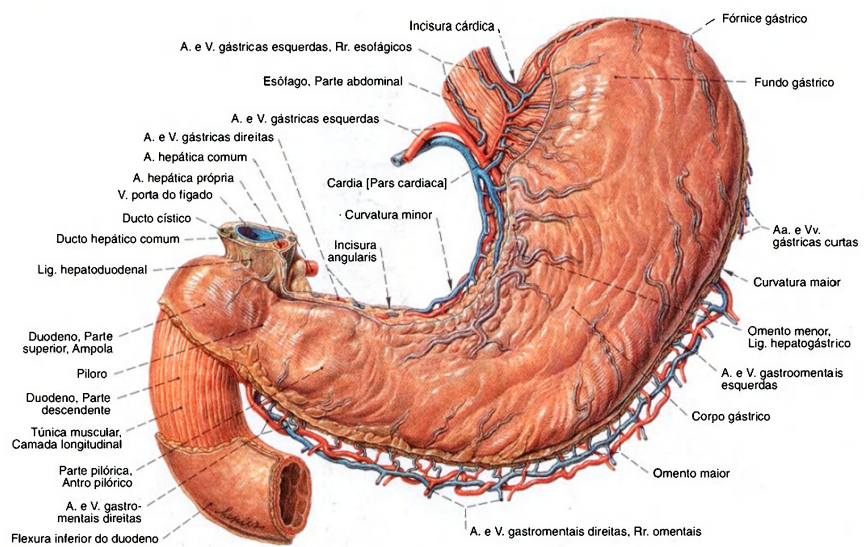


Fig. 942 Estômago e duodeno; Parte do peritônio foi removida; vista anterior.

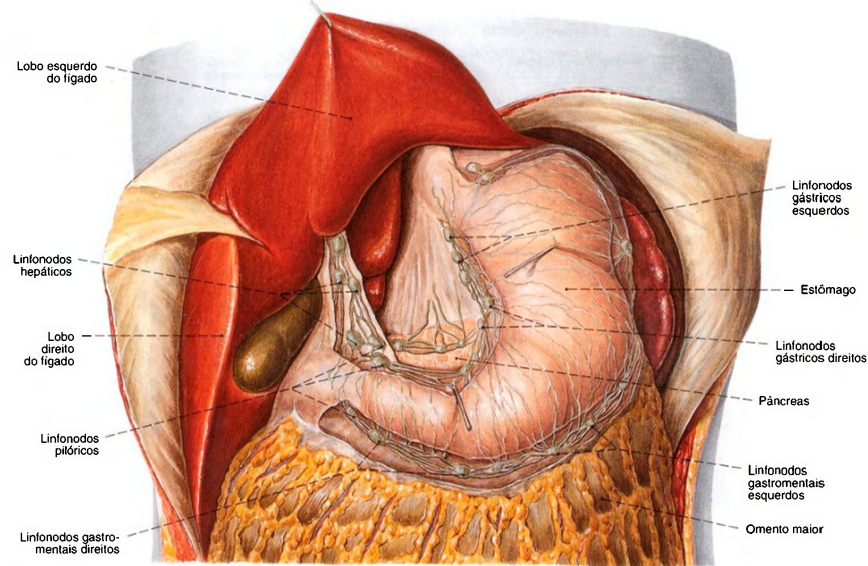
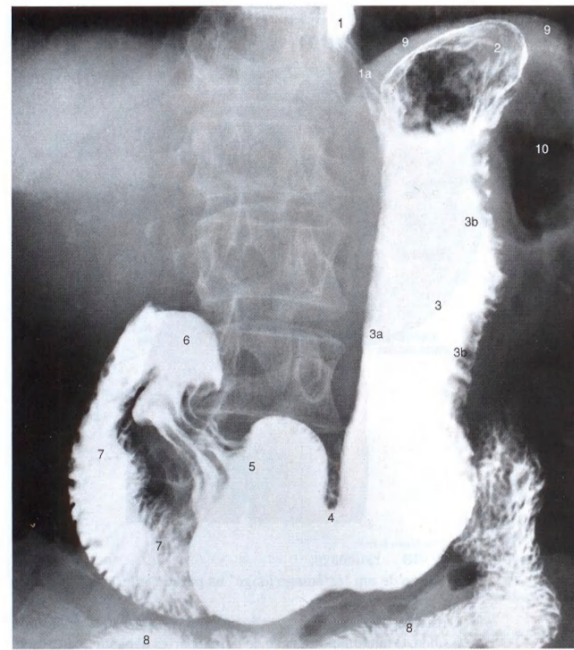


Fig. 943 Estômago e fígado, com linfonodos; O lobo esquerdo do fígado foi puxado para cima. O peritônio foi removido nas curvaturas gástricas menor e maior para expor os linfonodos; vista anterior.

O número e o tamanho dos linfonodos do estômago variam sensivelmente.



- 1 = Esôfago com meio de contraste.  
Na transição (1a) para o fundo gástrico, os sulcos entre as pregas são visíveis como faixas escuras.
- 2 = Fundo gástrico com bolha de ar
- 3 = Corpo gástrico
- 3a = Curvatura menor
- 3b = Curvatura maior.  
Os entalhes correspondem aos contornos das pregas da túnica mucosa.
- 4 = Constrição peristáltica na incisura angular
- 5 = Parte pilórica expandida antes da expulsão do conteúdo gástrico
- 6 = Ampola do duodeno
- 7 = Parte descendente do duodeno com pregas circulares
- 8 = Jejuno
- 9 = Cúpula esquerda do diafragma
- 10 = Flexura esquerda do colo (cheia de ar)

Fig. 944 Estômago e duodeno; Radiografia PA em posição ereta, após ingestão de meio de contraste; vista anterior.

Na radiografia do paciente ereto, o fundo gástrico aparece com uma bolha de ar, limitada inferiormente por um espelho líquido. As faixas na transição do esôfago para o estômago, bem como no piloro, aparecem por causa das pregas longitudinais da mucosa.

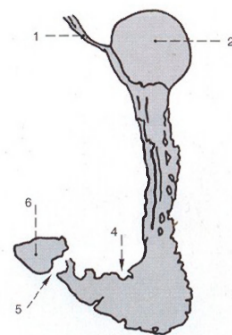


Fig. 945 Estômago; Silhueta dos relevos da túnica mucosa tomada em uma radiografia AP de um paciente em posição ereta; vista anterior.  
A parte pilórica está constrita, a parede do antro pilórico expandida.

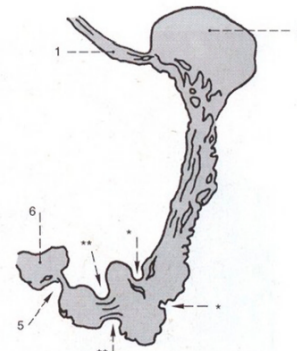


Fig. 946 Estômago; Silhueta dos relevos da túnica mucosa tomada em uma radiografia AP de um paciente em posição ereta; vista anterior.  
As duas constrições, na incisura angular (\*) e na região do antro (\*\*), são indícios de uma onda peristáltica.

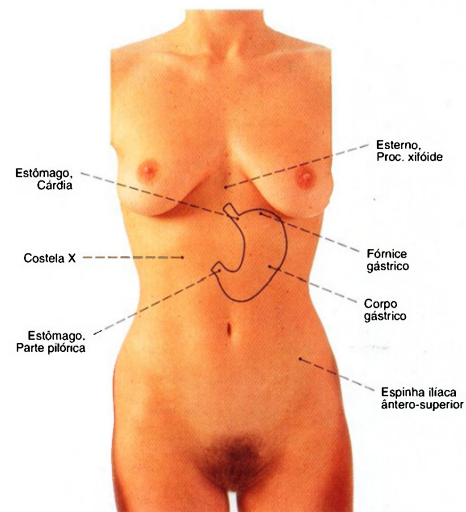


Fig. 947 Estômago;  
Projeção de um estômago "normal" na parede anterior do abdome, em posição ereta.

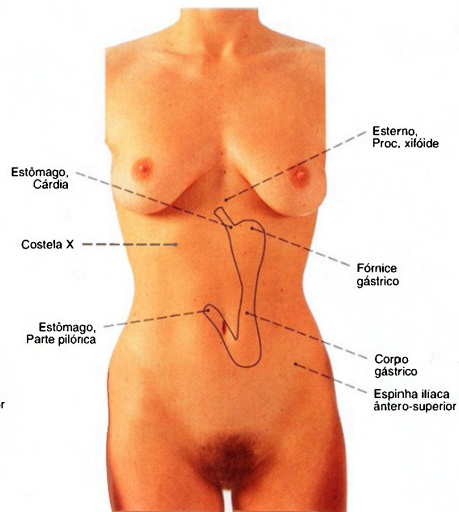


Fig. 948 Estômago;  
Projeção de um "estômago longo" na parede anterior do abdome, em posição ereta.  
O estômago é fixado em posição no nível de seus óstios de entrada e saída. O tamanho e posição de outras partes dependem do estado de enchimento e posição do corpo. Além disso existem fortes variações entre os indivíduos.

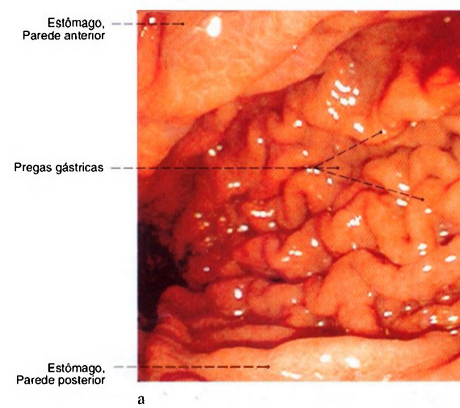
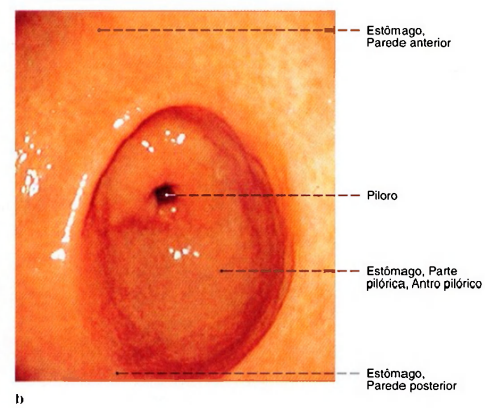


Fig. 949 a, b Estômago;  
Visão do estômago através de um endoscópio (gastrosopia);  
vista por cima.



a Aspecto do corpo com as pregas longitudinais da mucosa (Pregas gástricas) pronunciadas.  
b Aspecto do antro com a mucosa predominantemente lisa.



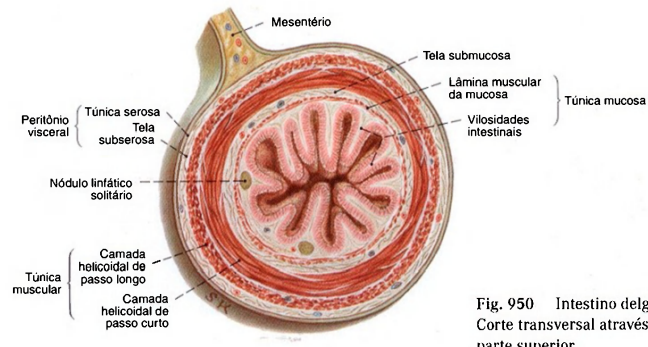


Fig. 950 Intestino delgado; Corte transversal através da sua parte superior.

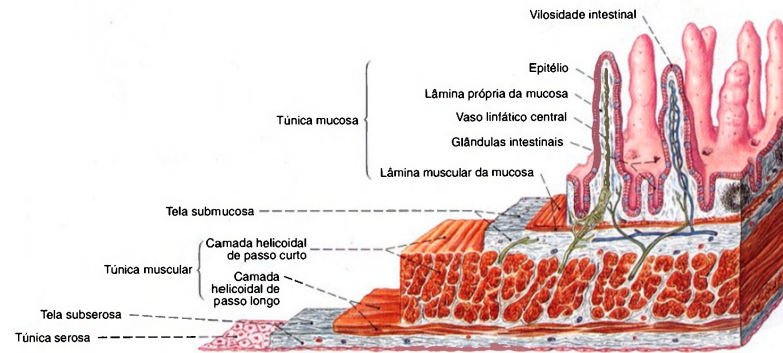


Fig. 951 Intestino delgado; Esquema das camadas do intestino delgado. As camadas da parede foram cortadas escalonadamente. Aumento com lupa.

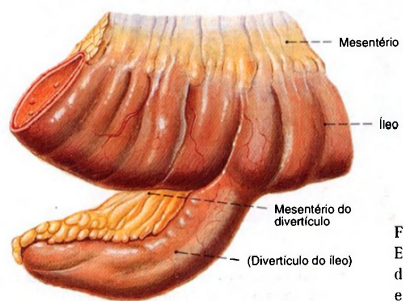


Fig. 952 Divertículo de MECKEL (divertículo do íleo); Este vestígio do ducto onfaloentérico é observado em 1 a 3% dos indivíduos e, em 90% dos casos, mede de 1 a 10 cm e se encontra de 30 a 70 cm proximal à valva ileocecal.

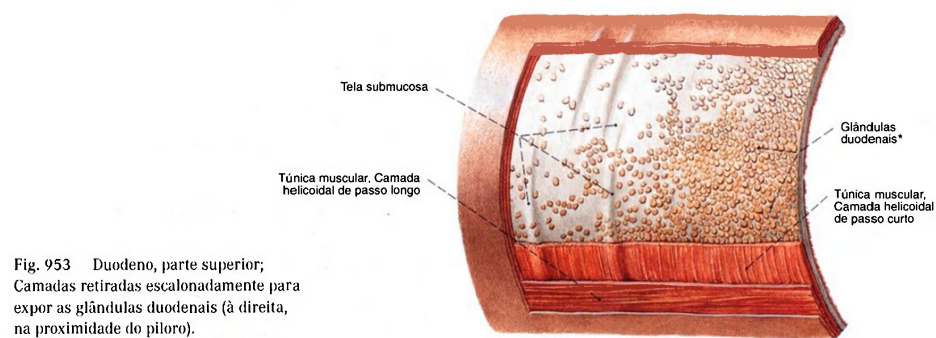


Fig. 953 Duodeno, parte superior; Camadas retiradas escalonadamente para expor as glândulas duodenais (à direita, na proximidade do píloro).

\*Clinicamente: glândulas de BRUNNER.

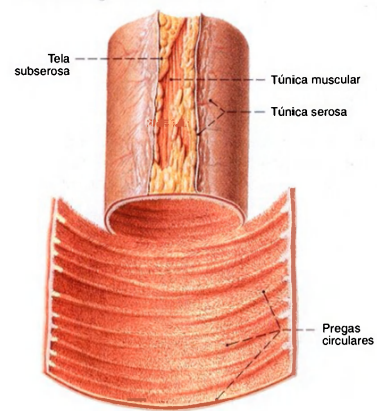


Fig. 954 Jejuno; A parede próxima à ligação mesentérica foi cortada para expor a túnica mucosa. Compare o número das pregas na Fig. 955.

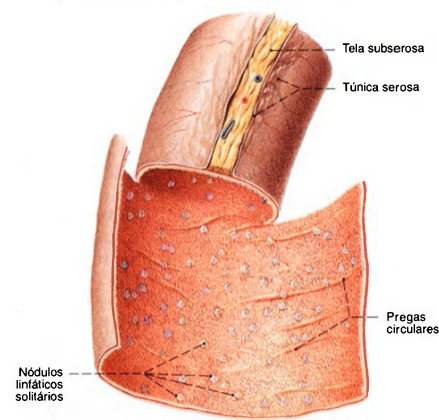


Fig. 955 Íleo; A parede próxima à ligação mesentérica foi parcialmente aberta para expor a túnica mucosa. Compare com a Fig. 954.

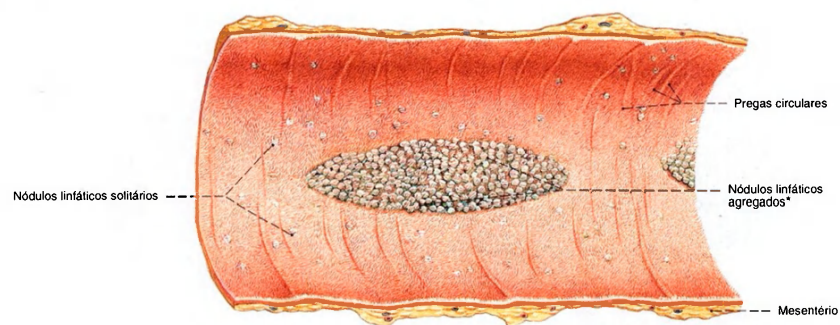
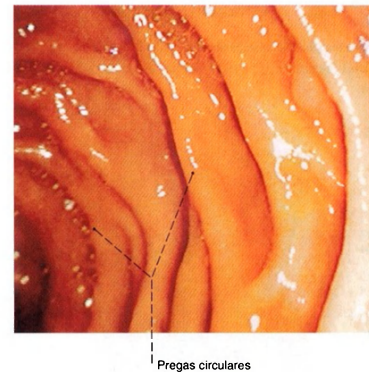
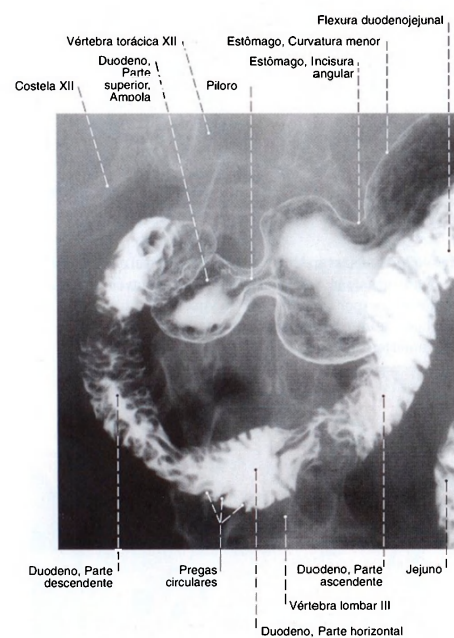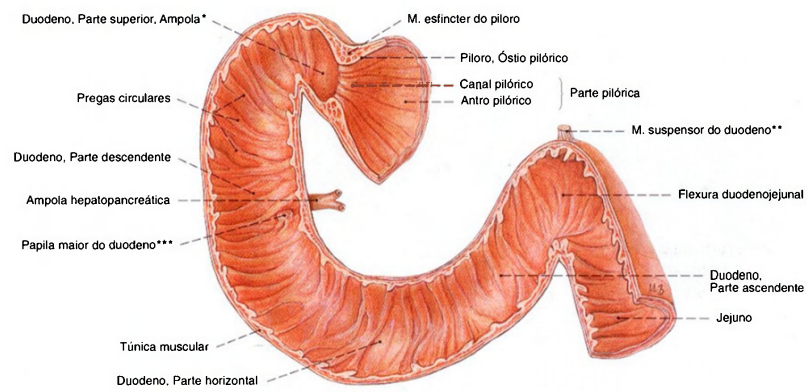


Fig. 956 Parte terminal do intestino delgado, íleo; A parte ao longo da ligação mesentérica foi aberta.

Os folículos linfáticos agregados se encontram também no duodeno e no jejuno e não são características do íleo.

\*Clinicamente: placas de PEYER.





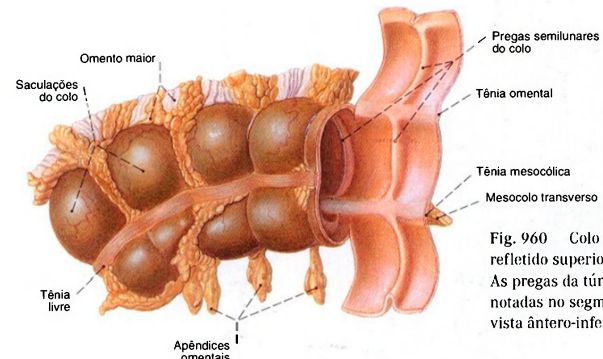


Fig. 960 Colo transverso; O omento maior foi refletido superiormente para expor a tênia omental. As pregas da túnica mucosa podem ser facilmente notadas no segmento aberto do intestino; vista ântero-inferior.

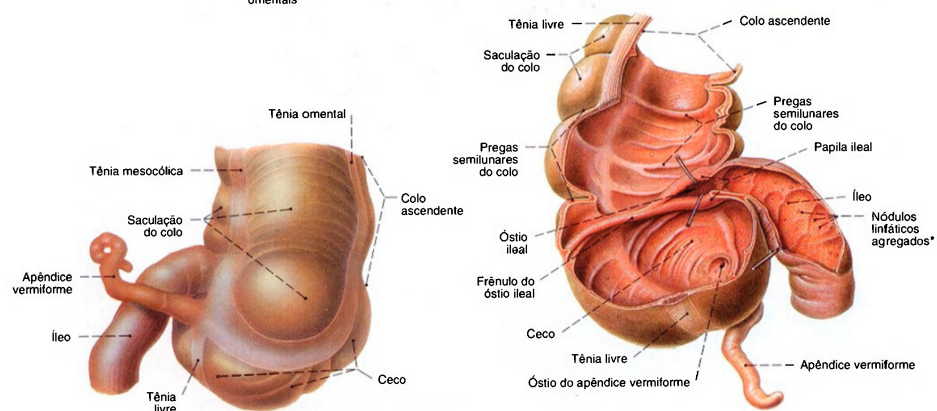


Fig. 961 Ceco e apêndice vermiforme com a parte final do íleo; vista posterior.

Fig. 962 Colo ascendente, ceco e apêndice vermiforme; Os segmentos do intestino foram abertos por um corte frontal para expor a papila ileal (válvula de BAYLIS); ganchos seguram a desembocadura separadamente; vista anterior.

\*Placa de Peyer.

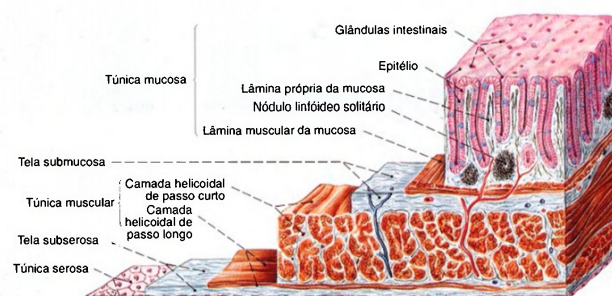


Fig. 963 Colo; As camadas da parede foram cortadas escalonadamente. Aumento com lupa.

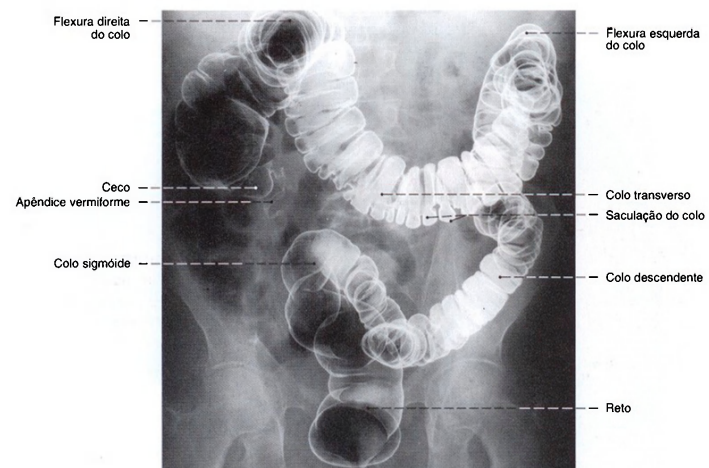


Fig. 964 Colo e reto; Radiografia AP, após enchimento com meio de contraste e ar (método de duplo contraste). Compare a topografia do colo nas Figs. 1005 e 1008.



Fig. 965 a-d Colo transversso; Variedades freqüentes de posição: a posição normal; b forma de serpente; c forma de U; d forma de V. A posição do colo transversso depende também do seu conteúdo e da postura corporal; vista anterior.

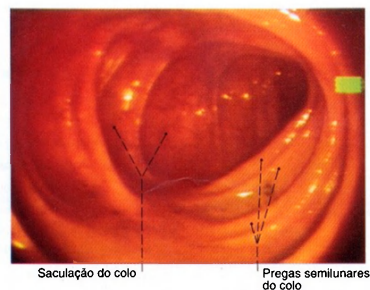


Fig. 966 Colo ascendente; Vista feita por um endoscópio passado através do reto, colo sigmóide, colo descendente e colo transversso (coloscopia).

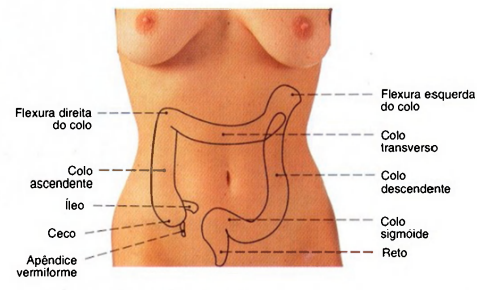


Fig. 967 Colo; Projeção na parede abdominal anterior; vista anterior. A posição do colo transversso e do colo sigmóide é muito variável (veja Fig. 965).

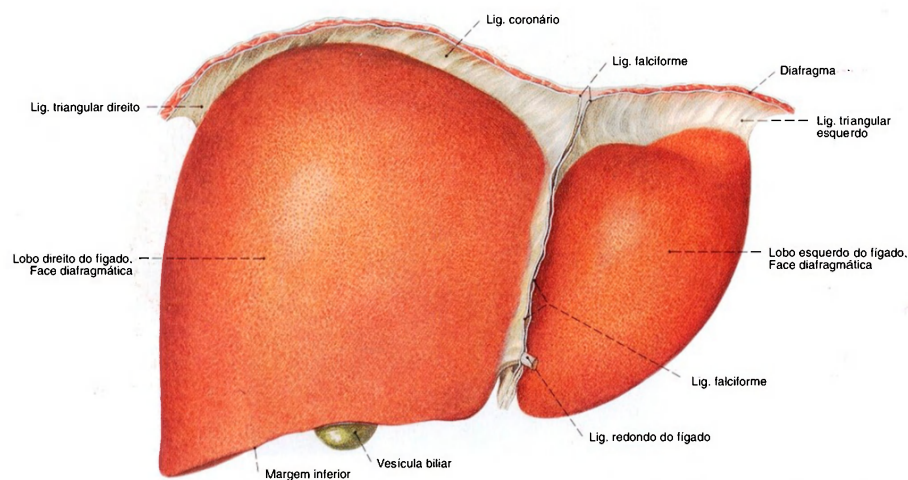


Fig. 968 Fígado; Partes do diafragma foram deixadas, para expor as suas aderências com o fígado. O ligamento falciforme e o ligamento redondo do fígado foram cortados; vista anterior.

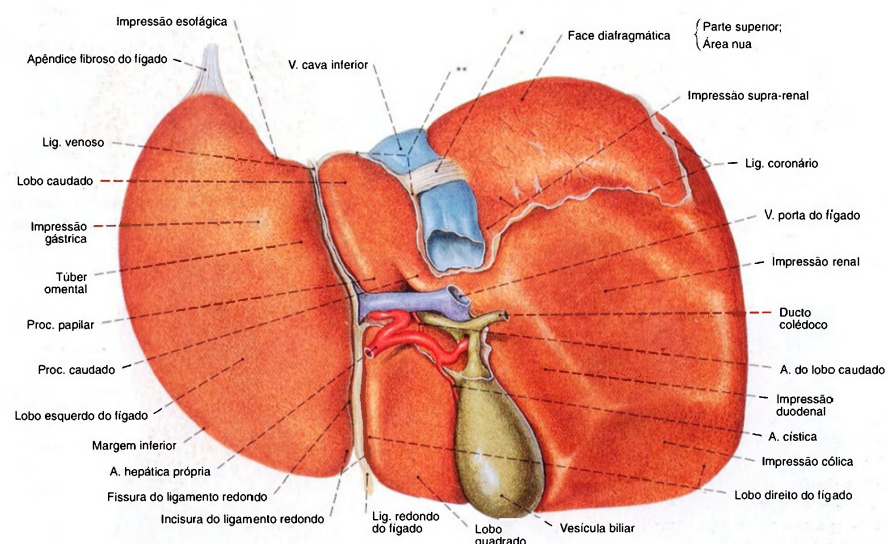


Fig. 969 Fígado e porta do fígado; Os ligamentos de fixação do fígado e os vasos foram cortados; vista posterior.

\* Também conhecido como "ligamento da veia cava".  
 \*\* Limites do recesso superior da bolsa omental.



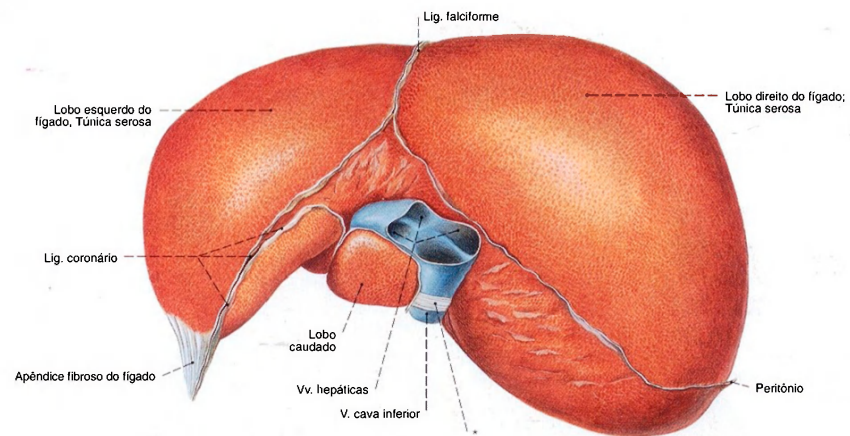


Fig. 970 Fígado; As dobras do peritônio foram cortadas; vista superior.

A região livre do peritônio da superfície do fígado, a área nua, é caracterizada por sua aspereza.

\* Também conhecido como "ligamento da veia cava".

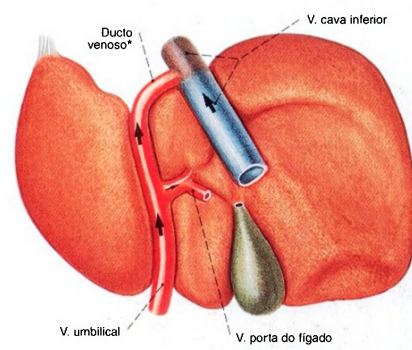


Fig. 971 Fígado; Proporções no feto. O teor de oxigênio no sangue é indicado por cores, o sentido da circulação, por setas; vista posterior.

O parênquima hepático usa como passagem o ducto venoso, que conduz o sangue rico em oxigênio da placenta à veia cava inferior.

\* Também conhecido como ducto de ARANTO.

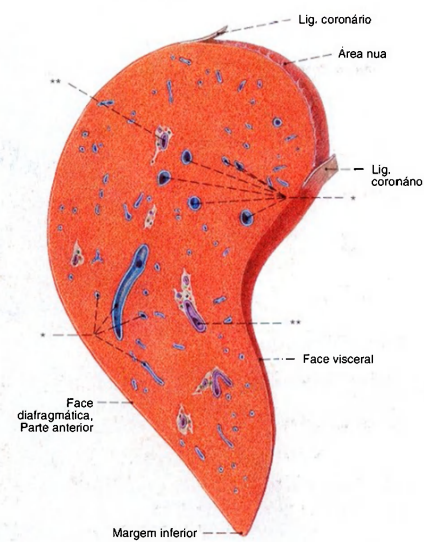


Fig. 972 Fígado; Corte sagital através do lobo direito do fígado para expor as veias hepáticas e os ramos da veia porta do fígado.

\* Ramos intra-hepáticos das veias hepáticas.

\*\* Ramos intra-hepáticos da veia porta do fígado e da artéria hepática.

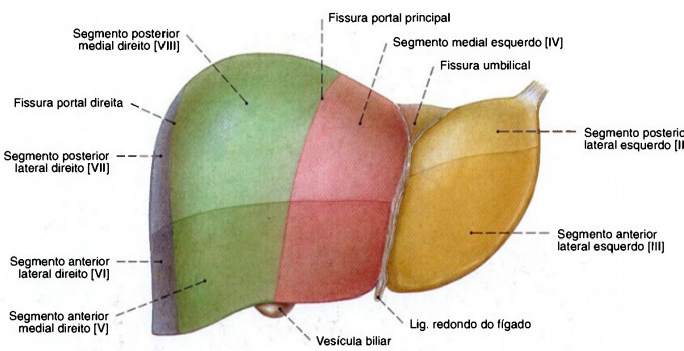


Fig. 973 Fígado;  
Os segmentos dos lobos do fígado foram definidos por cores diferentes;  
vista anterior.

Do ponto de vista cirúrgico, os segmentos foram subdivididos em uma parte superior (em tom claro) e uma inferior (em tom escuro).  
Do ponto de vista cirúrgico o segmento IV é subdividido em um subsegmento IV a superior e um subsegmento IV b inferior.

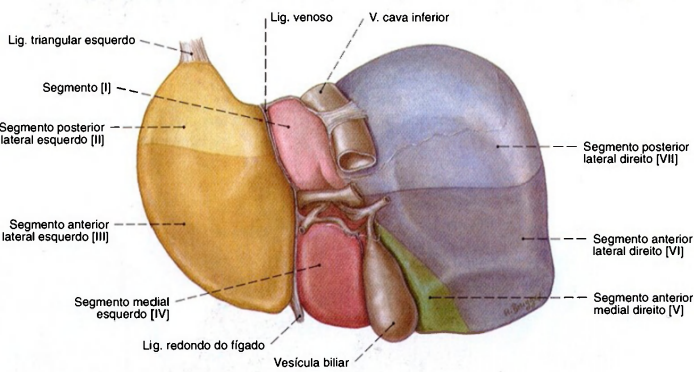


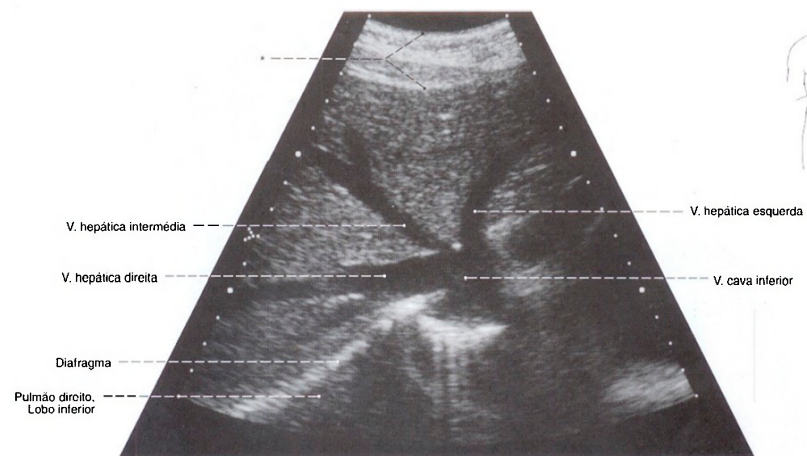
Fig. 974 Segmentos dos lobos do fígado,  
como na Fig. 973;  
vista posterior.

Divisões do fígado

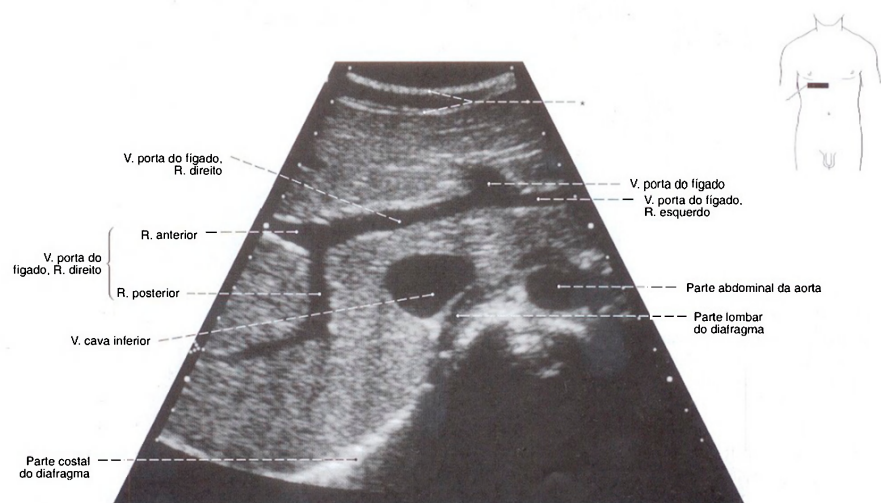
Parte hepática esquerda	Parte posterior do fígado, Lobo caudado	Segmento [I]
	Divisão lateral esquerda	Segmento posterior lateral esquerdo [II] Segmento anterior lateral esquerdo [III]
	Divisão medial esquerda	Segmento medial esquerdo [IV]
Parte hepática direita	Divisão medial direita	Segmento anterior medial direito [V] Segmento posterior medial direito [VIII]
	Divisão lateral direita	Segmento anterior lateral direito [VI] Segmento posterior lateral direito [VII]

Tradicionalmente o fígado, em relação ao ligamento falciforme, é subdividido em um lobo hepático direito e um lobo hepático esquerdo. Contra isso condiz a divisão em partes e divisões que se baseia na ramificação dos ramos da artéria hepática, veia porta e ductos hepáticos, melhor do ponto de vista prático como

por exemplo a necessidade de seções cirúrgicas parciais e leva, além disso, em consideração também o ponto de vista ontogênico. As partes individuais são separadas por fissuras que, entretanto não são visíveis superficialmente através de fendas perceptíveis.



**Fig. 975** Veias hepáticas;  
Ultra-sonografia da desembocadura das  
veias hepáticas na veia cava.  
\*Parede abdominal.



**Fig. 976** Veia porta do fígado;  
Ultra-sonografia da ramificação da veia porta  
em seus ramos principais;  
vista inferior.  
Compare com a Fig. 982.  
\*Parede abdominal.



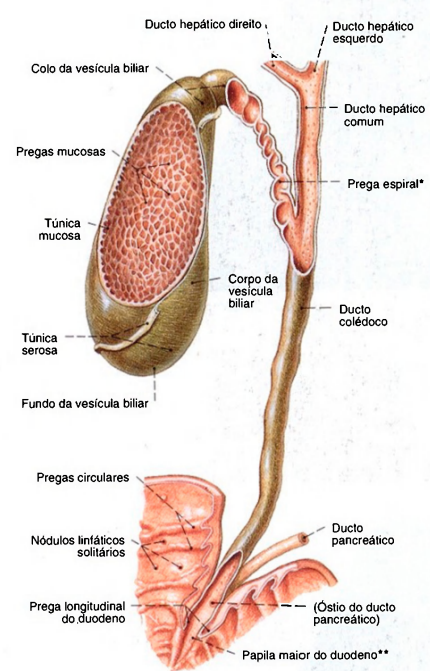


Fig. 977 Vesícula biliar e ductos bilíferos; Partes da parede anterior da vesícula biliar, dos ductos bilíferos e do duodeno foram removidas para expor a túnica mucosa.

\*Clinicamente: válvula de HEISTER.

\*\*Clinicamente: papila de VATER.

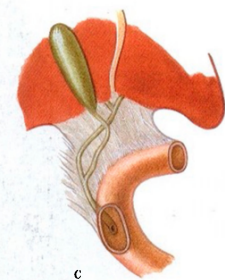
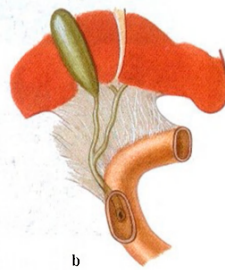
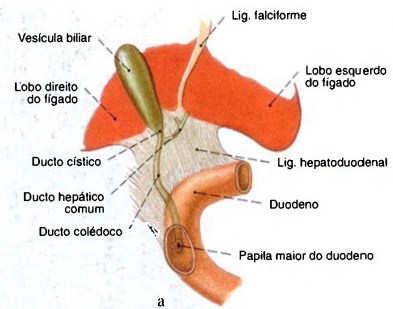


Fig. 978 a-c Variabilidade dos ductos bilíferos, o ducto hepático comum e o ducto colédoco.

a União alta do ducto hepático comum com o ducto cístico

b União baixa do ducto hepático comum com o ducto cístico.

c União baixa de ambos os ductos depois de o ducto cístico cruzar o ducto hepático comum.

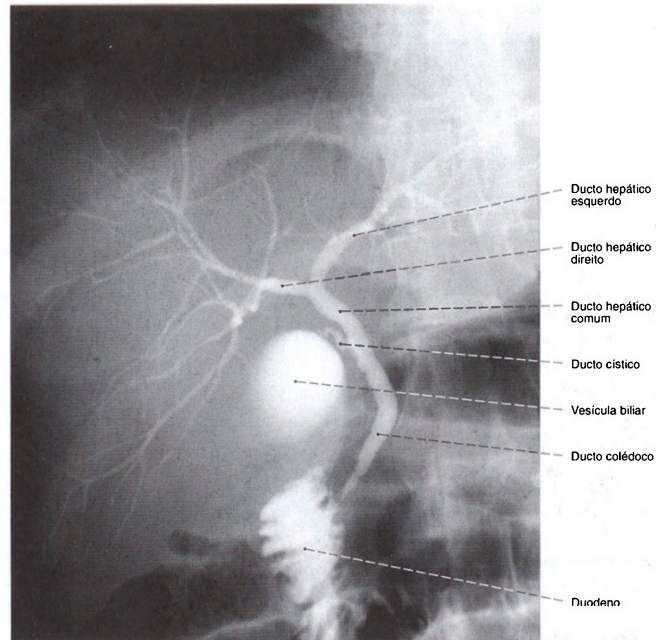


Fig. 979 Vias bilíferas;  
Radiografia AP após uma dose de meio de contraste.  
Posição ereta;  
vista anterior.

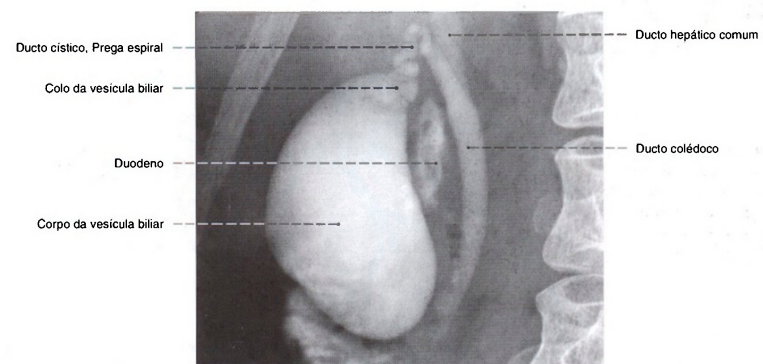


Fig. 980 Vesícula biliar e ductos bilíferos;  
Radiografia AP, após uma dose de meio de  
contraste.  
Posição ereta;  
vista anterior.

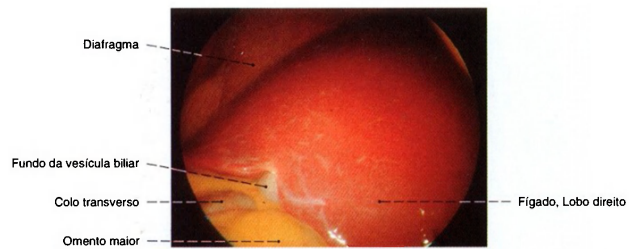


Fig. 981 Fígado e vesícula biliar; O fígado pode ser avaliado em sua cor e forma superficial através de um endoscópio (laparoscopia); vista infero-anterior esquerda.

Pela insuflação de ar na cavidade abdominal, é formada uma cavidade intermediária entre o diafragma e o fígado, que possibilita uma avaliação extensa do fígado e da vesícula.

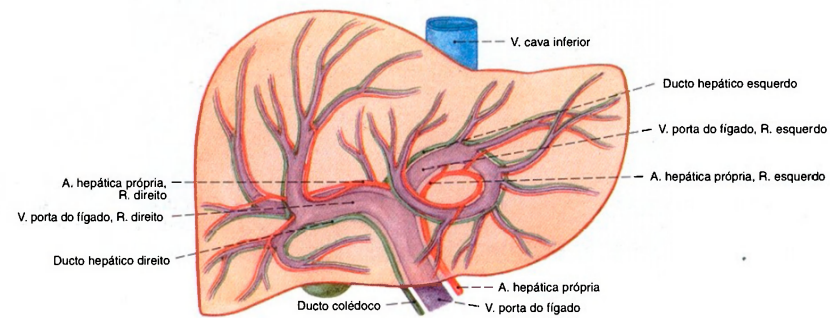


Fig. 982 Fígado e veia porta do fígado; Esquema da projeção das ramificações da veia porta do fígado na sua superfície; vista anterior.

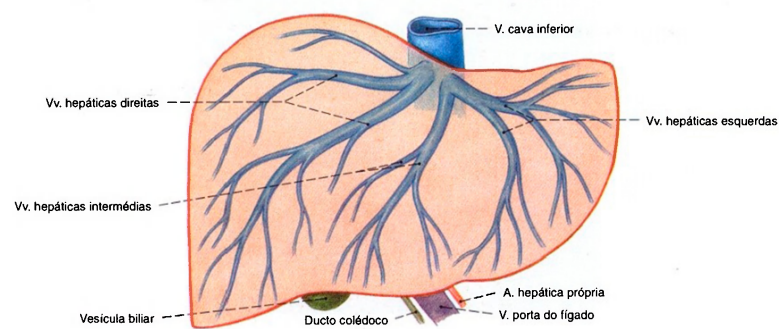
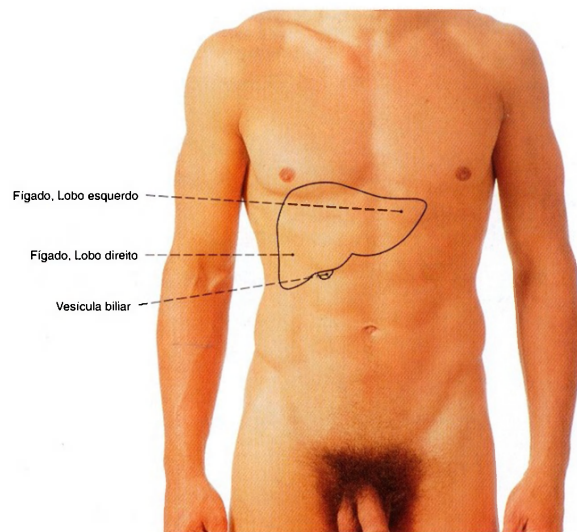


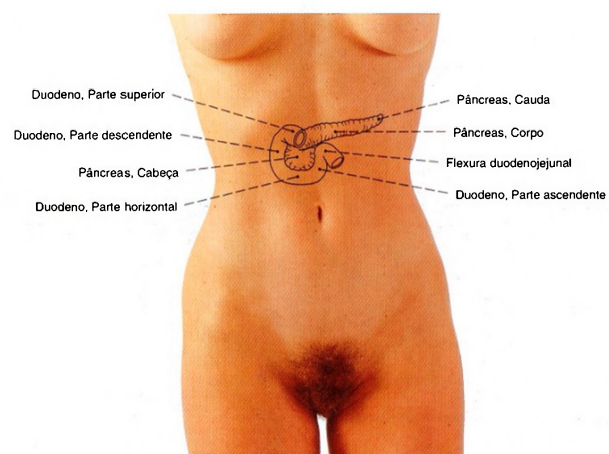
Fig. 983 Fígado e veias hepáticas; Diagrama da projeção das ramificações das veias hepáticas na superfície do fígado; vista anterior.





**Fig. 984** Fígado;  
Projeção na parede abdominal anterior em posição respiratória intermediária.  
A posição do fígado depende basicamente do ciclo respiratório.

Na inspiração, o diafragma é achatado e sua cúpula se estende em direção caudal. Com isso, o fígado sadio é pressionado caudalmente até o arco das costelas, e sua margem inferior pode ser sentida pelo tato.



**Fig. 985** Duodeno e pâncreas;  
Projeção na parede abdominal anterior.

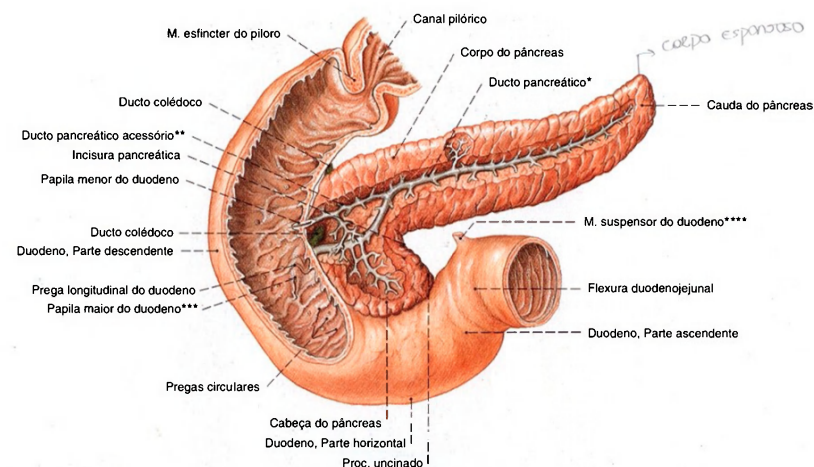


Fig. 986 Duodeno e pâncreas;  
Partes da parede anterior do duodeno foram removidas para expor a desembocadura do ducto pancreático.  
O ducto pancreático foi dissecado; vista anterior.

A formação e o tamanho do ducto pancreático acessório são muito variáveis (~30% como ramo paralelo e menos de 10% como ducto principal).

\*Clinicamente: ducto de WIRUNG.  
\*\*Clinicamente: ducto de SANTORINI.  
\*\*\*Papila de VATER.  
\*\*\*\*Músculo de TREITZ.

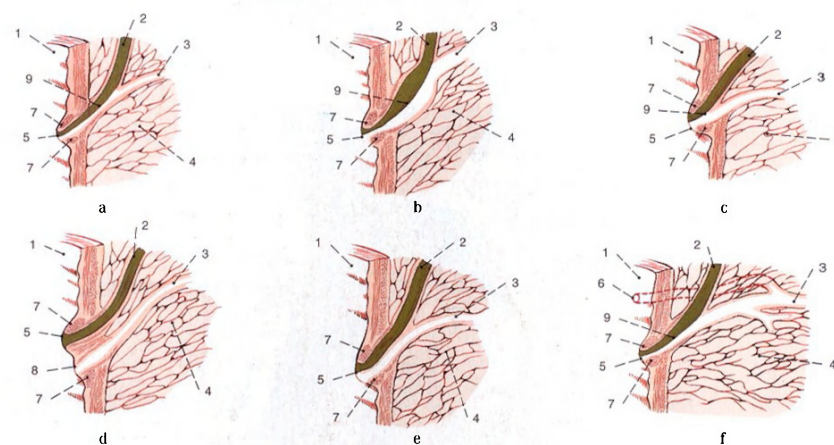
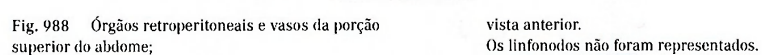


Fig. 987 a-f Variabilidade da união dos ductos colédoco e pancreático.

- a Ducto hepatopancreático longo
- b Alargamento ampular da parte terminal
- c Parte comum mais curta
- d Aberturas separadas
- e Abertura única, com separação do ducto comum por um septo
- f Ducto acessório, o ducto pancreático acessório

- 1 = Duodeno
- 2 = Ducto colédoco
- 3 = Ducto pancreático
- 4 = Pâncreas
- 5 = Papila maior do duodeno
- 6 = Papila menor do duodeno, Ducto pancreático acessório
- 7 = M. esfíncter da ampola hepatopancreática
- 8 = Ducto pancreático (da "Papila bipartida")
- 9 = Ampola hepatopancreática





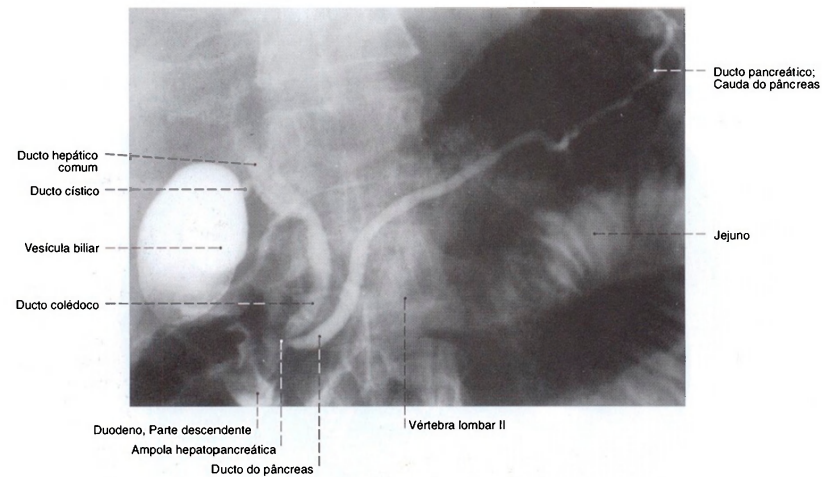


Fig. 990 Ducto pancreático, ducto colédoco e vesícula biliar; Radiografia AP. Posição em decúbito dorsal, após a canulação endoscópica dos ductos comuns do pâncreas e do fígado e a injeção do meio de contraste; vista anterior.

Clinicamente: CPER (colangiopancreatografia endoscópica retrógrada). O ducto pancreático pode ser observado em toda a sua extensão até o hilo do baço e possui um trajeto tipicamente oblíquo em direção superior esquerda. Um pouco de meio de contraste penetrou no intestino delgado e, por isto, observam-se partes do duodeno e do jejuno. Na injeção do meio de contraste sob alta pressão também se podem observar os ramos laterais do ducto pancreático (compare com a Fig. 986). Há porém perigo de dano ao pâncreas durante este processo.

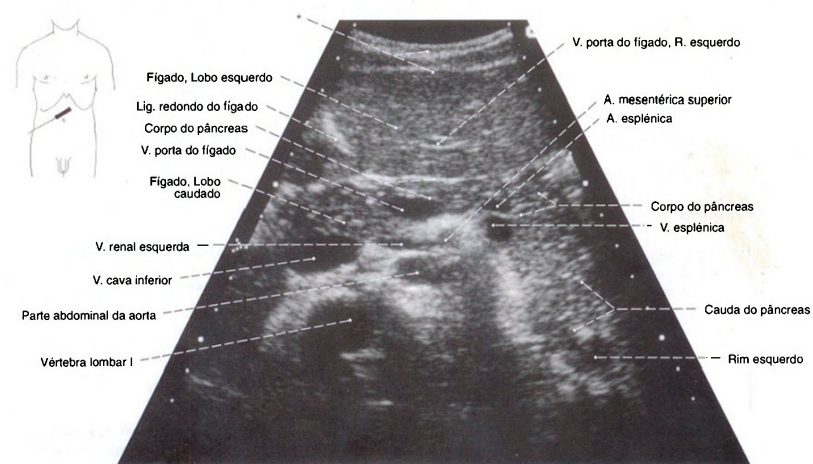


Fig. 991 Pâncreas; Ultra-sonografia do pâncreas e dos grandes vasos circundantes em fase inspiratória profunda do paciente.

A cauda do pâncreas se direciona bem dorsalmente; vista inferior.  
\*Parede abdominal.

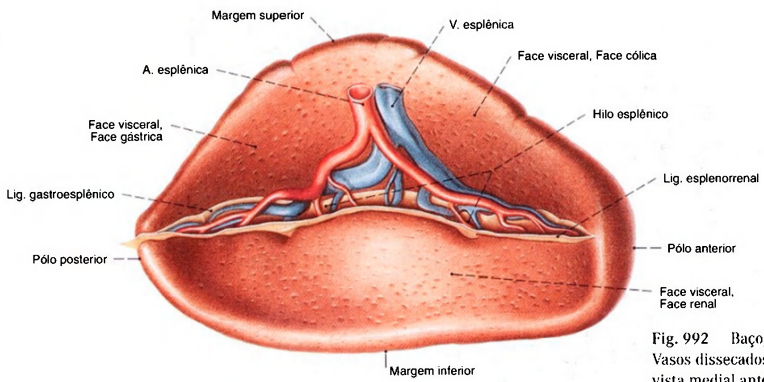


Fig. 992 Baço; Vasos dissecados no hilo do baço; vista medial anterior.

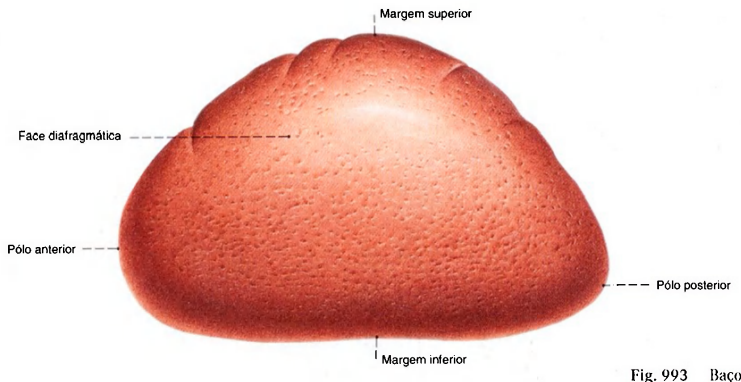


Fig. 993 Baço; vista látero-superior.

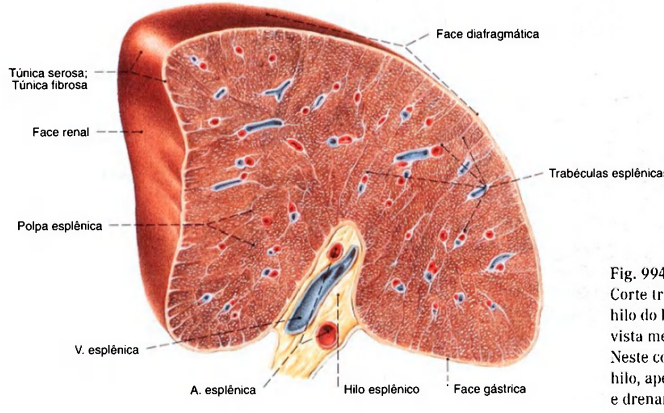


Fig. 994 Baço; Corte transversal para expor a estrutura e o hilo do baço; vista medial superior. Neste corte não são encontrados linfonodos no hilo, apesar de existirem regularmente no hilo e drenarem parte do estômago e cauda do pâncreas.

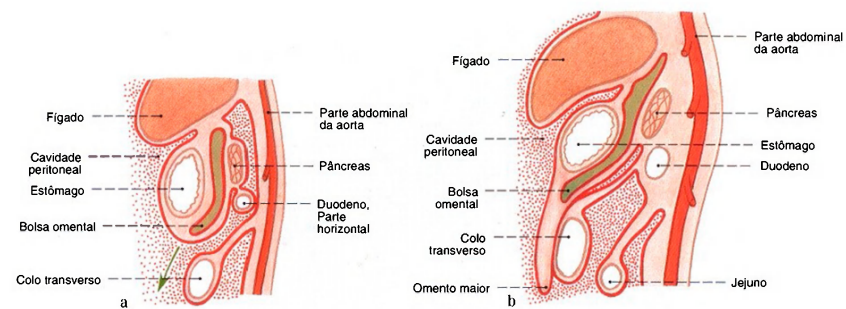


Fig. 995 a, b Desenvolvimento da cavidade abdominal e as modificações do peritônio; Corte mediano esquemático; vista lateral.  
a Desenvolvimento inicial  
b Crescimento do omento maior

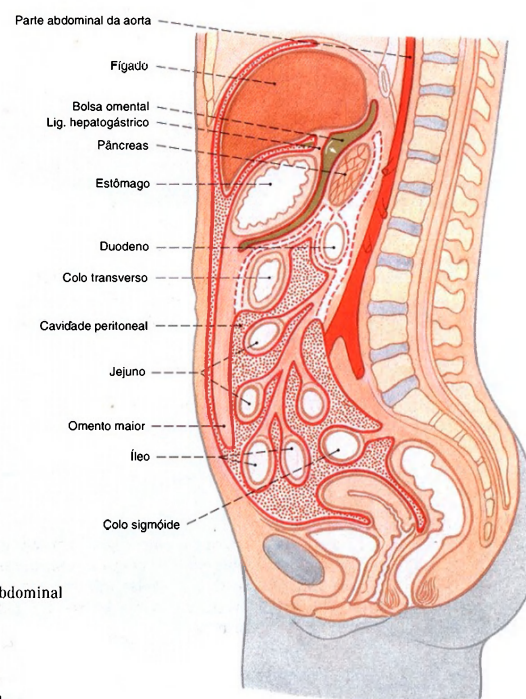


Fig. 996 Desenvolvimento da cavidade abdominal e as modificações do peritônio na mulher; Corte mediano esquemático; vista lateral.  
A seta indica a posição do forame omental. Seu ápice se encontra no vestíbulo da bolsa omental.



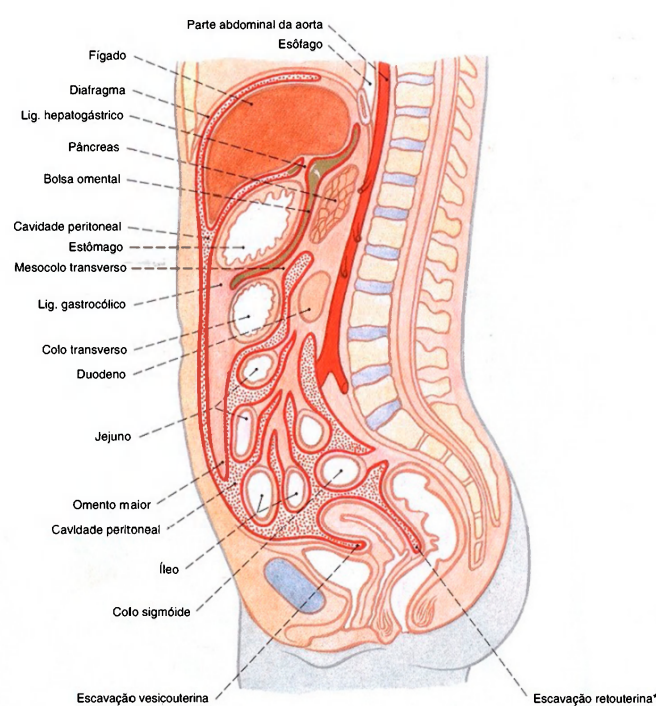


Fig. 997 Desenvolvimento da cavidade abdominal e as modificações do peritônio na mulher; Estágio final da cavidade abdominal com a fusão do omento maior ao colo transverso. Corte mediano esquemático; vista lateral.

\*Clínicamente: Fundo-de-saco de DOUGLAS.

Figs. 995-997 O desenvolvimento do intestino está representado muito esquematicamente; muitos processos do desenvolvimento ocorrem paralelamente. A cavidade peritoneal está, por motivos didáticos, representada desmedidamente. Na realidade os órgãos estão intimamente encostados uns aos outros e são separados por

um espaço capilar. O volume do fluido peritoneal monta apenas a uns poucos milímetros. Cavidade peritoneal: pontilhado vermelho; bolsa omental: oliva; trajeto original do peritônio: linha tracejada vermelha. Seta no forame omental.

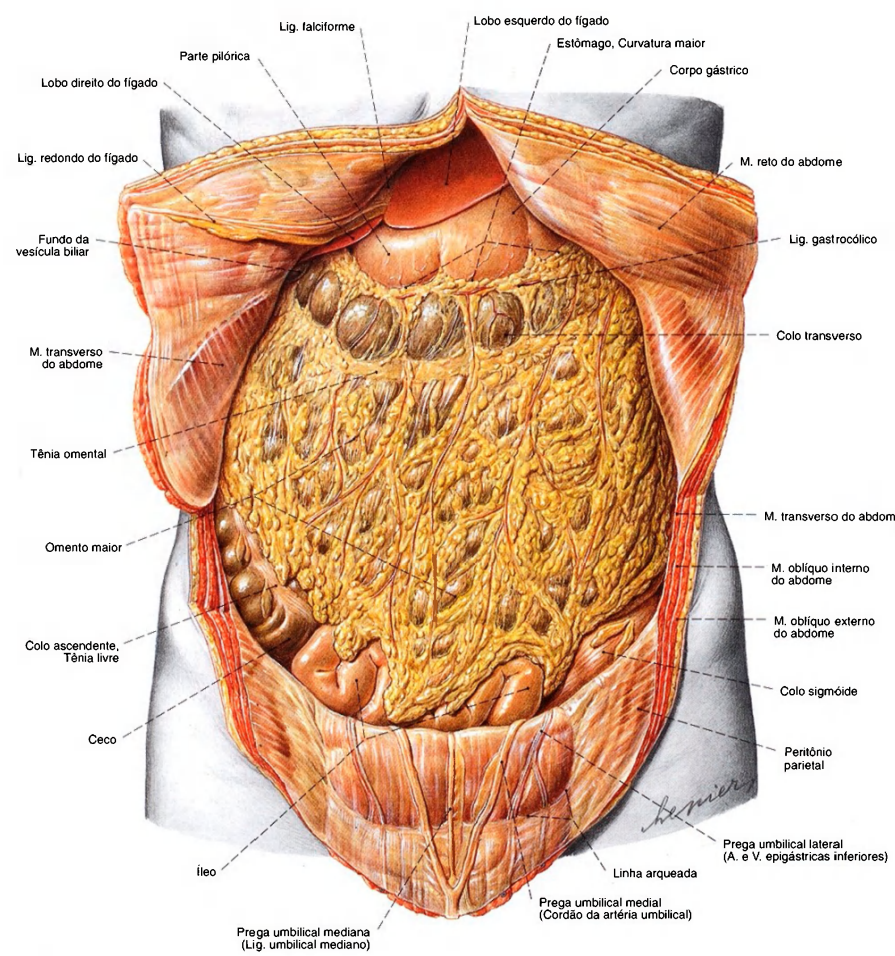


Fig. 998 Posição das vísceras abdominais;  
Omento maior;  
vista anterior.  
A parte inferior da cavidade abdominal  
é também chamada "abdome intestinal".

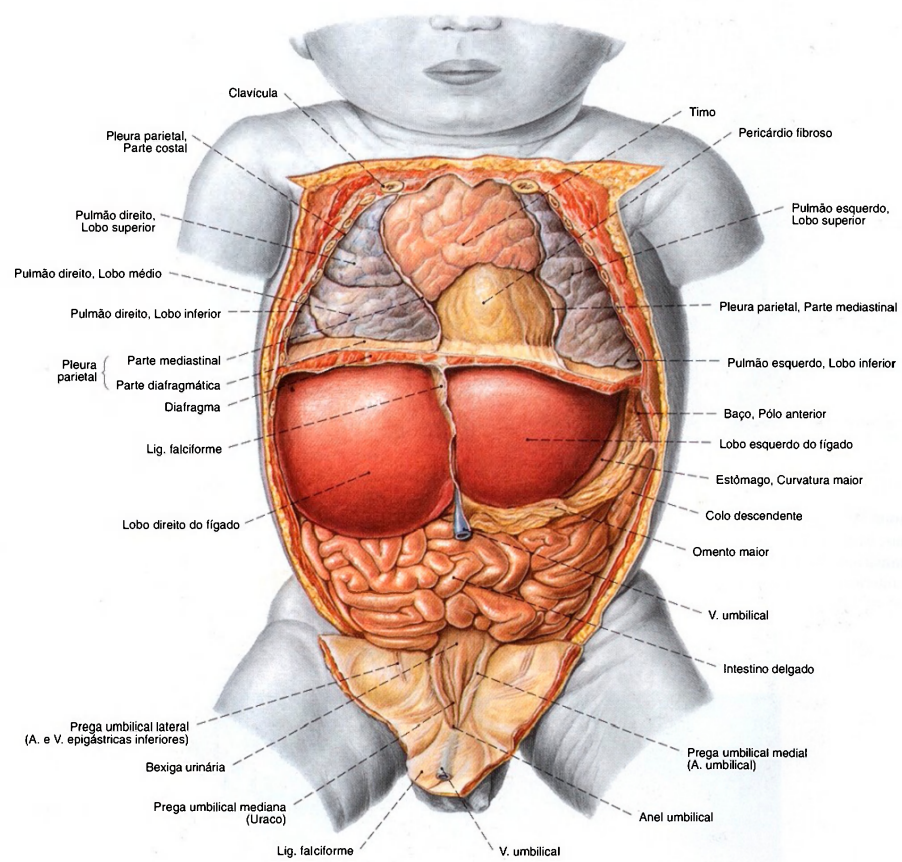


Fig. 999 Posição das vísceras no recém-nascido; As paredes torácica e abdominal anteriores e partes do diafragma foram removidas; vista anterior. Observe o tamanho relativo do fígado, a pequena extensão do omento maior e o tamanho das pregas umbilicais mediais e da veia umbilical, em comparação com o adulto (Fig. 998).



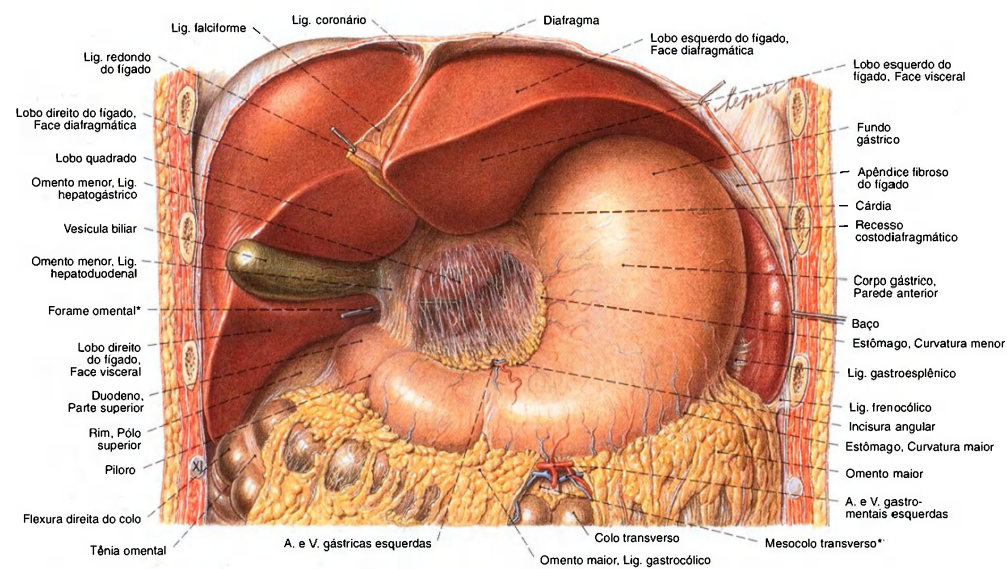


Fig. 1000 Posição das vísceras na parte superior do abdome; Partes do diafragma e das paredes torácica e abdominal anteriores foram removidas; vista anterior.

Esta parte da cavidade abdominal também é chamada de "abdome glandular".  
\* Também conhecido como "forame de Winslow".  
\*\* A bolsa omental está um pouco aberta.

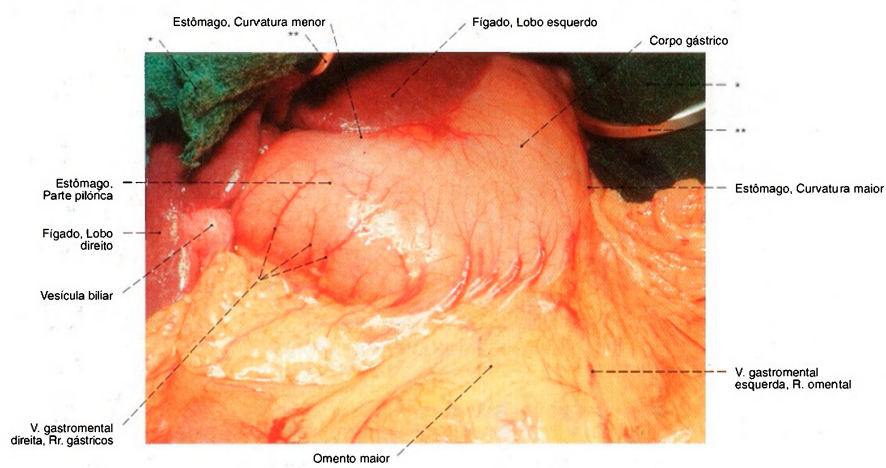


Fig. 1001 Estômago; Omento maior. Foto intra-operatória. Órgãos em posição natural; vista anterior.

\* Compressa cirúrgica.  
\*\* Retrator cirúrgico.

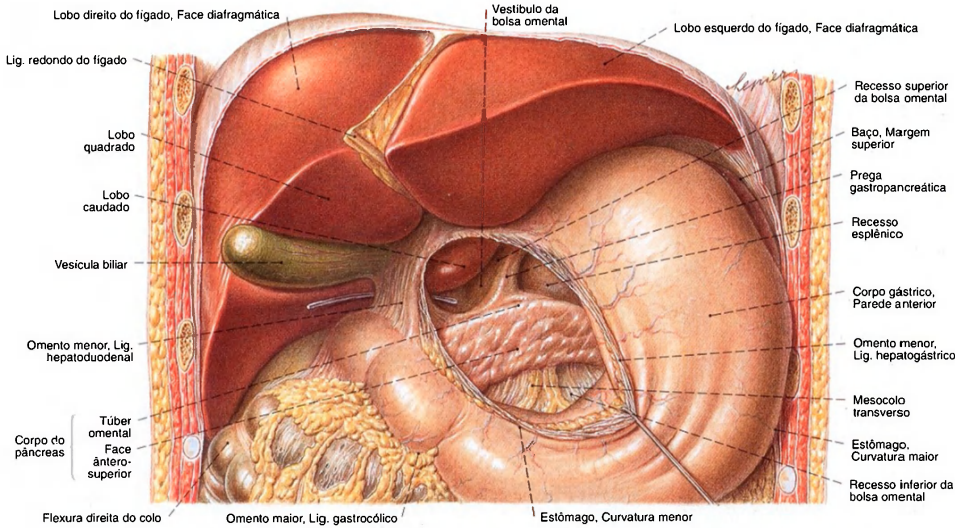


Fig. 1002 Posição dos órgãos da parte superior do abdome; Partes do omento menor (ligamento hepatogástrico) foram removidas para expor a bolsa omental e o corpo

do pâncreas. A curvatura menor do estômago foi puxada para a direita e para baixo; vista anterior.

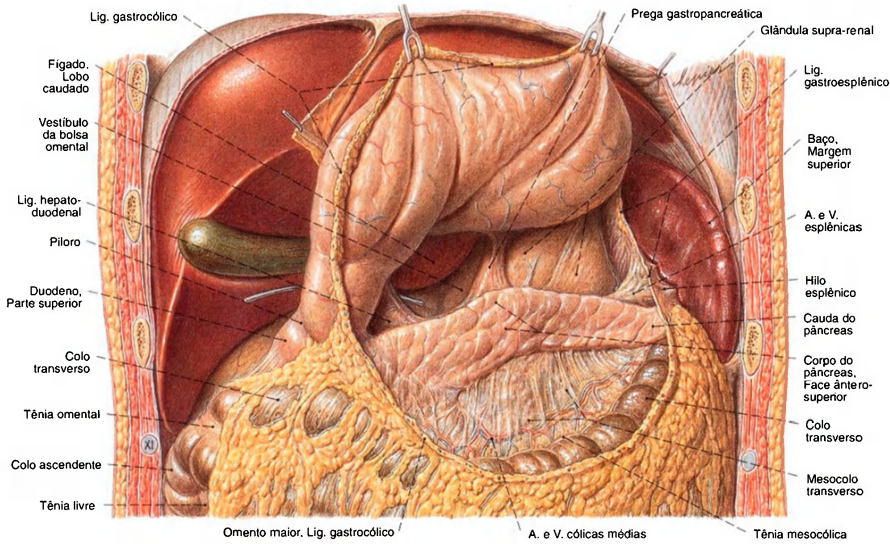


Fig. 1003 Fígado, estômago, pâncreas e bazo; O omento maior e o ligamento gastrocólico foram cortados.

A curvatura gástrica maior foi puxada por ganchos em direção cranial. A bolsa omental foi exposta; vista anterior.



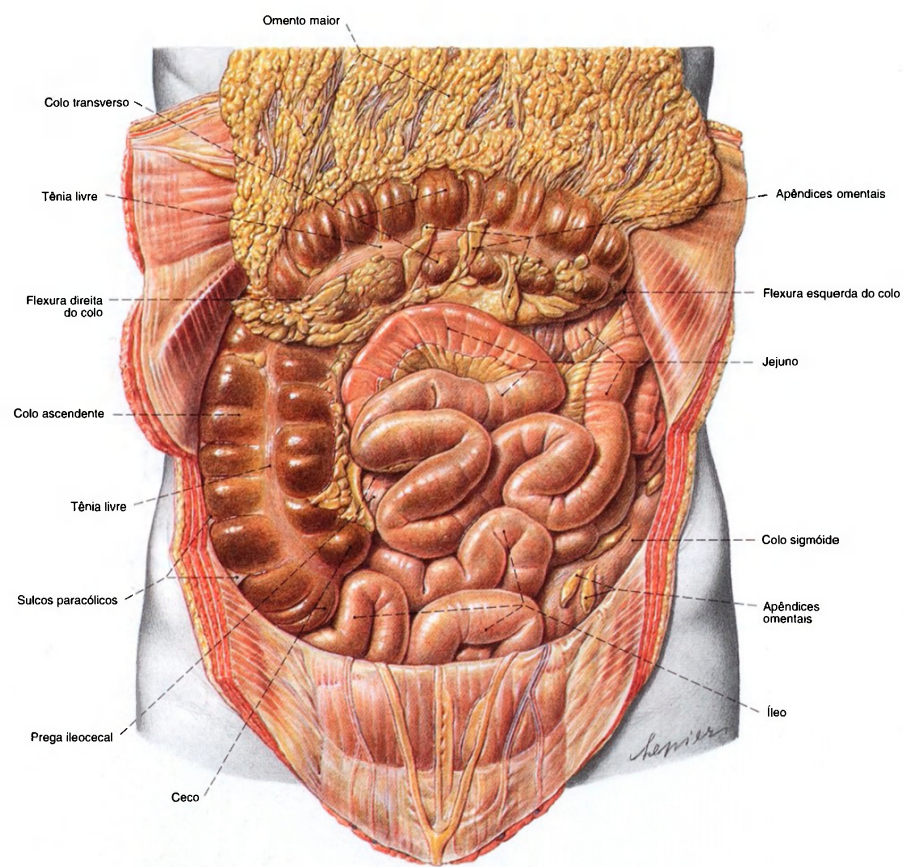


Fig. 1004 Posição das vísceras abdominais;  
O omento maior foi transeccionado no ligamento  
gastrocólico; a curvatura maior do estômago foi  
puxada, com ganchos, para cima, para visualizar  
a bolsa omental;  
vista anterior.



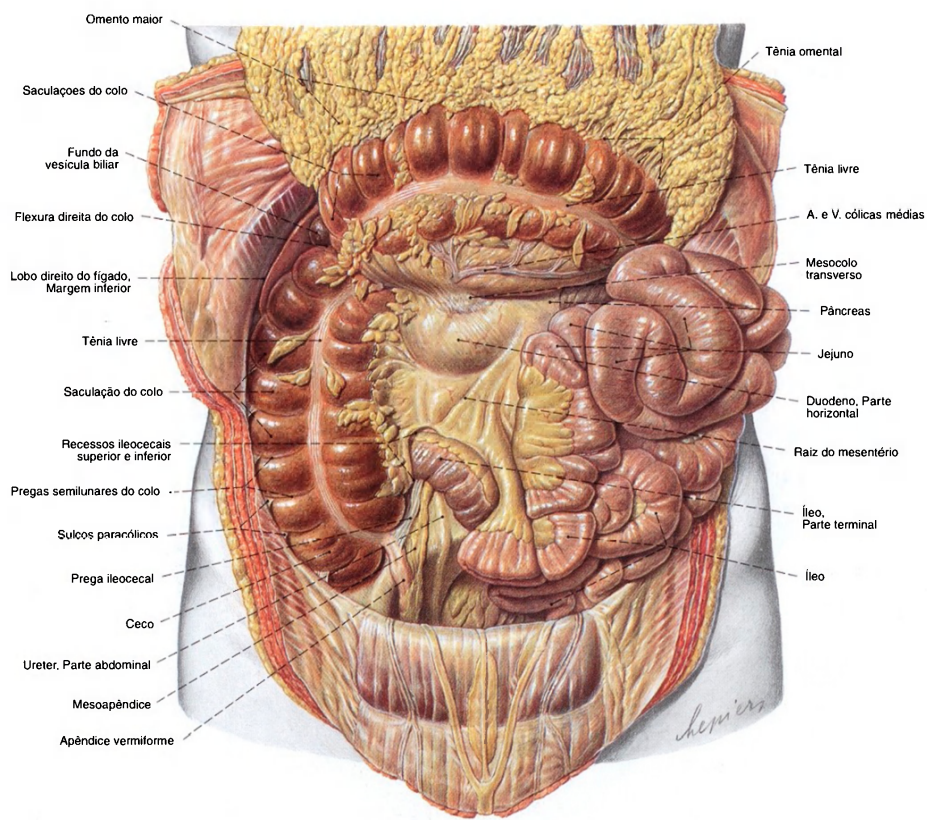


Fig. 1005 Intestino delgado e intestino grosso; O omento maior e o colo transverso rebatidos para cima; o intestino delgado foi puxado para a esquerda e para fora da cavidade abdominal para expor o ceco e o apêndice vermiforme; vista anterior. Observe a fina camada de gordura subcutânea e os correspondentes finos depósitos adiposos no mesentério.

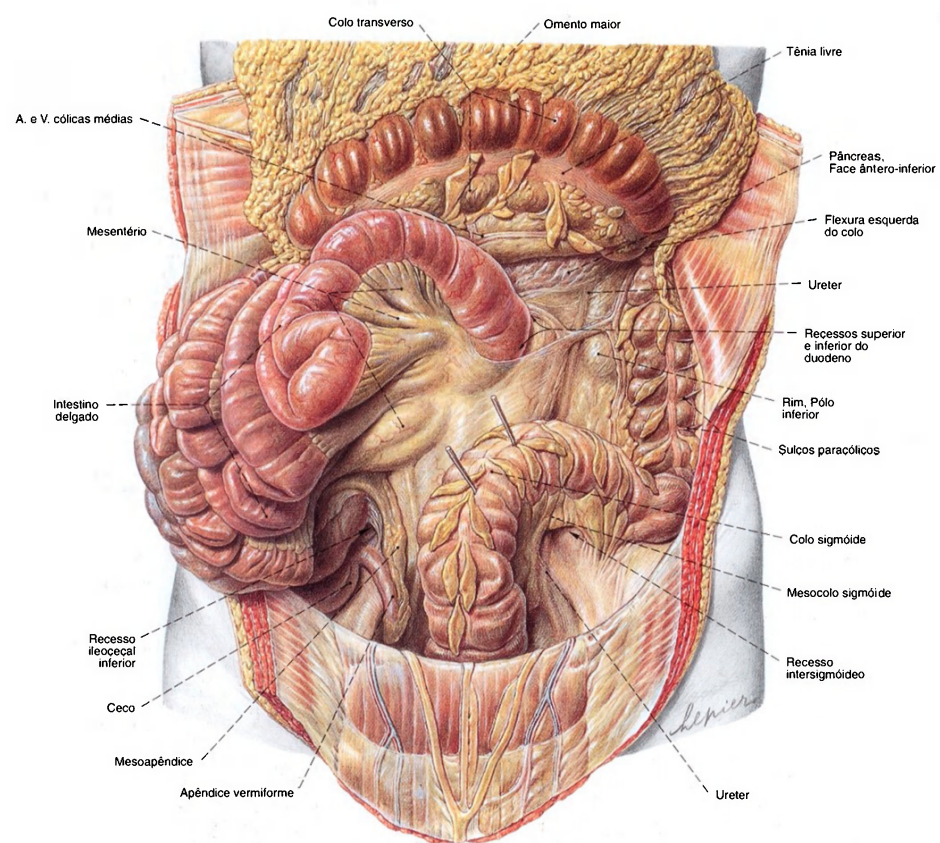


Fig. 1006 Intestino delgado e intestino grosso;  
O omento maior e o colo transverso foram rebatidos para cima; o intestino delgado foi depositado para a direita da cavidade abdominal; o colo sigmóide puxado para a direita por meio de ganchos;  
vista anterior.  
Os recessos na transição das porções intestinais retroperitoneais para intraperitoneais variam muito individualmente.

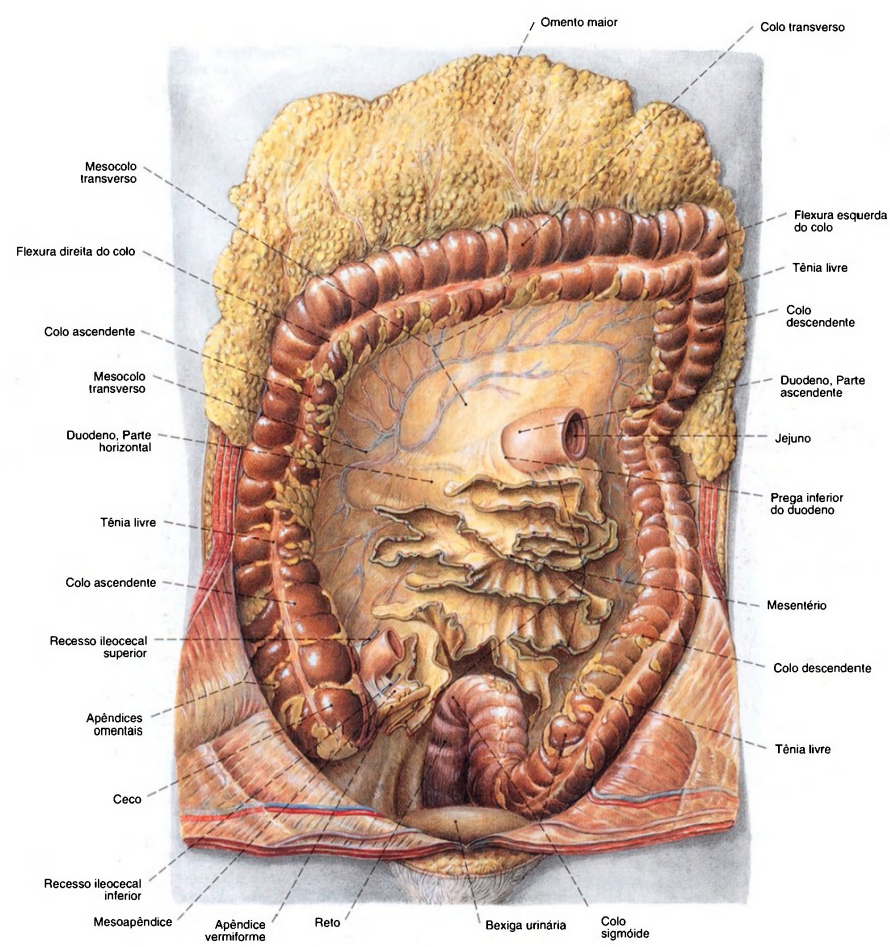


Fig. 1007 Mesentério e intestino grosso;  
O omento maior e o colo transversal foram puxados  
para cima;  
O intestino delgado foi transeccionado perto da flexura  
duodenojejunal; no íleo terminal e no mesentério  
e removido;  
vista anterior.



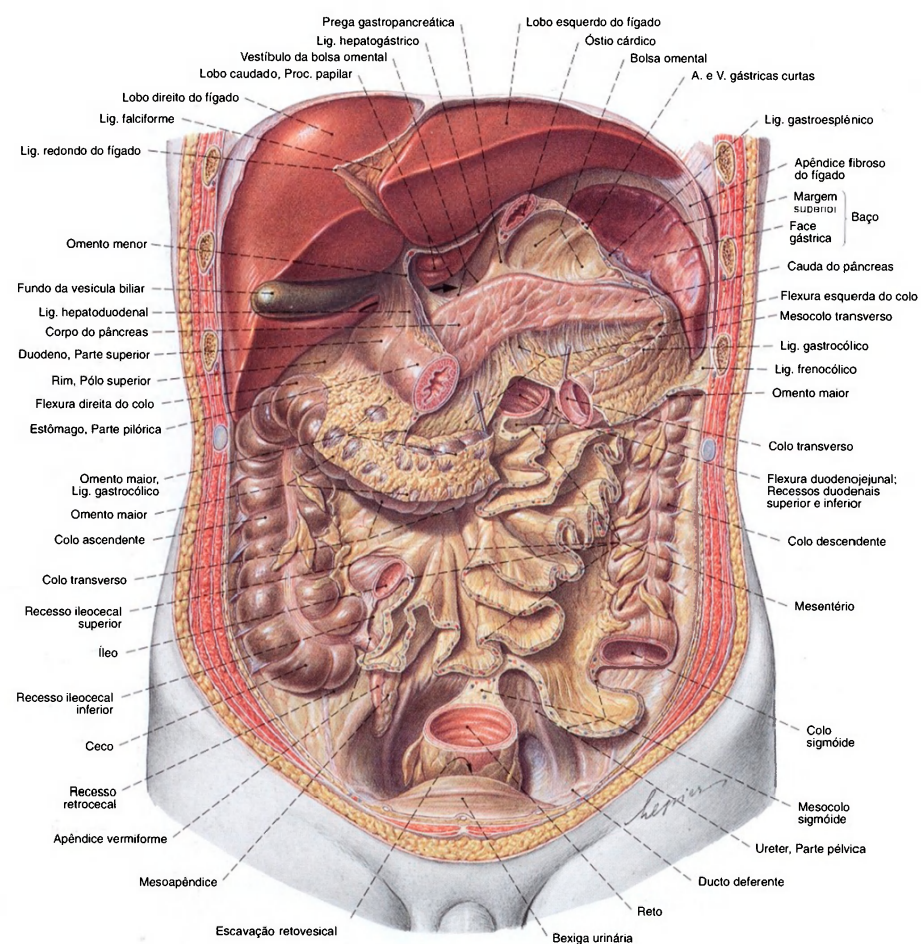


Fig. 1008 Posição das vísceras abdominais;  
Foram removidos o estômago, entre o cárdia e o píloro,  
o intestino delgado, entre a flexura duodenojejunal e o íleo  
terminal e um pedaço dos colos transverso e sigmóide.  
A bolsa omental com todos os recessos pode ser observada;  
vista anterior.  
A seta indica o forame omental.

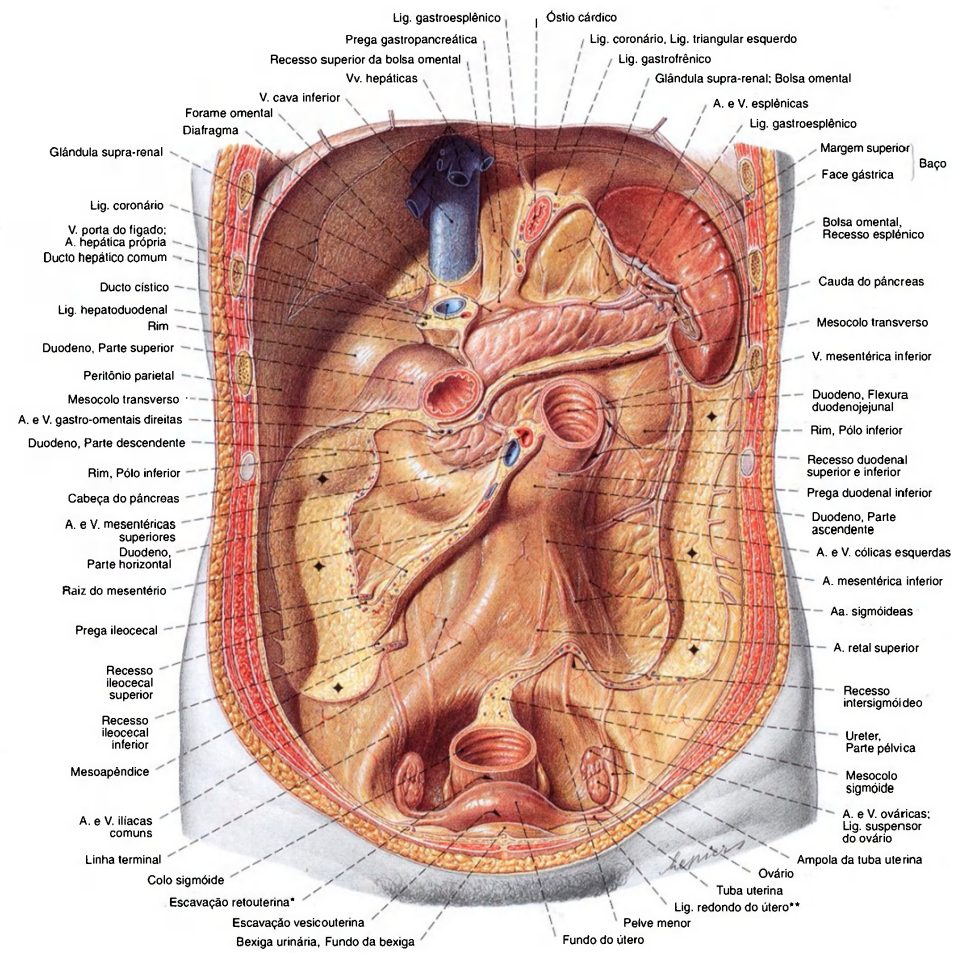


Fig. 1009 Parede posterior da cavidade peritoneal e baço, na mulher; após a remoção do fígado e do estômago; o intestino delgado, até o duodeno, e o colo foram removidos para expor o pâncreas, a raiz do mesentério e as fixações dos colos ascendente e descendente; vista anterior.

Os locais de adesão dos colos ascendente e descendente estão marcados (♦).

\*Clinicamente: Fundo de saco de Douglas.

\*\*Clinicamente: Lig. Redondo.

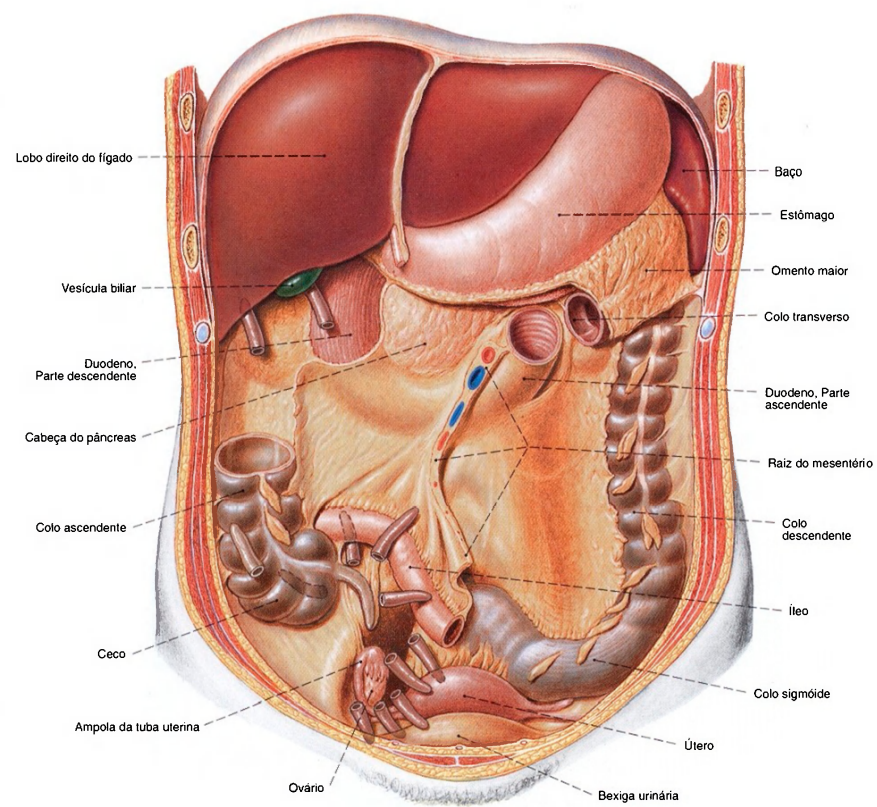


Fig. 1010 Apêndice vermiforme; Variabilidade; vista anterior. Os desvios maiores da posição normal são na maior parte condicionados por uma posição atípica do íleo (por exemplo, ceco alto) ou insuficiente fixação peritoneal do ceco (por exemplo, ceco móvel).



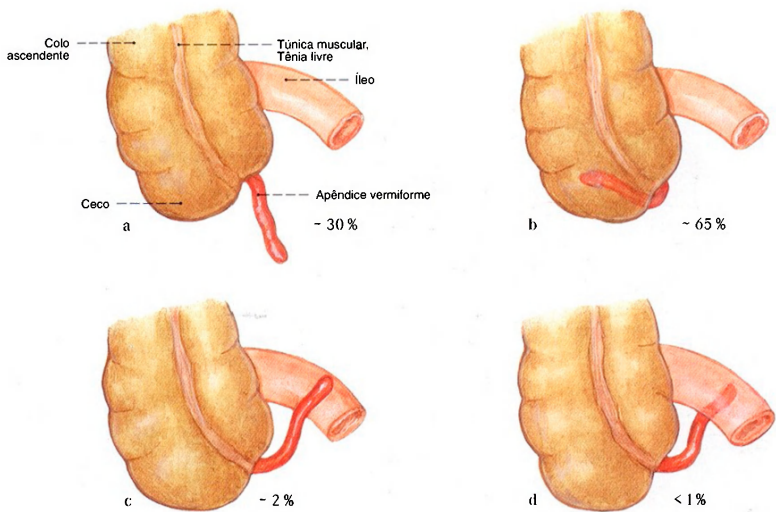


Fig. 1011 a-d Apêndice vermiforme; Variabilidade de posição.  
a Descendente na pelve menor  
b Retrocecal  
c Pré-ileal  
d Retroileal

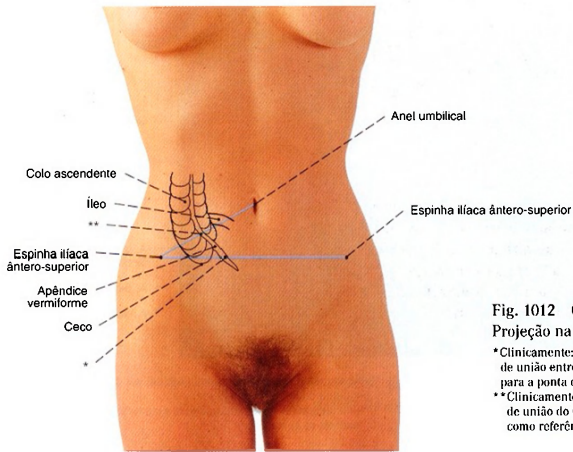
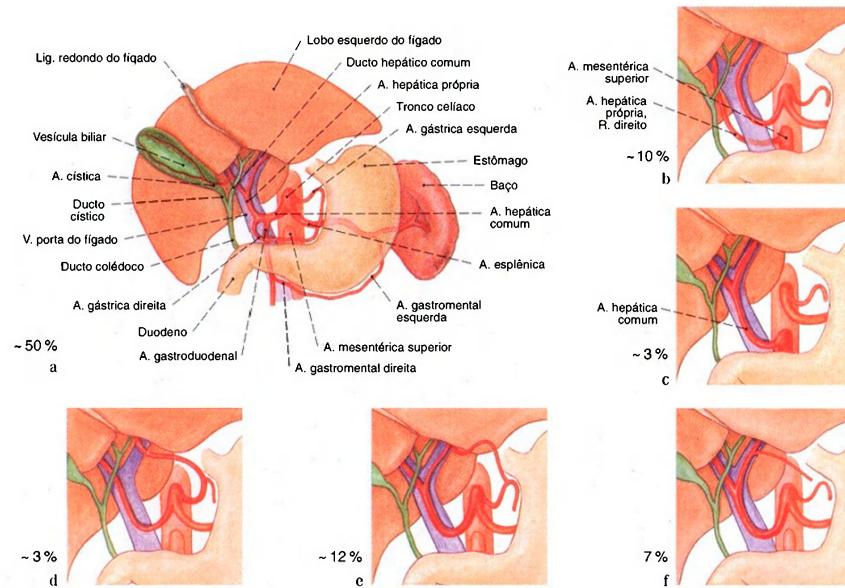
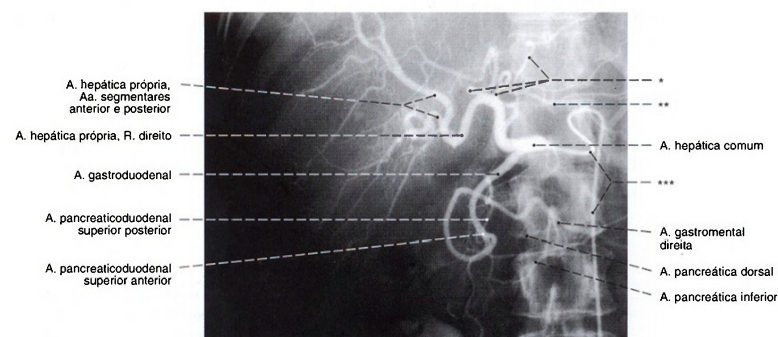


Fig. 1012 Ceco e apêndice vermiforme; Projeção na parede abdominal anterior.  
\*Clinicamente: ponto de von LANZ, ponto no terço direito da linha de união entre espinhas ilíacas ântero-superiores como referência para a ponta de um apêndice vermiforme pendente.  
\*\*Clinicamente: ponto de McBURNEY, ponto no terço lateral da linha de união do umbigo com a espinha ilíaca ântero-superior direita, como referência para a base do apêndice vermiforme.



**Fig. 1013 a-f** Variabilidade do suprimento arterial do fígado.  
**a** Caso clássico  
**b** Participação da A. mesentérica superior no suprimento do lobo hepático direito  
**c** Origem da A. hepática comum a partir da A. mesentérica superior  
**d** Suprimento do lobo hepático esquerdo pela A. gástrica esquerda  
**e** Participação de um ramo da A. gástrica esquerda no suprimento do lobo hepático esquerdo suplementar ao ramo esquerdo da A. hepática própria  
**f** Suprimento da curvatura menor do estômago por um ramo acessório da A. hepática própria  
 Em 25% dos casos a A. mesentérica superior participa do suprimento arterial do fígado.



**Fig. 1014** Artéria hepática comum; Radiografia AP após a injeção seletiva de um meio de contraste na artéria hepática comum; vista anterior.  
 \* Ramos para o lobo esquerdo do fígado em vez de um ramo esquerdo da A. hepática própria.  
 \*\* Ramo acessório da A. hepática para a curvatura menor do estômago.  
 \*\*\* Cateter na aorta.

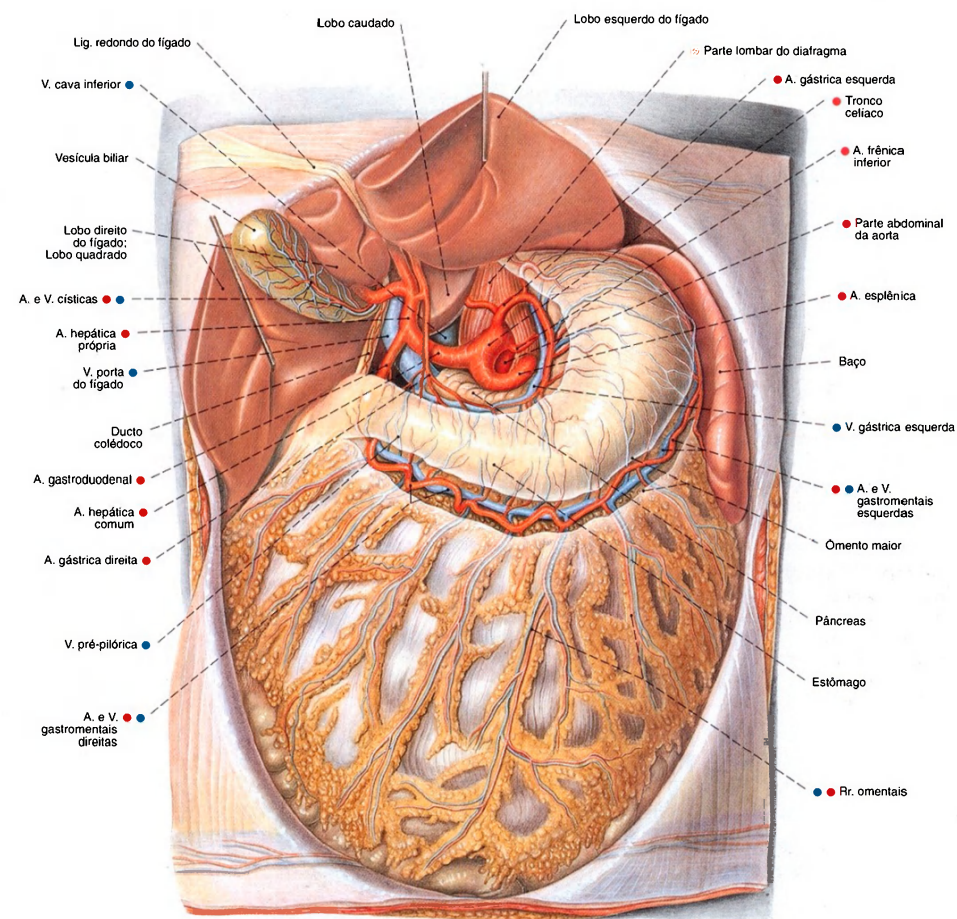
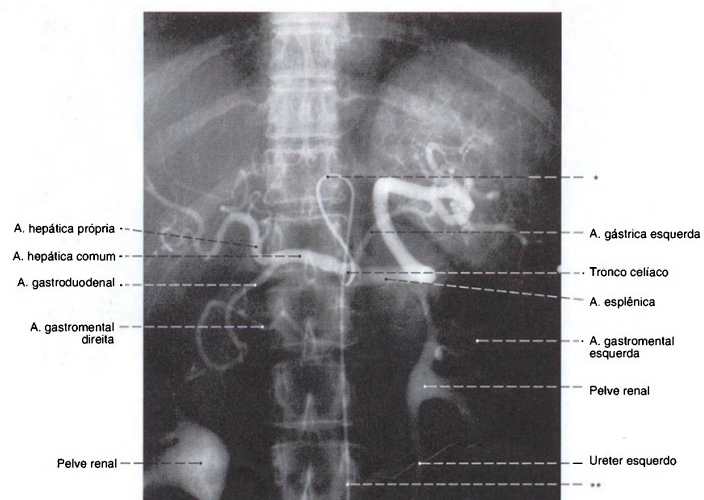
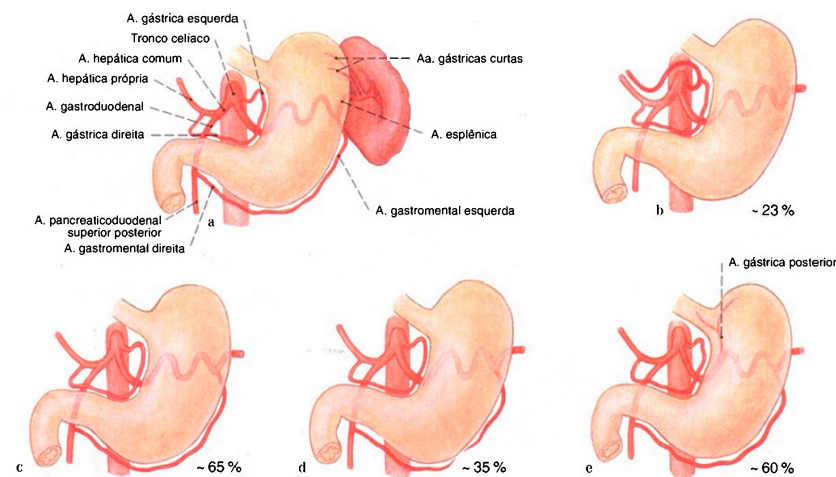


Fig. 1015 Vasos da parte superior do abdome; O omento menor foi removido para expor o tronco celiaco e seus ramos. Na curvatura maior do estômago, o ligamento gastrocólico, as artérias e as veias gastro-omental foram dissecados. O vestibulo da bolsa omental foi aberto; vista anterior. A distância das artérias das curvaturas maior e menor para a parede do estômago é variável.





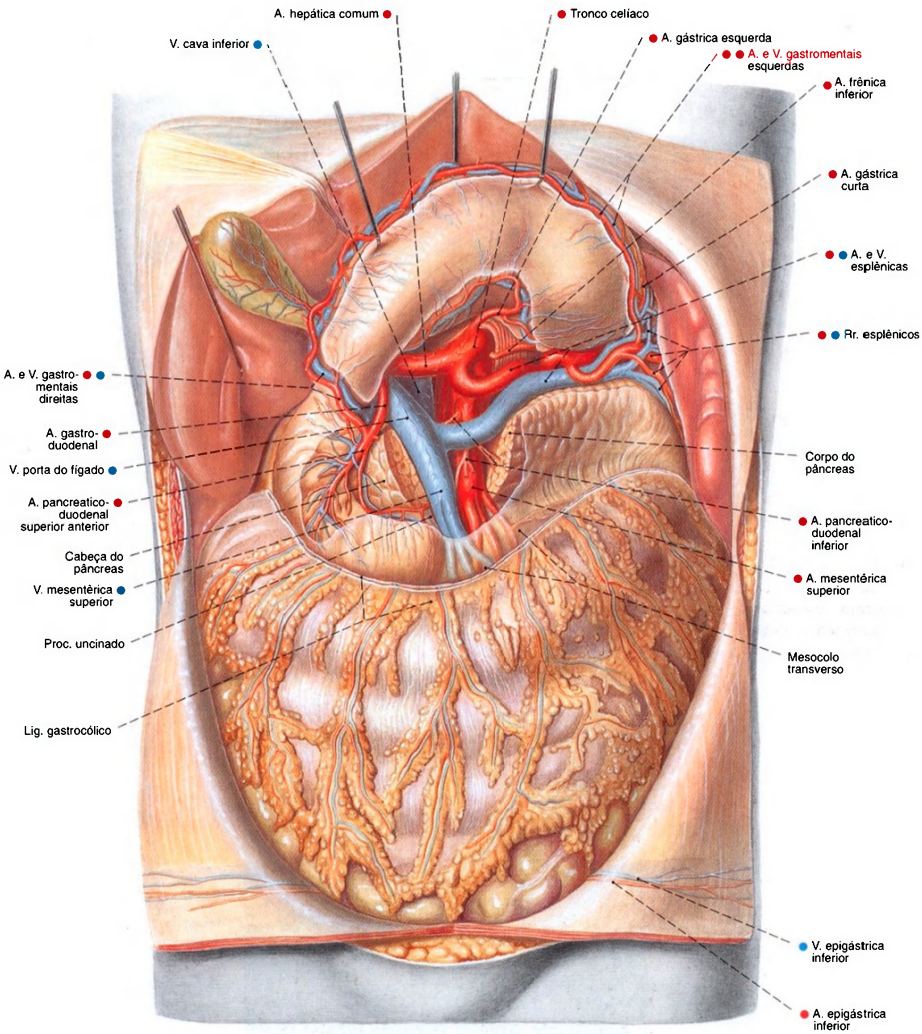


Fig. 1018 Vasos da parte superior do abdome;  
O ligamento gastrocólico foi removido. O estômago foi  
levantado para cima por ganchos para expor o tronco  
celíaco. O corpo do pâncreas foi parcialmente removido  
para expor a anastomose das veias esplênica e mesentérica  
superior. A bolsa omental foi aberta;  
vista anterior.  
O processo uncinado do pâncreas se alonga frequentemente  
para trás dos vasos mesentéricos.

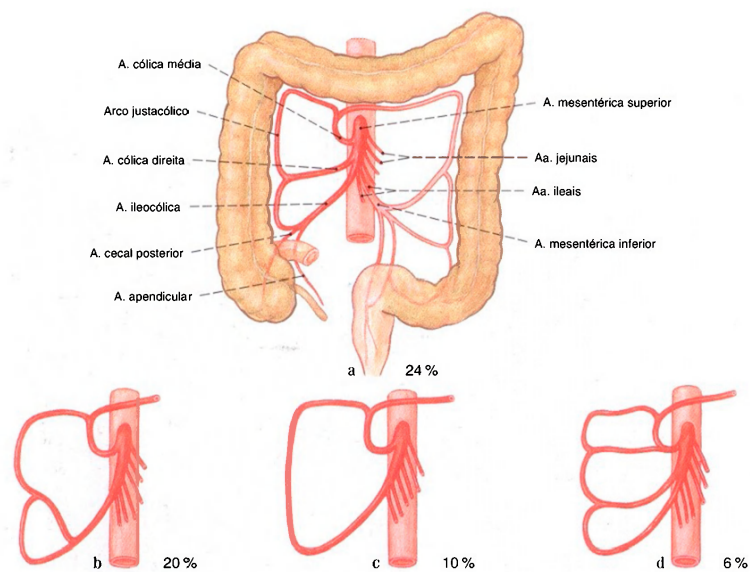


Fig. 1019 Variabilidade dos ramos da A. mesentérica superior para o intestino grosso.  
a Caso clássico, irrigação do colo ascendente e transversos por três ramos  
b Formação de um tronco para a A. ileocólica e A. cólica direita  
c Formação de somente dois ramos pela ausência de uma A. cólica direita  
d Duplicação da A. cólica direita

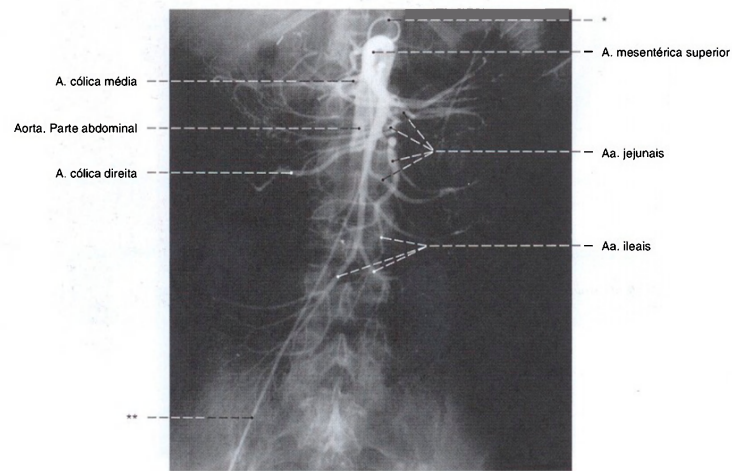


Fig. 1020 Artéria mesentérica superior; Radiografia AP, após a injeção de um meio de contraste no início da artéria mesentérica superior;  
vista anterior.  
\*Cateter na aorta.  
\*\*Cateter na artéria ilíaca comum.



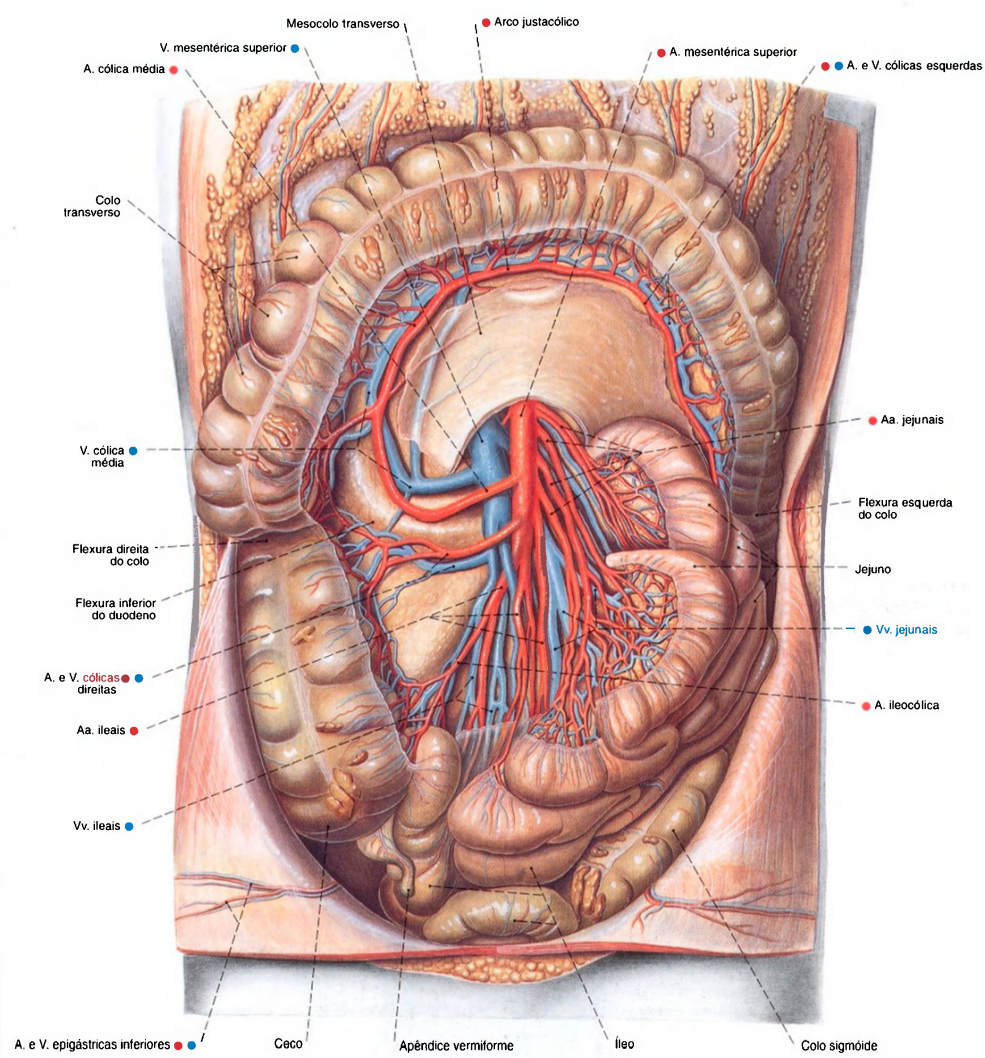


Fig. 1021 Vasos da parte inferior do abdome;  
O omento maior e o colo transverso foram puxados  
para cima. O intestino delgado foi empurrado para a  
esquerda e o peritônio visceral foi parcialmente removido  
para expor os ramos dos vasos;  
vista anterior.  
As artérias do intestino delgado formam arcadas.

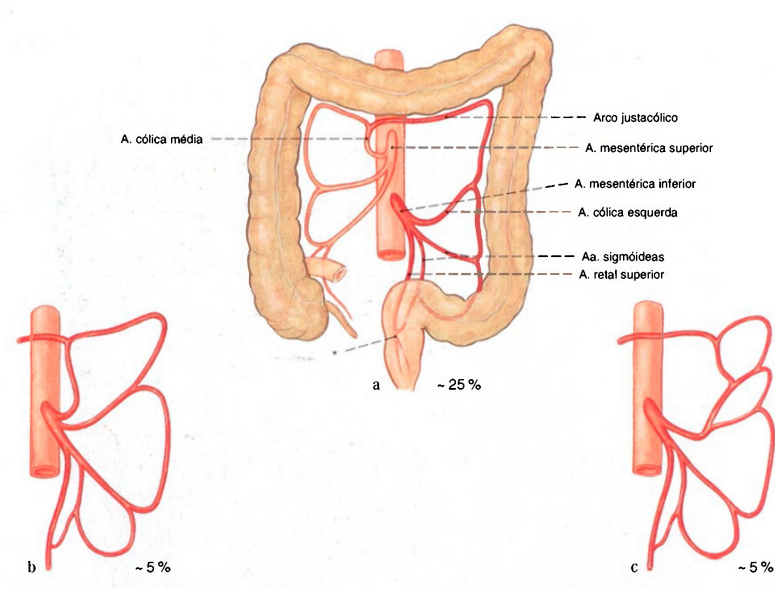


Fig. 1022 a-c Variabilidade dos ramos da artéria mesentérica inferior.  
a Trifurcação do tronco principal para irrigação do colo ascendente, colo sigmóide e reto  
b A. cólica média acessória a partir da A. mesentérica inferior  
c A. cólica média acessória a partir da A. cólica esquerda  
\*Clinicamente: Ponto de Sudeck.

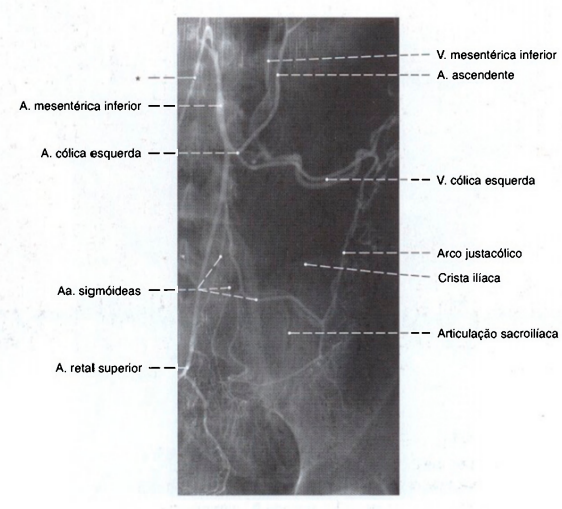


Fig. 1023 Artéria mesentérica inferior;  
Radiografia AP, após a injeção seletiva de um meio de contraste no início da artéria mesentérica inferior; vista anterior.  
O meio de contraste retorna parcialmente do colo e, por isto, as veias também podem ser observadas.  
\*Cateter na aorta.

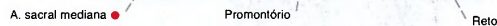


Fig. 1024 Artería e veia mesentéricas inferiores; O intestino delgado foi puxado para a direita. O colo transverso foi puxado para cima. O peritônio foi removido para expor os vasos sanguíneos do colo descendente e sigmóide; vista anterior.



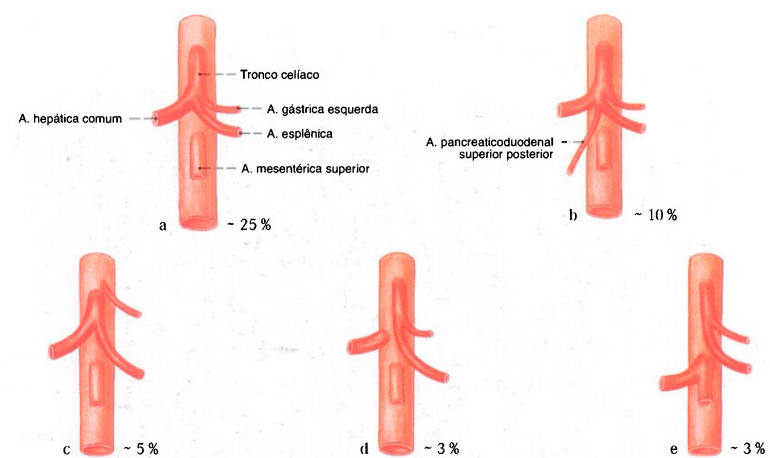


Fig. 1025 a-e Variabilidade do tronco celiaco.  
a Caso clássico; repartição do tronco em três ramos  
b Repartição do tronco em quatro ramos  
c Formação de um tronco hepatoesplênico

d Formação de um tronco gastrosplênico  
e Formação de um tronco gastrosplênico e um tronco hepatomesentérico

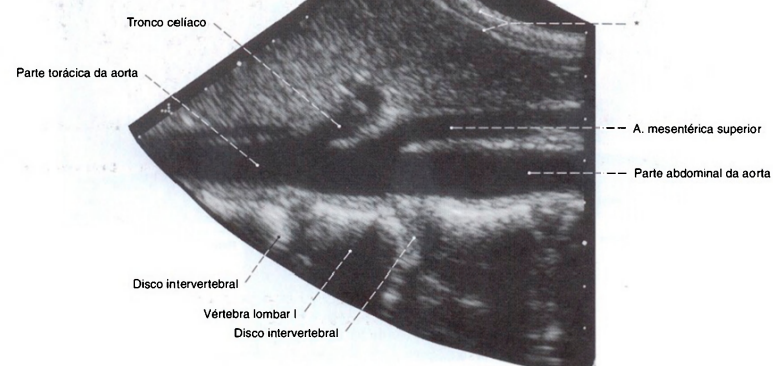
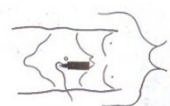

Fig. 1026 Parte abdominal da aorta;  
Ultra-sonografia. Incidência aproximadamente sagital.  
Surpreendente a pequena distância entre a origem do tronco

celíaco e a artéria mesentérica superior, que corre, por um trecho corre paralelo à parte abdominal da aorta.  
\*Parede abdominal.

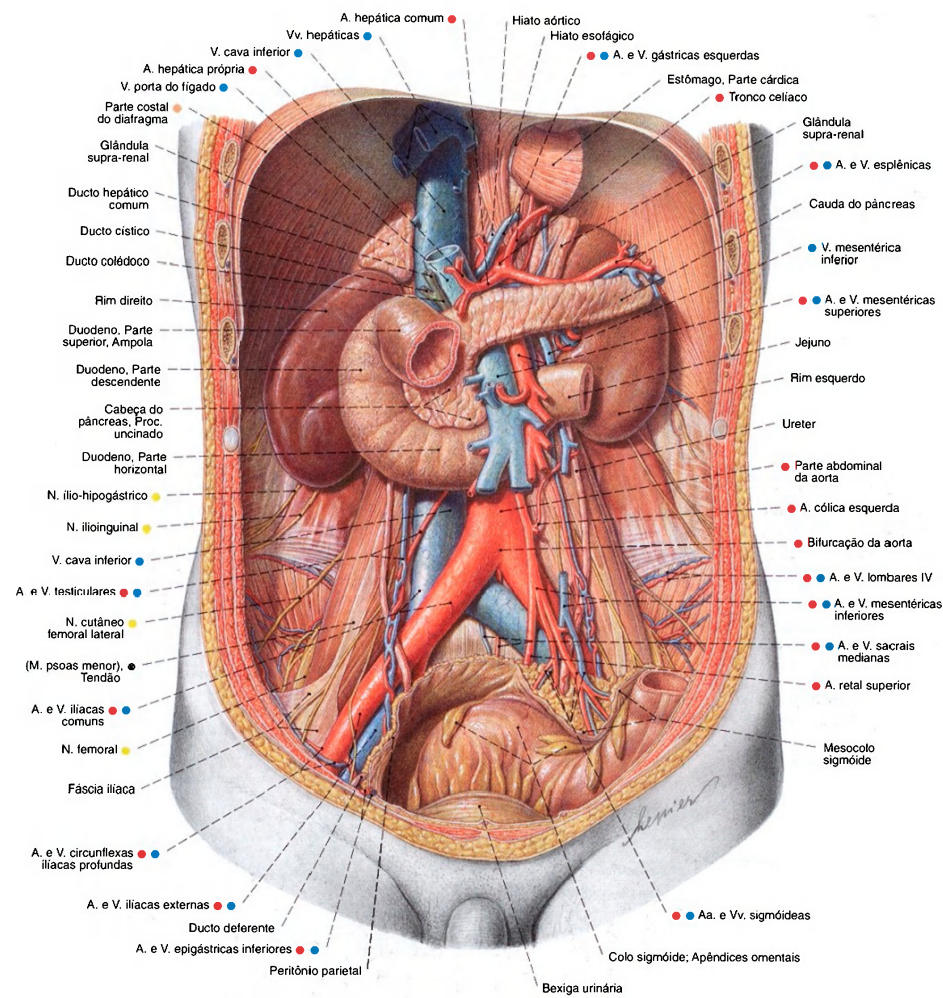


Fig. 1027 Espaço retroperitoneal no homem, após extensa remoção do peritônio parietal; vista anterior.

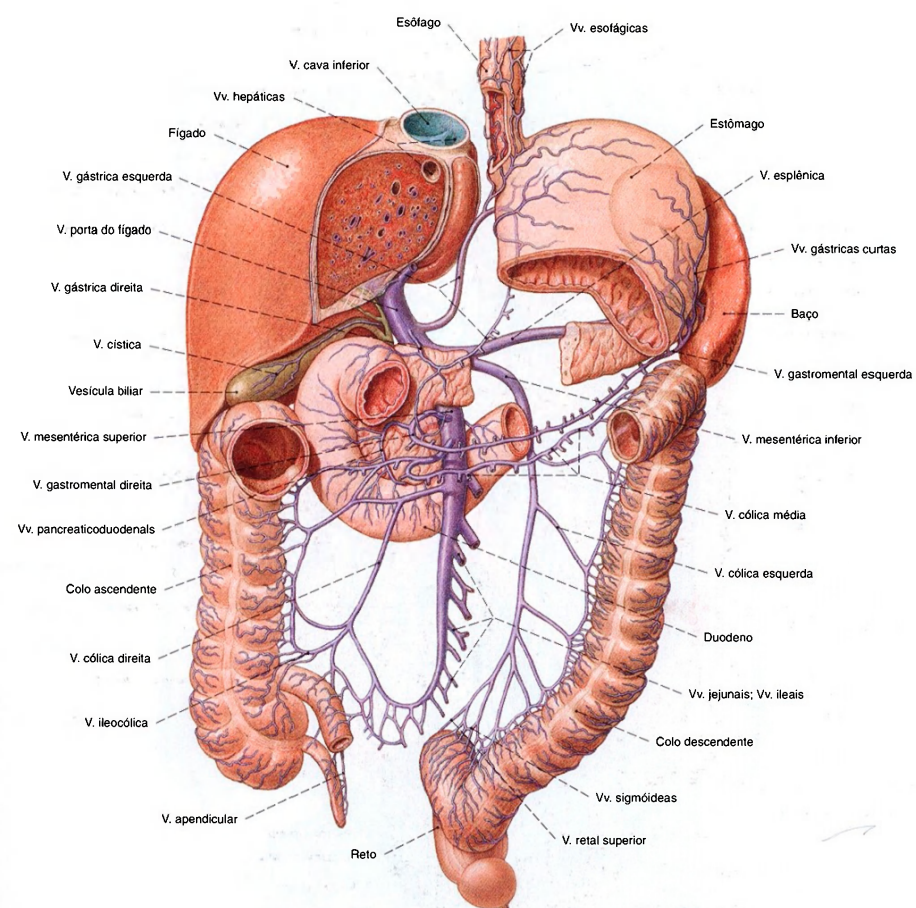


Fig. 1028 Afluentes da veia porta do fígado; Partes do estômago e colo transverso, bem como grande parte do jejuno e íleo, foram removidas; vista anterior.



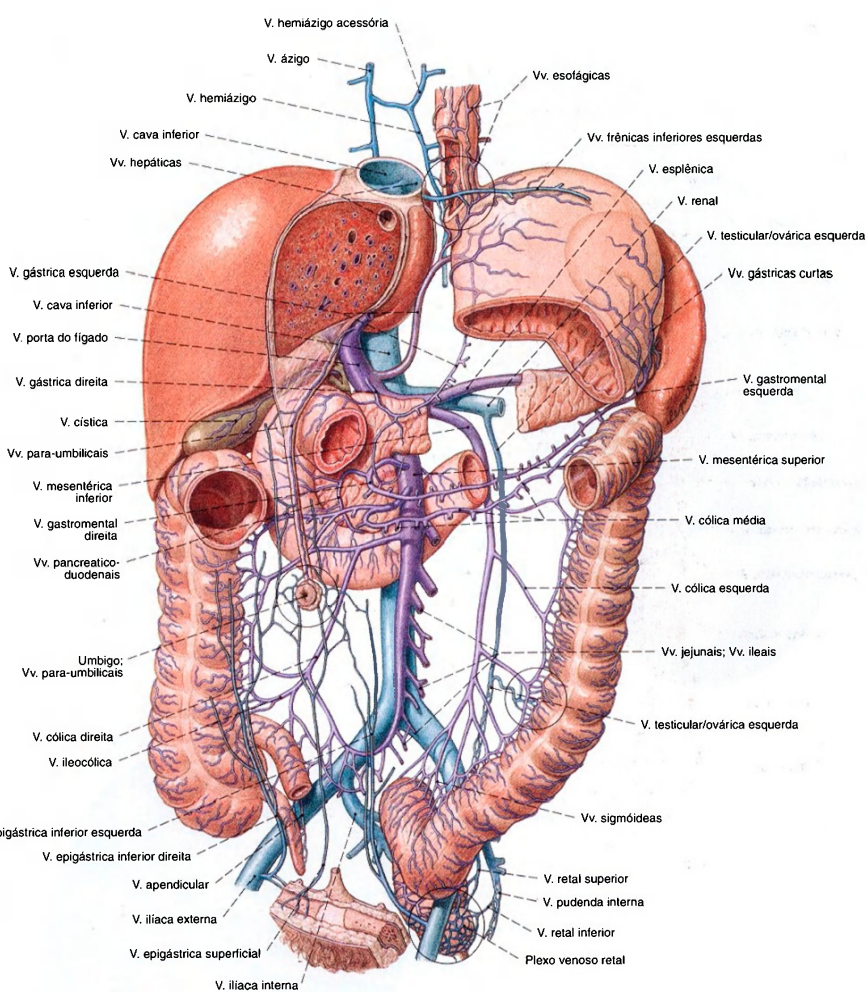


Fig. 1029 Anastomose entre os territórios da veia porta do fígado e veia cava inferior; vista anterior.

Estas anastomoses são denominadas "anastomoses porto-cavais". Elas estão marcadas com um círculo.

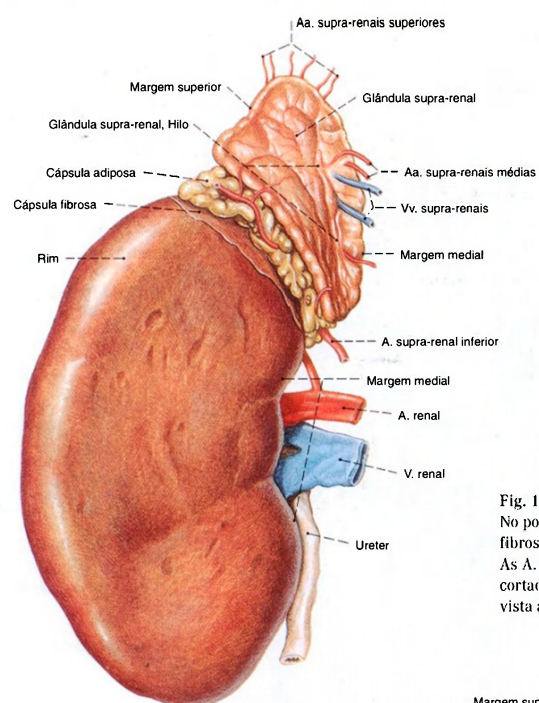


Fig. 1030 Rim; glândula supra-renal;  
No polo superior, partes das cápsulas adiposa e  
fibrosa foram mantidas.  
As A. e V. renais, bem como o ureter, foram  
cortados na proximidade do hilo;  
vista anterior (D).

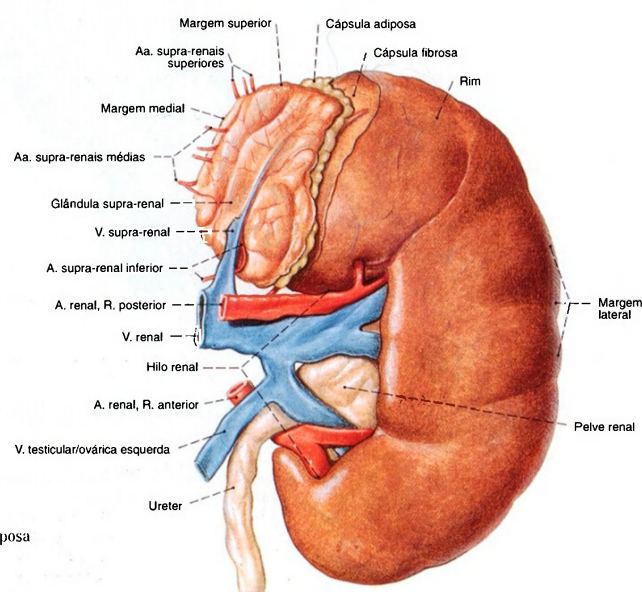


Fig. 1031 Rim; glândula supra-renal;  
No polo superior, partes das cápsulas adiposa  
e fibrosa foram mantidas;  
vista anterior (E).

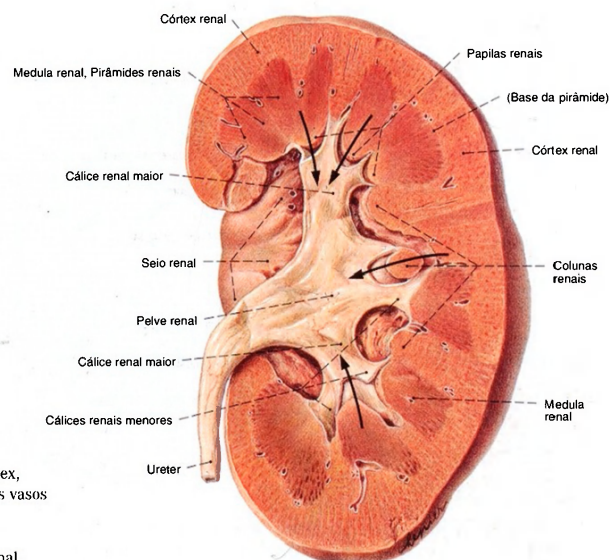


Fig. 1032 Rim;  
Hemiseção vertical, oblíqua para expor o córtex,  
a medula e a pelve renais, após a remoção dos vasos  
e tecido adiposo do seio renal;  
vista anterior (E).  
Setas apontam das pirâmides para a pelve renal.

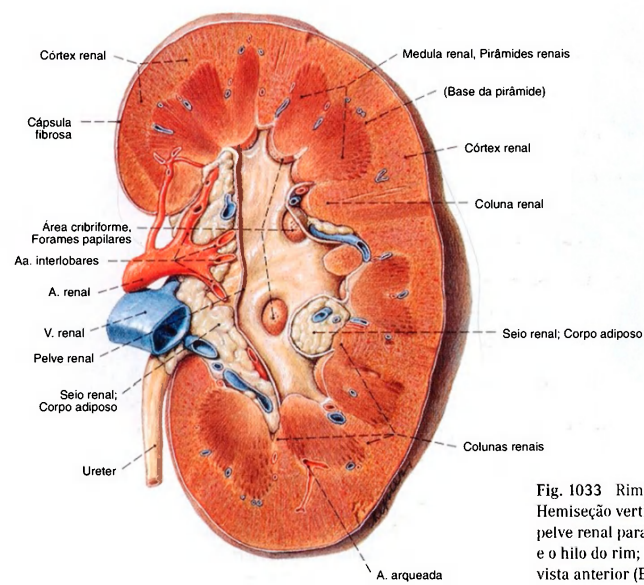


Fig. 1033 Rim;  
Hemiseção vertical; oblíqua com abertura da  
pelve renal para expor o córtex, a medula, a pelve  
e o hilo do rim;  
vista anterior (E).



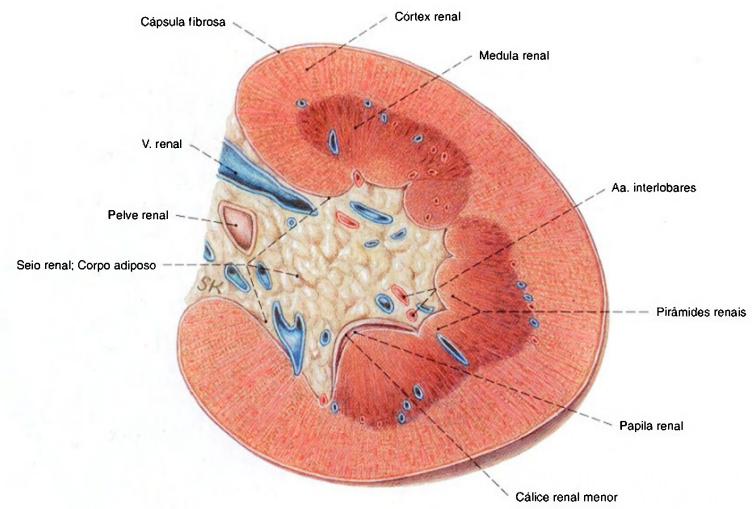


Fig. 1034 Rim esquerdo; Corte transversal para expor o seio renal; vista inferior (E).

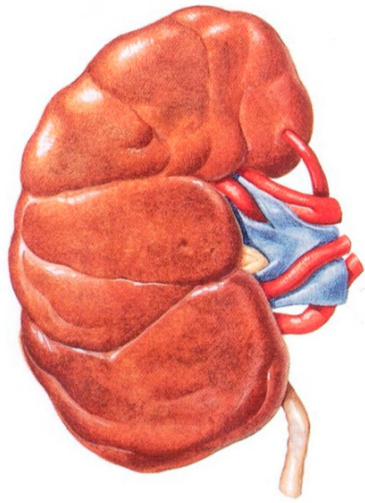


Fig. 1035 Rim; vista anterior (D). Nesta peça de um adulto a lobulação fetal está mantida como variação. Compare com a Fig. 1037.

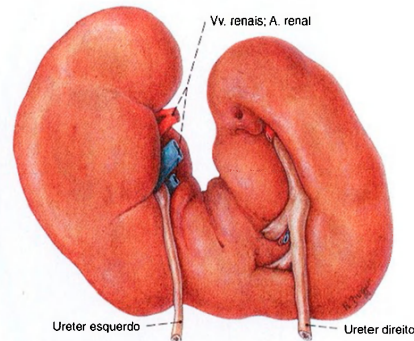


Fig. 1036 Rim; vista posterior. Os polos inferiores de ambos os rins estão fundidos (= Rim em ferradura).

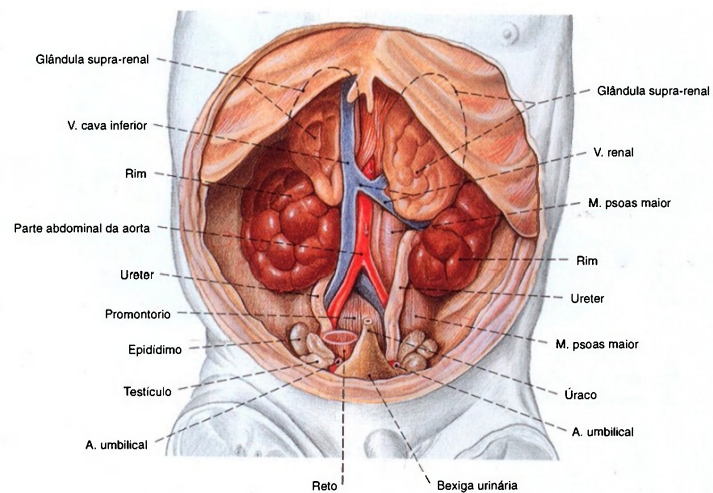


Fig. 1037 Rim; glândula supra-renal de um feto de cinco meses; O estômago, intestinos e fígado foram removidos; vista anterior. Típico para este estágio do desenvolvimento são a lobulação dos rins, o tamanho maior das glândulas supra-renais em relação

aos rins, a posição dos testículos e epidídimos na pelve menor e a transição coniforme da bexiga para o úraco, em direção cranial.

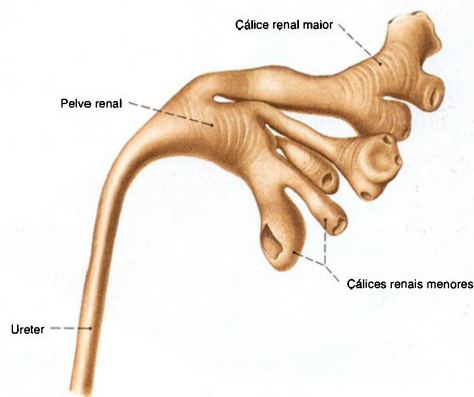


Fig. 1038 Pelve renal; Molde; vista anterior (E). A pelve renal pode ter muitas formas diferentes. Ao lado de longos

cálices em forma de árvore (tipo dendrítico) nesta figura, podem os cálices serem curtos e desembocar em uma pelve larga, ampular (tipo ampular). Entre estes há muitas formas de transição.

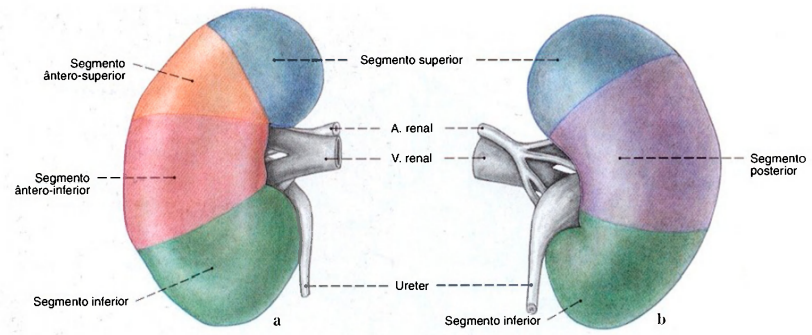


Fig. 1039 a, b Segmentos renais;  
Os segmentos idênticos foram coloridos na mesma cor. a Vista anterior (D). b Vista posterior (D).

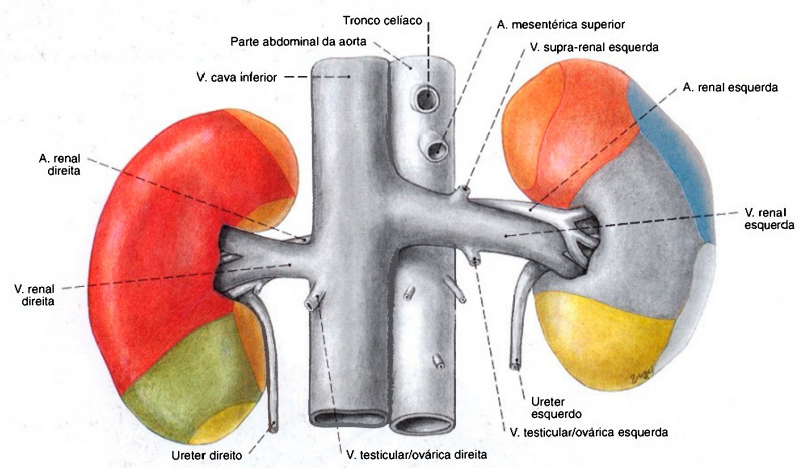


Fig. 1040 Rim e órgãos circunvizinhos no lado ventral; vista anterior.

Regiões de contato dos rins

	Glândulas supra-renais		Colo. Flexura direita		Baço
	Fígado		Jejuno		Pâncreas
	Duodeno, Parte descendente		Estômago		Colo descendente



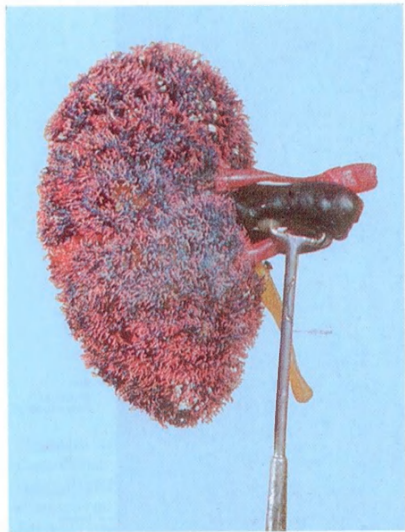


Fig. 1041 Artérias e veias renais, pelve renal; Peça preparada por corrosão, após a injeção de plástico de cores diferentes na pelve renal (artérias: vermelho; veias: azul; pelve renal: amarelo); vista anterior (D).

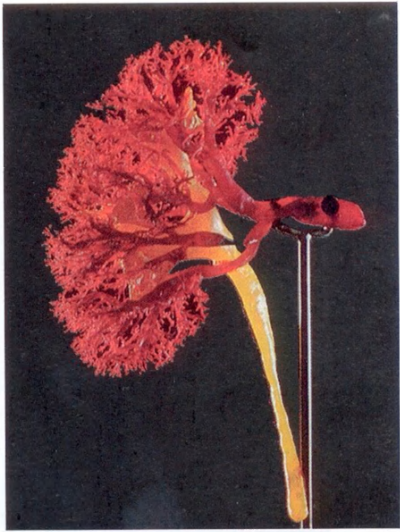

Fig. 1042 Artérias renais; pelve renal; Peça preparada por corrosão, após a injeção de plástico vermelho na artéria renal e amarelo no ureter; vista anterior (D).

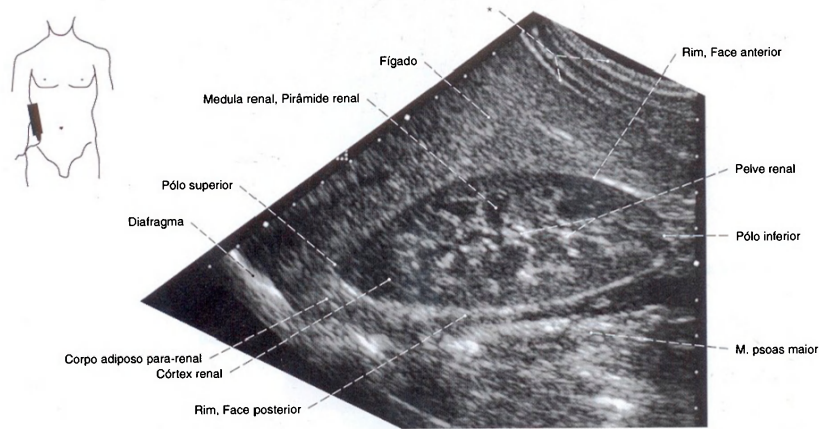


Fig. 1043 Rim; Ultra-sonografia dos rins; O transdutor se encontra na direção de ventro-caudal para a dorso-cranial;

vista lateral (D).  
Perto da pelve renal pode-se observar também o limite entre o córtex e a medula.  
\*Parede abdominal.

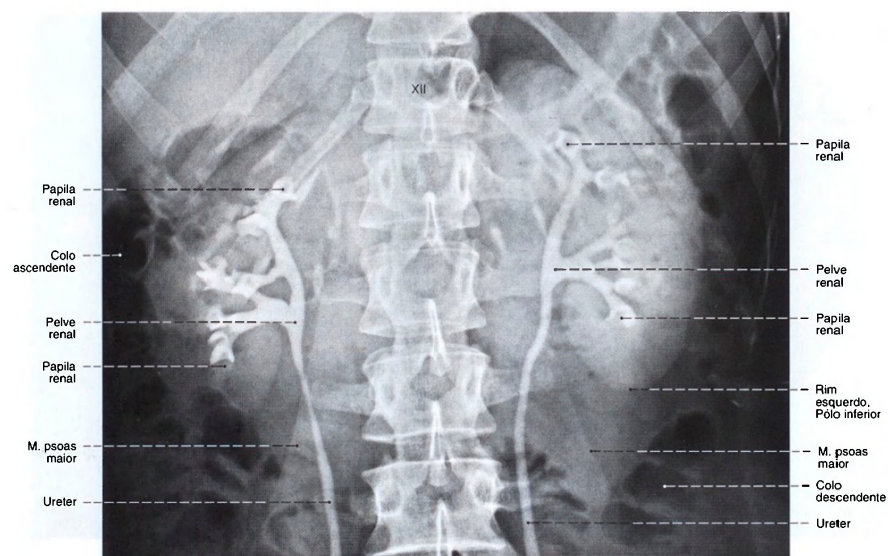


Fig. 1044 Rim, pelve renal e ureter; Radiografia AP, após a injeção retrógrada de um meio de contraste por ambos os ureteres.

Assim, as partes que drenam os rins também podem ser observadas; vista anterior.  
XII = Vértebra torácica XII

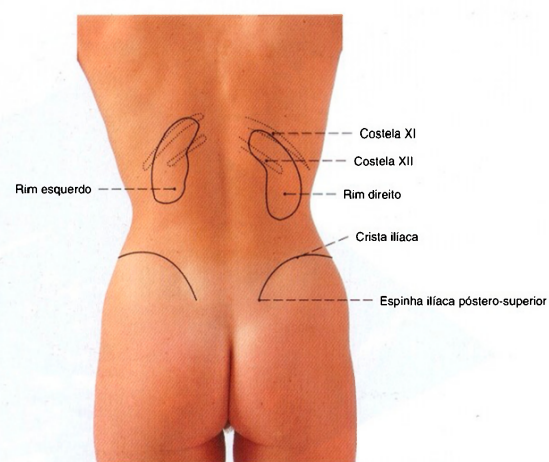


Fig. 1045 Projeção dos rins no dorso; Os eixos longitudinais dos rins divergem em direção látero-caudal. Em casos normais o rim direito se encontra em posição mais caudal que o esquerdo. Compare com a Fig. 1092.

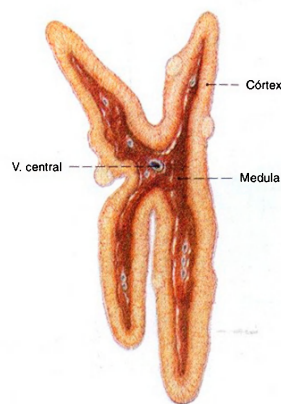


Fig. 1046 Glândula supra-renal; Corte sagital; vista lateral (l). O desenho foi feito a partir de uma peça fresca. Em peças conservadas as diferenças de cor entre o córtex e a medula são pouco nítidas.

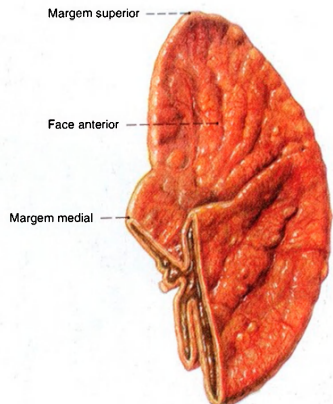


Fig. 1047 Glândulas supra-renais, cortadas sagitalmente na parte inferior; vista anterior (D). Veja observação na Fig. 1046.

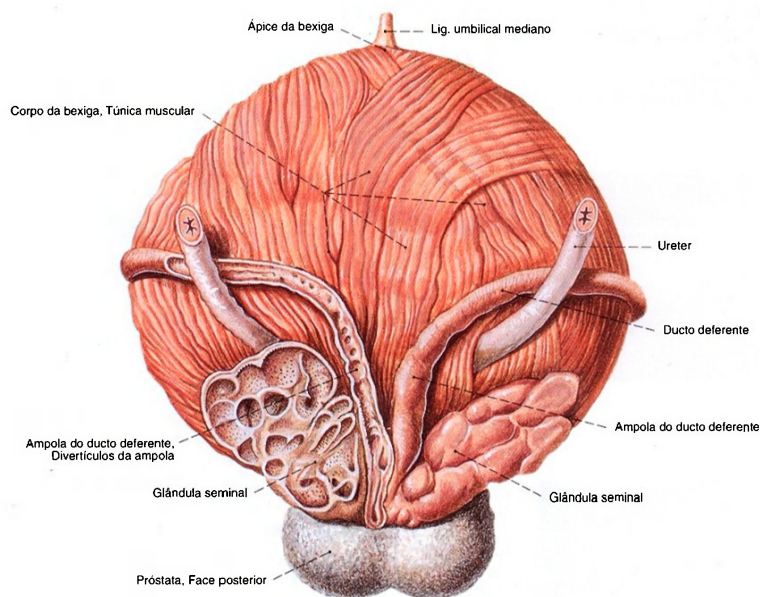


Fig. 1048 Bexiga urinária, ducto deferente, glândula seminal e próstata; A camada externa da musculatura da bexiga foi dissecada;

a glândula seminal e o ducto deferente esquerdos foram abertos por um corte raso; vista posterior.



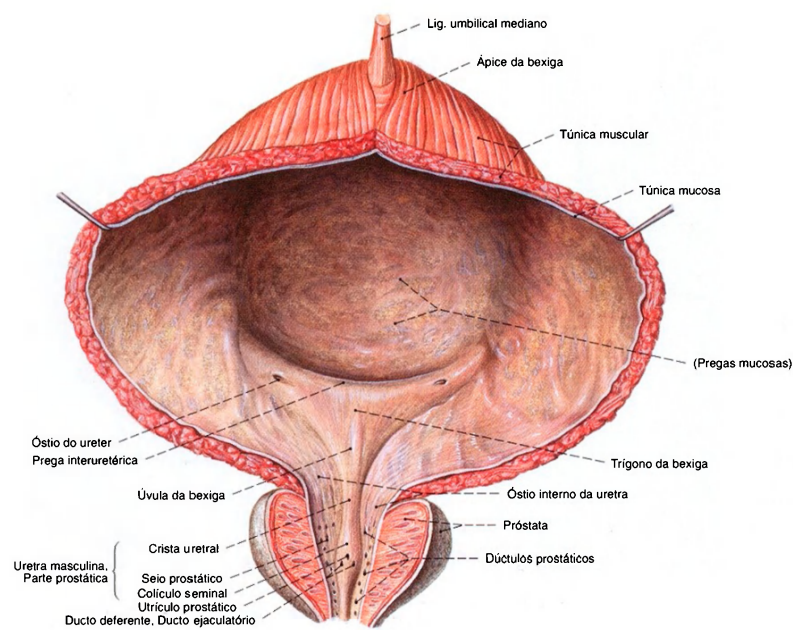


Fig. 1049 Bexiga urinária; próstata; uretra; abertas por um corte longitudinal no plano mediano e a

camada muscular externa da bexiga foi dissecada; vista anterior.

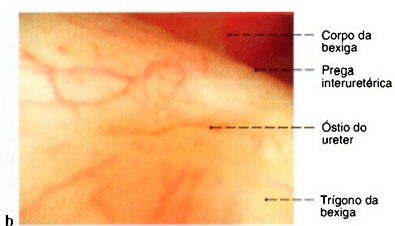
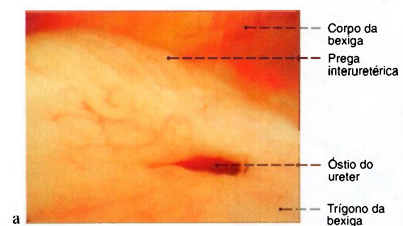


Fig. 1050 a, b Bexiga urinária; Vista do óstio da uretra através de um endoscópio (cistoscopia) introduzida na uretra.

a Óstio do ureter aberto; uma onda peristáltica transporta a urina para a bexiga urinária  
b Óstio do ureter fechado

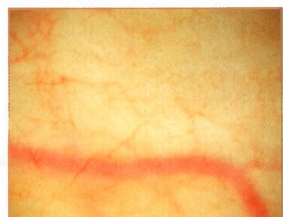

Fig. 1051 Bexiga urinária; Fotografia da túnica mucosa no corpo da bexiga através de um endoscópio (cistoscopia); vista inferior. Na bexiga saudável cheia nenhuma prega mucosa pode ser vista.

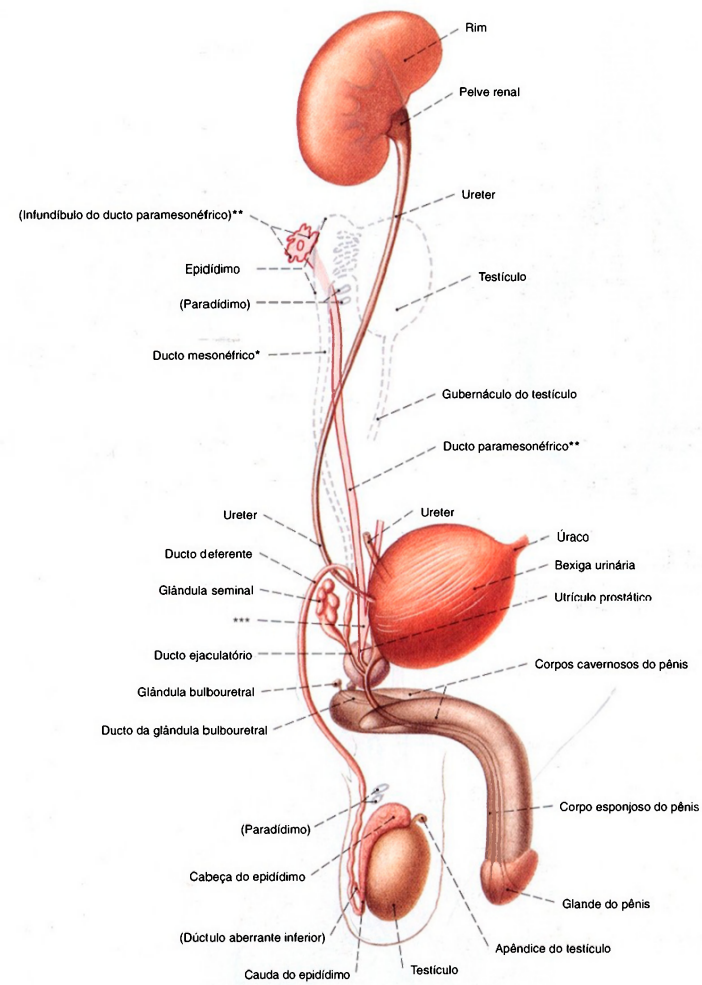


Fig. 1052 Sistemas urinário e genital masculinos; Desenho esquemático do desenvolvimento; as partes modificadas no caminho, em rosa-claro, a localização do testículo antes da descida em contorno tracejado; vista lateral.

Epidídimo = parte genital do mesonefro  
Paradídimo = parte renal do mesonefro

\*Ducto de WOLFF.

\*\*Ducto de MÜLLER.

\*\*\*União dos ductos de MÜLLER, ducto paramesonefrico.

Compare com a Fig. 1062, desenvolvimento na mulher.

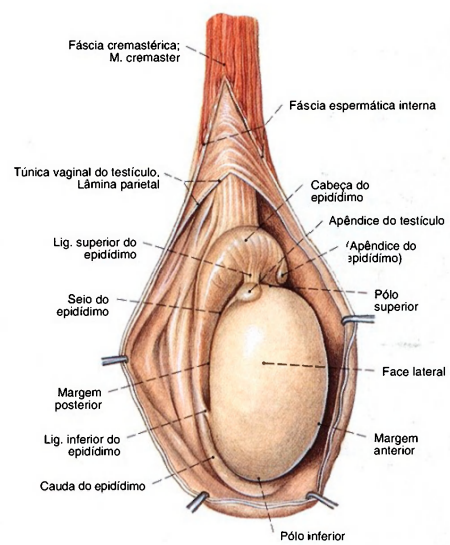


Fig. 1053 Testículo e epidídimo; Vistos através de abertura estratificada do escroto; vista lateral (D).

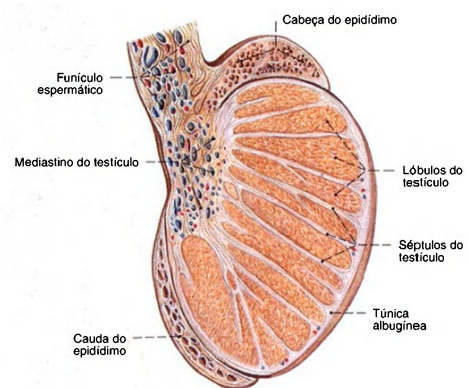


Fig. 1054 Testículo e epidídimo; Corte sagital; vista lateral (D).

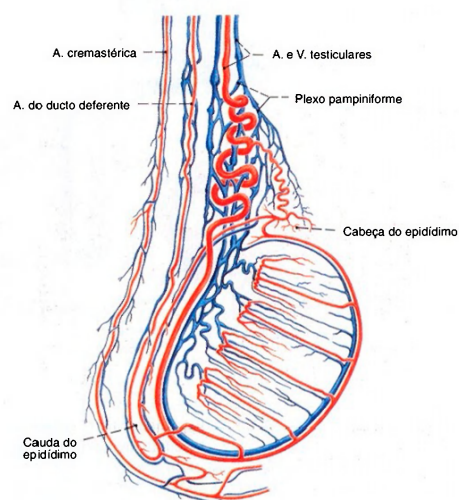


Fig. 1055 Vasos do testículo, epidídimo e funículo espermático; vista lateral. As artérias formam anastomoses.



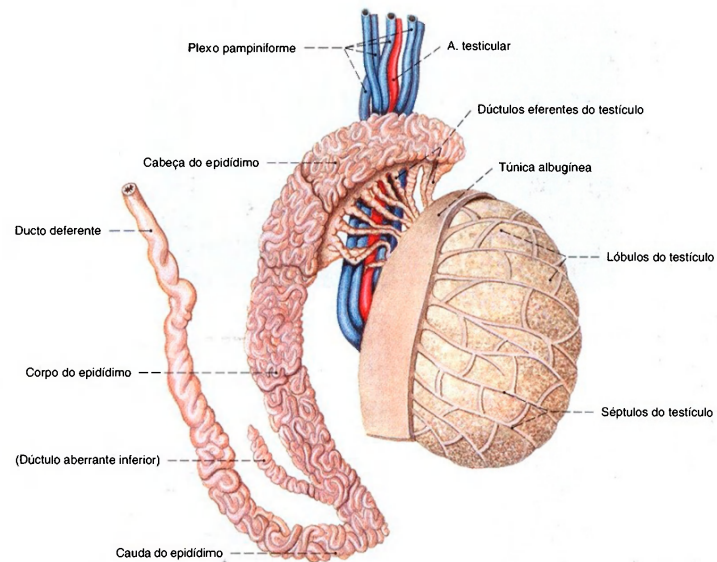


Fig. 1056 Testículo, epidídimo e ducto deferente; Quase toda a túnica albugínea foi removida para expor a septação do testículo.

O epidídimo foi separado do testículo e o ducto do epidídimo foi dissecado para expor o trajeto tortuoso (comprimento 5-6 m); vista lateral.

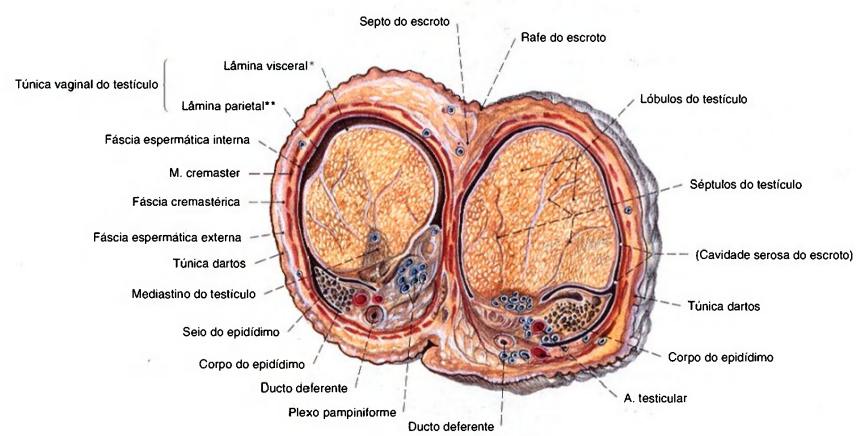


Fig. 1057 Testículo, epidídimo e escroto; Corte transversal para mostrar as camadas do escroto e dos envoltórios do testículo; vista superior. As faces dos cortes transversais dos testículos são de tamanho diferente porque,

os testículos, a maior parte das vezes, não estão no mesmo nível no escroto.

\*Também: epiorqueto.  
\*\*Também: periorqueto.

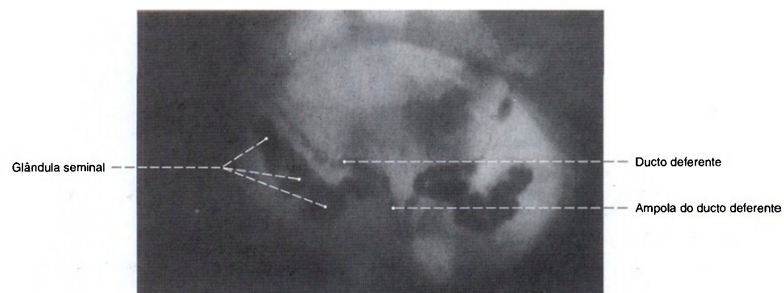


Fig. 1058 Ducto deferente; glândula seminal; Radiografia AP, após a injeção de um meio de contraste pelo ducto ejaculatório; vista anterior.

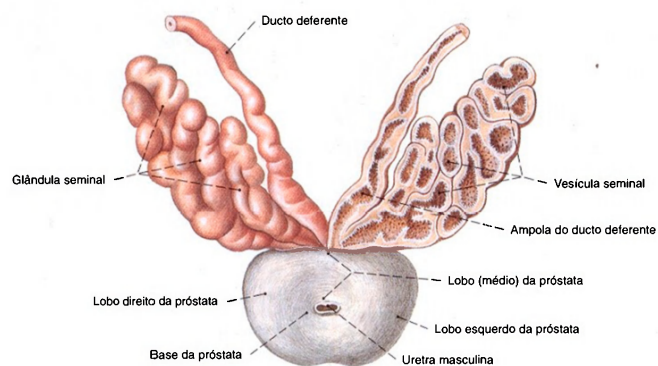


Fig. 1059 Ducto deferente; glândula seminal; próstata; corte pouco profundo; vista superior. Exposição da próstata por separação da uretra abaixo da bexiga; o ducto deferente e a glândula seminal à esquerda abertos por um

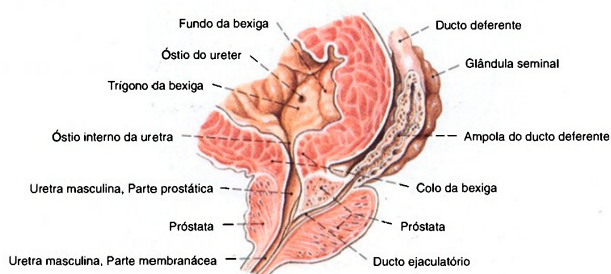


Fig. 1060 Bexiga; próstata; ducto deferente; glândula seminal; Corte oblíquo para expor a desembocadura do ducto ejaculatório esquerdo na uretra; vista lateral (D). A espessura da musculatura da bexiga indica uma bexiga contraída e vazia.

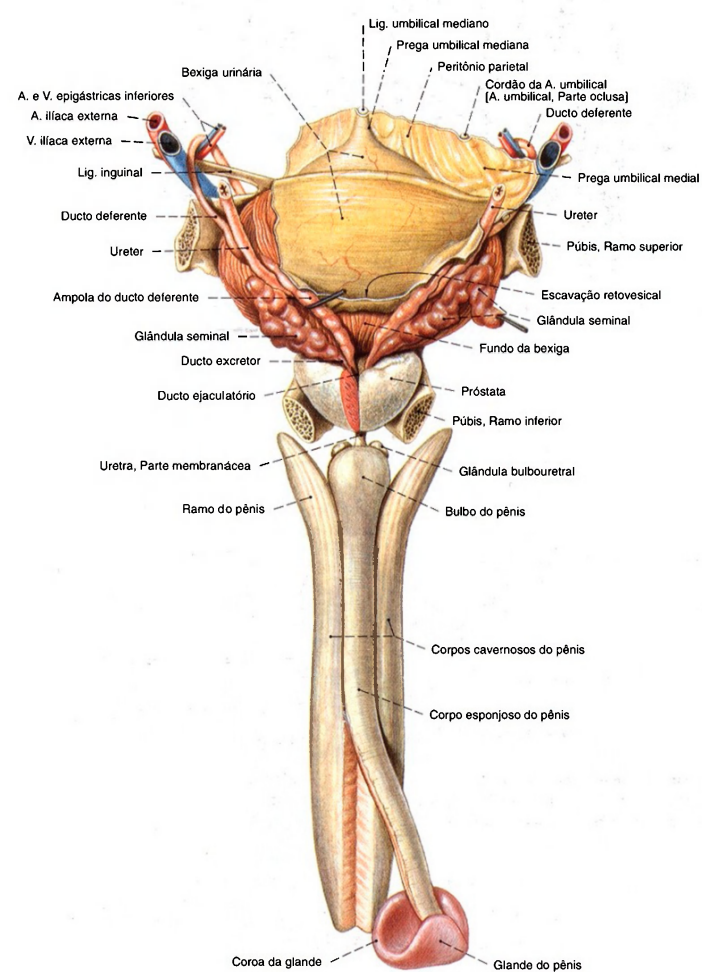


Fig. 1061 Bexiga urinária; ducto deferente, glândulas seminais; próstata e uretra masculina; Partes do corpo cavernoso foram mantidas; a glândula seminal à direita foi puxada com um gancho; um segmento cuneiforme da próstata removido para expor o ducto ejaculatório esquerdo; a parte distal do corpo esponjoso do pênis foi puxada dorsalmente; vista posterior.



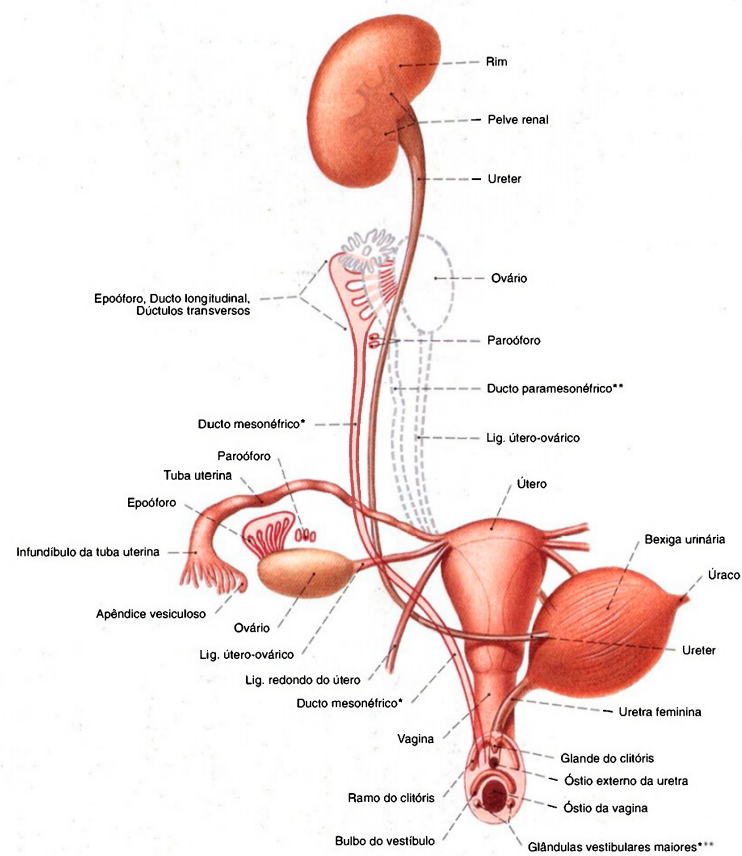


Fig. 1062 Órgãos urinários e genitais femininos;  
Desenho esquemático do desenvolvimento;  
as partes modificadas no caminho, em rosa-claro, a localização do  
ovário antes da descida em contorno tracejado;  
bexiga puxada para a esquerda;  
vista anterior.

Epoóforo = Parte genital do mesonefro  
Paroóforo = Parte renal do mesonefro  
\*Ducto de WOLFF.  
\*\*Ducto de MÜLLER.  
\*\*\*Glândulas de BARTHOLIN.  
Compare com a Fig. 1052, desenvolvimento no homem.

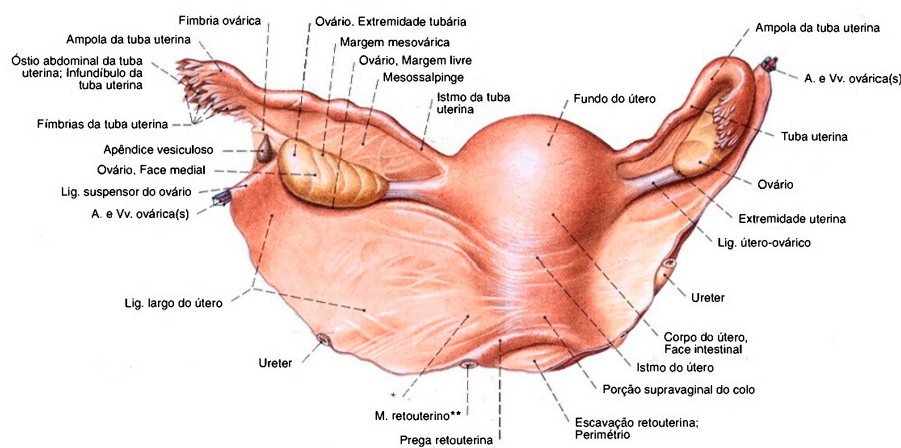


Fig. 1063 Órgãos genitais femininos internos; vista posterior.

\*Clinicamente: ligamento cardinal; veja Fig. 1070.

\*\*Clinicamente: ligamento sacrouterino.

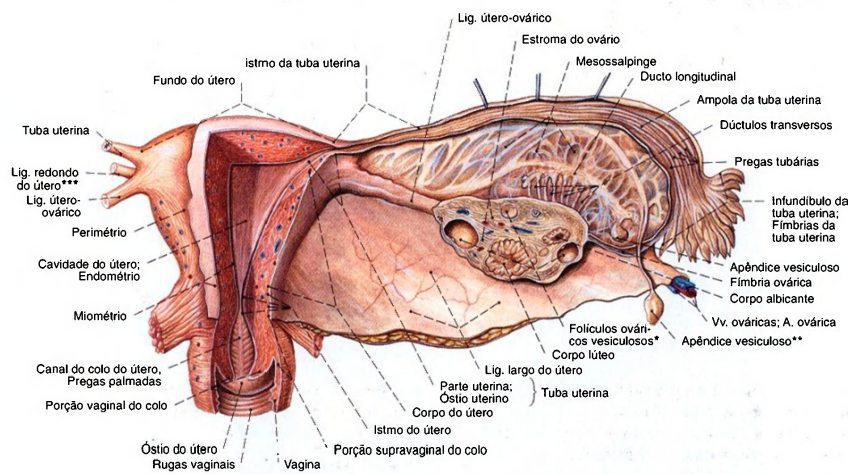


Fig. 1064 Órgãos genitais femininos internos de uma mulher em idade fértil; Exposição dos lumens da vagina, útero e tuba no lado direito; O ovário transeccionado frontalmente e o peritônio removido do mesossalpinge; vista posterior.

\*Clinicamente: folículo de GRAAF.

\*\*Istididade peduncular.

\*\*\*Clinicamente: ligamento redondo.

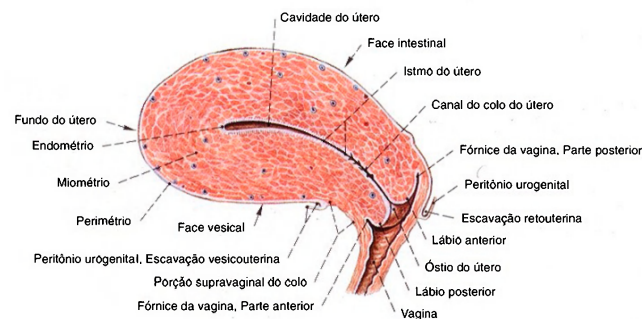


Fig. 1065 Útero e vagina de uma mulher em idade fértil; Corte mediano para expor o lúmen; vista lateral.

Fig. 1066 Útero e vagina; Ângulo normal entre a vagina, o colo e o corpo do útero, em um corte mediano esquemático; vista lateral.

\*Eixo longitudinal da vagina.  
\*\*Eixo longitudinal do colo do útero.  
\*\*\*Eixo longitudinal do corpo do útero.

Ângulo entre a vagina e o colo do útero = Versão.  
Ângulo entre o colo e o corpo do útero = Flexão.  
Situação normal do útero: Anteversão, ante flexão.  
Colocação em relação ao plano mediano = Posição.  
(Compare com a Fig. 1067, útero em dextroposição.)

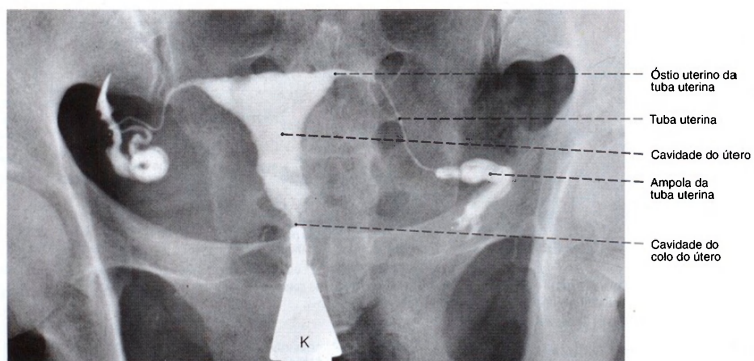
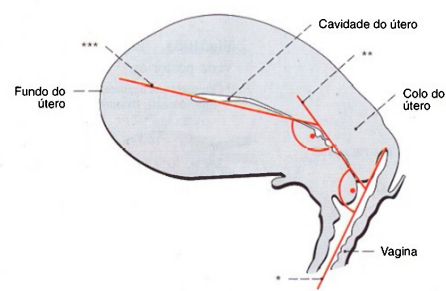


Fig. 1067 Útero e tuba uterina; Radiografia AP, após a injeção de um meio de contraste pelo colo do útero (histerossalpingografia); vista anterior.

Através deste método clínico a passagem das tubas pode ser testada.  
K = Adaptador vaginal do tubo de injeção do meio de contraste



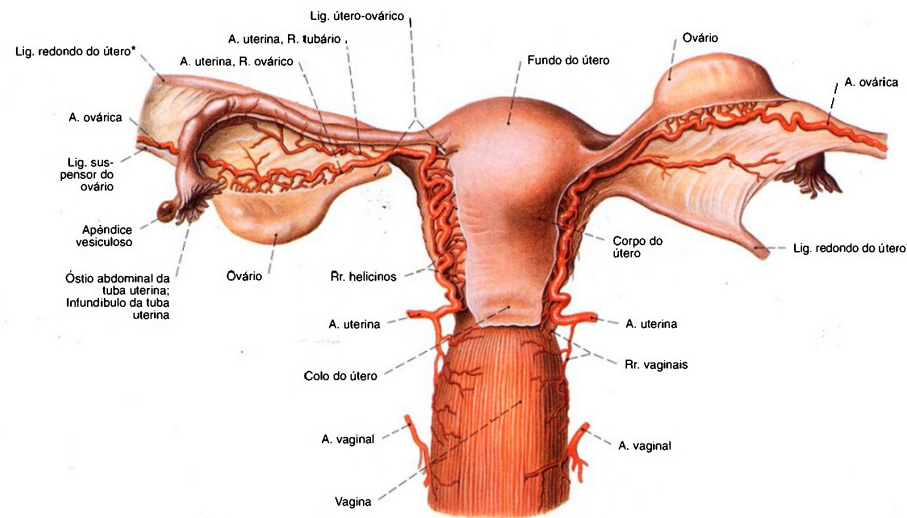


Fig. 1068 Artérias dos órgãos genitais femininos internos; O ligamento largo do útero foi extensamente removido, e o peritônio foi parcialmente retirado. Parte do ligamento útero-ovárico esquerdo foi retirada; vista posterior.  
\*Clinicamente: ligamento redondo.

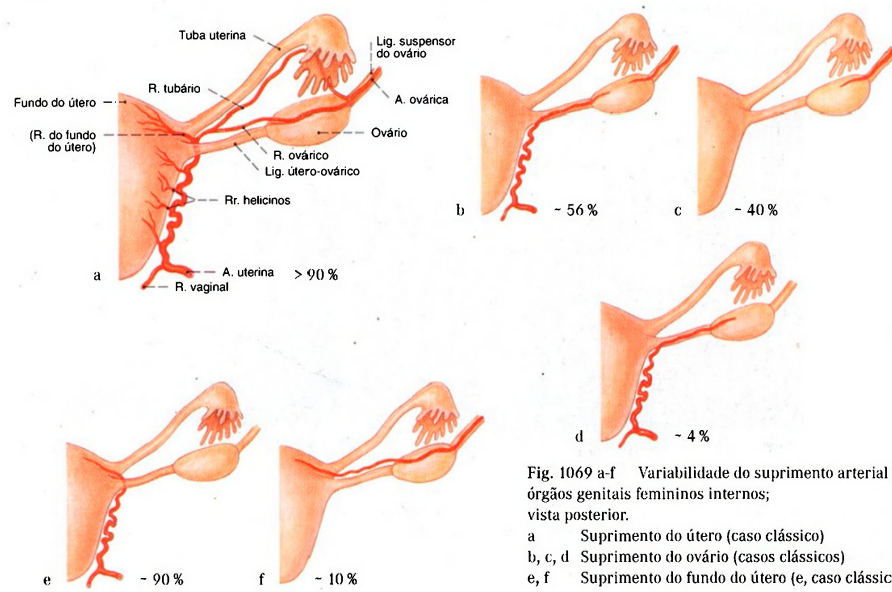


Fig. 1069 a-f Variabilidade do suprimento arterial dos órgãos genitais femininos internos; vista posterior.  
a Suprimento do útero (caso clássico)  
b, c, d Suprimento do ovário (casos clássicos)  
e, f Suprimento do fundo do útero (e, caso clássico)

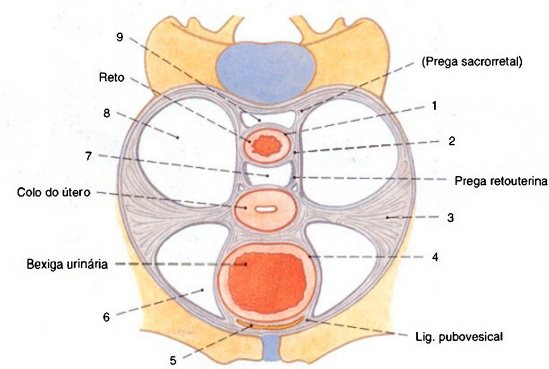


Fig. 1070 Útero;  
Esquema dos ligamentos de fixação e espaços conectivos na pelve menor.  
Corte transversal ao nível do colo do útero; vista superior.

Recentes estudos anatômicos colocam em dúvida a existência de estrias conectivas permanentes do útero até a parede lateral da bacia, até agora conhecidos como ligamentos cardinais.

- Conceitos Clínicos:  
1 = Fâscia retal  
2 = Lig. sacrouterino  
3 = Lig. cardinal, Paramétrio  
4 = Fâscia vesical  
5 = Espaço retropúbico (= Espaço pré-vesical = Espaço de RETZIUS)  
6 = Espaço paravesical, Tecido conectivo perivesical  
7 = Escavação retouterina (= Espaço de DOUGLAS)  
8 = Espaço parametral, Paraprocto  
9 = Espaço retrorretal

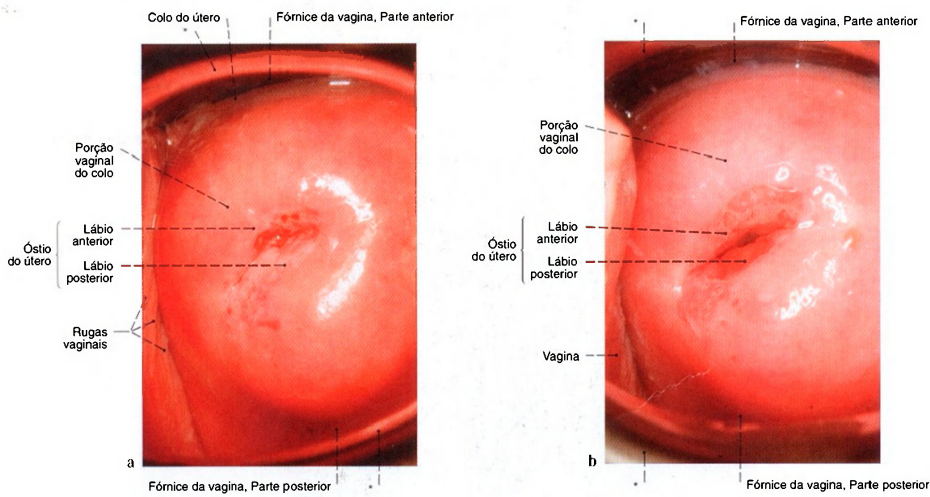


Fig. 1071 a, b Porção vaginal do colo do útero.  
a Foto de uma mulher jovem, que ainda não teve filhos (nulípara).  
b De uma mulher jovem, que teve dois filhos.

Para o exame da porção vaginal, a vagina é aberta por dois espêculos (\*), saindo de sua forma original de cunha; vista inferior.  
A porção vaginal aparece distintamente dentro da vagina.

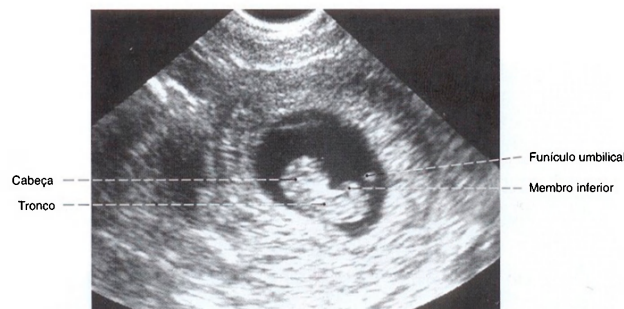

Fig. 1072 Útero, com embrião; Ultra-sonografia durante a 10ª semana de gravidez, tomada através da parede abdominal.

O embrião nada no líquido amniótico da cavidade coriônica; vista lateral (D).

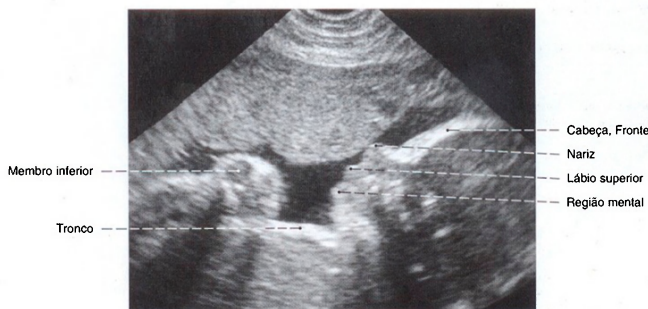

Fig. 1073 Útero com feto; Ultra-sonografia durante a 28ª semana de gravidez; vista lateral (E).

Pela ultra-sonografia pode-se apreciar, entre outros, os movimentos dos membros e abertura da boca.

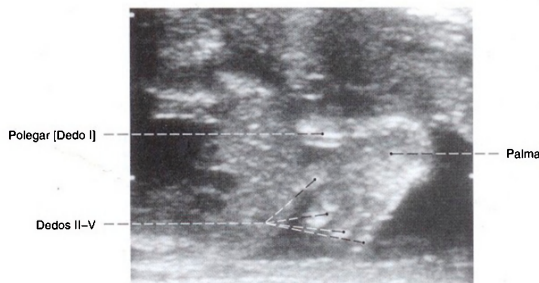


Fig. 1074 Mão de um feto; Ultra-sonografia na 24ª semana de gravidez.

Detalhes, como por exemplo os dedos, podem ser observados; vista lateral.



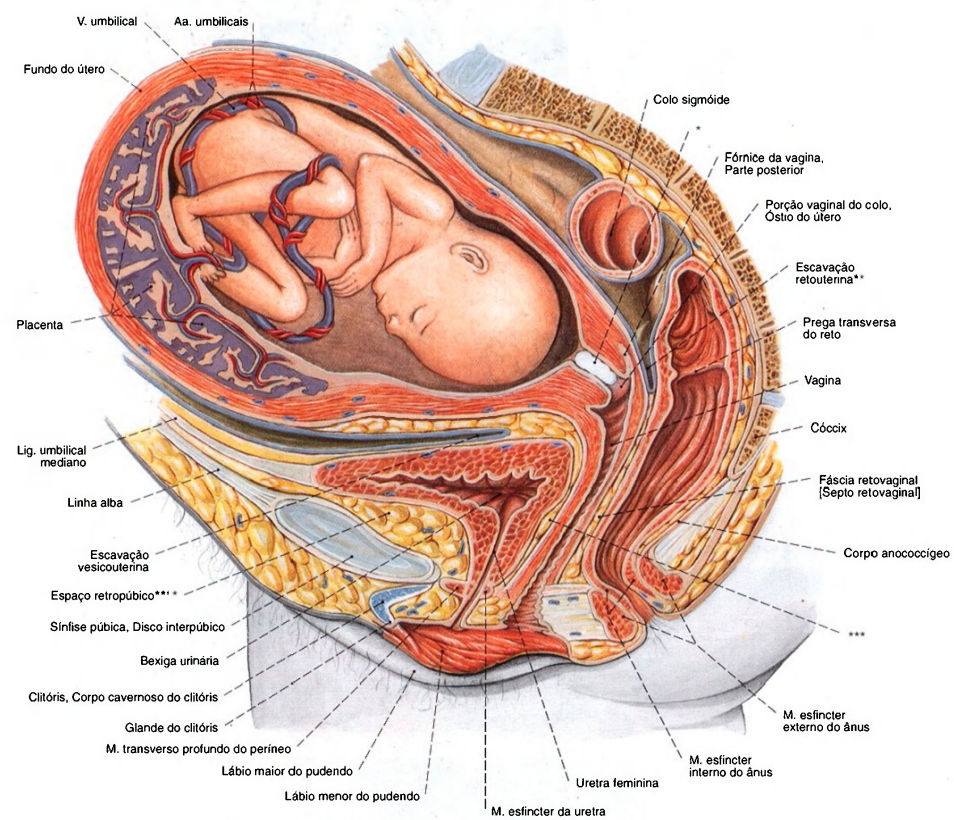


Fig. 1075 Útero, com feto;  
A pelve foi cortada no plano mediano;  
vista lateral (E).  
A parede do útero é ainda mais fina no término da gravidez.

\*Tampão mucoso (de KRISTELLER) no canal do colo do útero.  
\*\*Clinicamente: fundo-de-saco de DOUGLAS.  
\*\*\*Clinicamente: septo vésico-vaginal.  
\*\*\*\*Clinicamente: espaço de RETZIUS.

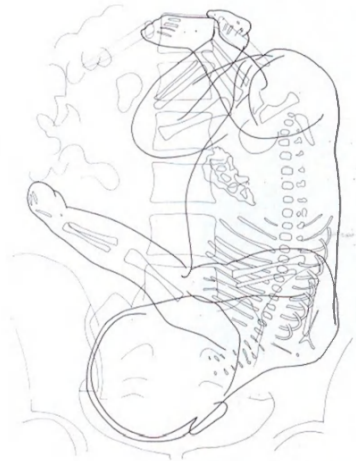
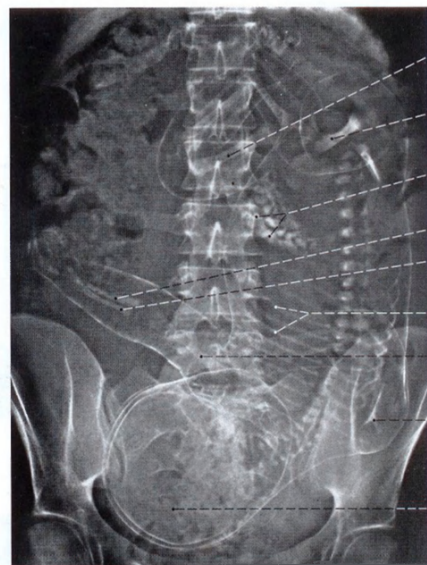

Fig. 1076 Feto;  
Radiografia AP pouco antes do parto;  
vista anterior.



Fêmur esquerdo  
Fêmur direito  
Intestino  
Ulna esquerda  
Rádio esquerdo  
Costelas  
Úmero esquerdo  
Escápula  
Cabeça

Este método foi empregado ocasionalmente para estimar a proporção da cabeça do feto em relação à pelve da mulher.

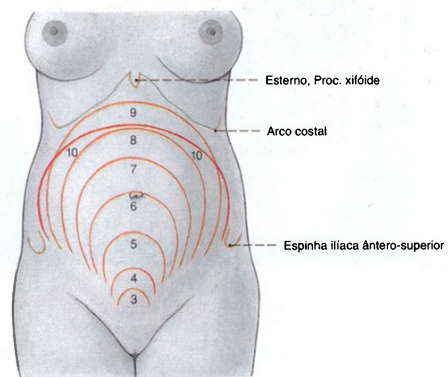


Fig. 1077 Útero; Posição do fundo do útero na gravidez;  
Os números indicam o fim do mês de gravidez (= 28 dias).  
No último mês o fundo do útero abaixa novamente.

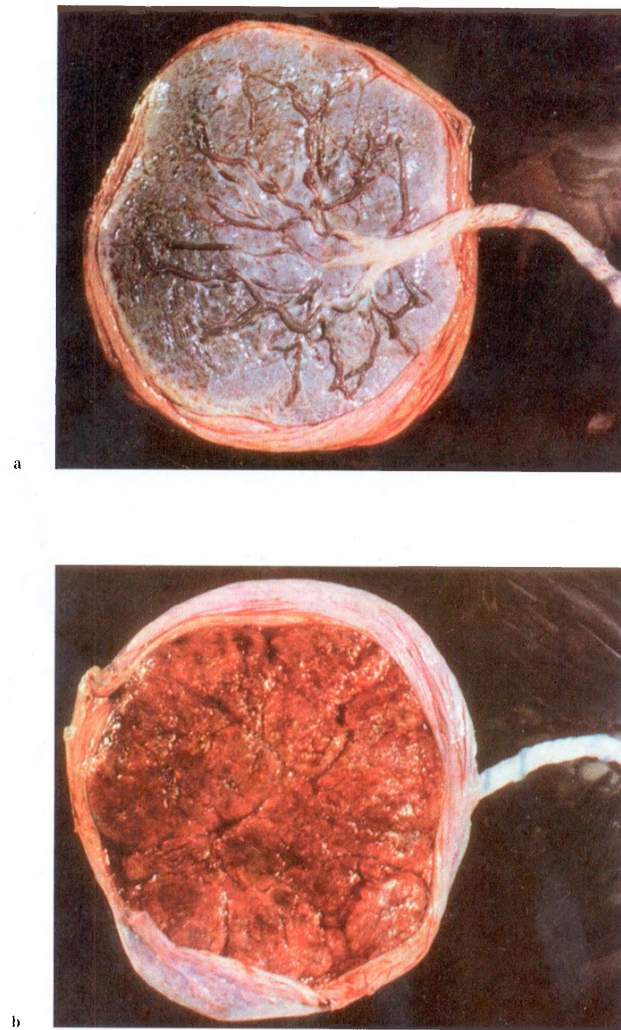


Fig. 1078 a, b Placenta; cordão umbilical.  
a Vista de uma placenta madura pelo lado da criança.  
b Vista pelo lado da mãe.  
O lado da criança é liso por causa do âmnio, o lado da mãe é irregular, sangrento e vermelho, por causa dos lobos delimitados por sulcos, os cotilédones.



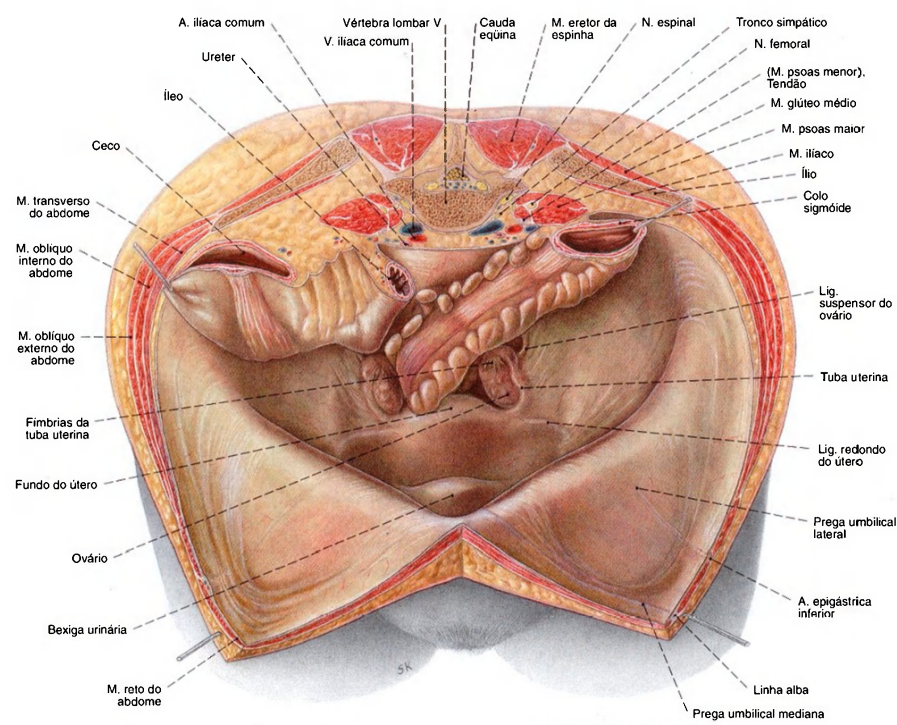


Fig. 1079 Órgãos genitais femininos internos; Corte horizontal ao nível da 5ª vértebra lombar; A parede abdominal anterior foi cortada longitudinalmente à direita

do músculo reto do abdome e puxada para os lados com ganchos; O ceco e o colo sigmóide foram puxados para cima com gancho; vista ântero-superior.

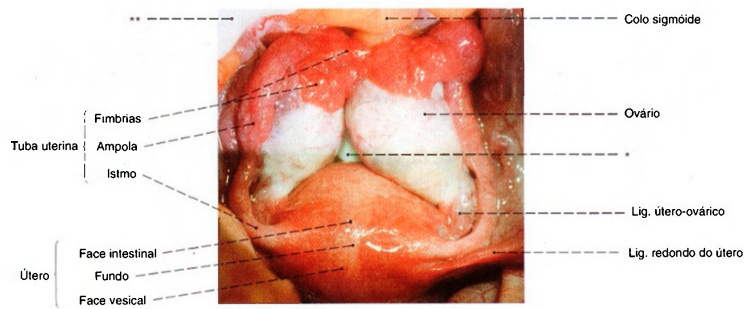


Fig. 1080 Órgãos genitais femininos internos; Campo operatório de uma mulher jovem.

Os ovários foram pressionados, por compressas (\*) na escavação retouterina para o lado medial e para cima; vista ântero-superior.  
\*\* Esponja.

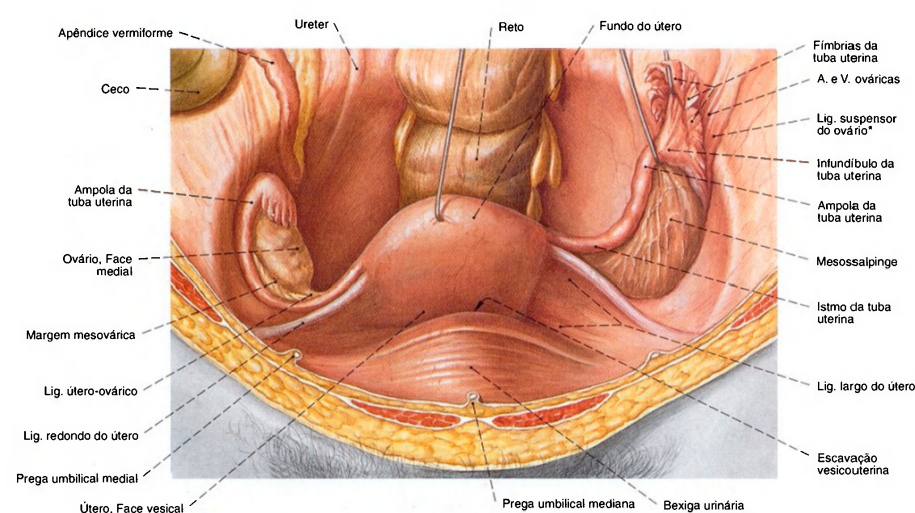


Fig. 1081 Órgãos genitais femininos internos; O útero foi levantado com gancho para expor a escavação vesicouterina e o ligamento largo do útero. A tuba esquerda foi puxada em direção cranial para mostrar a mesossalpinge; vista anterior.

A estreita proximidade topográfica dos anexos direitos (ovário e tuba uterina) para com o apêndice vermiforme pode causar problemas de diagnóstico diferencial em casos de inflamação de um desses órgãos.

\*Clinicamente: ligamento infundíbulo-pélvico.

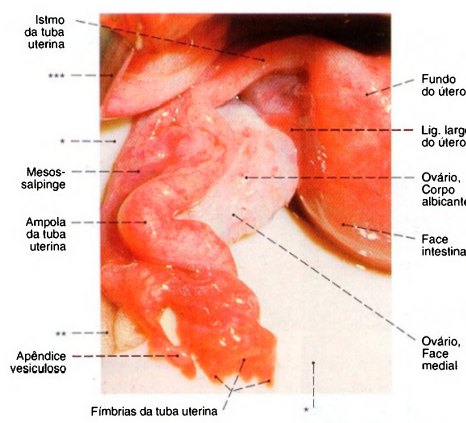


Fig. 1082 Tuba uterina e ovário; Campo operatório em uma mulher jovem; vista pósterio-superior.  
\*Lâmina de plástico para levantar ovário e a tuba.  
\*\*Esponja.  
\*\*\*Afastador cirúrgico (afastador).

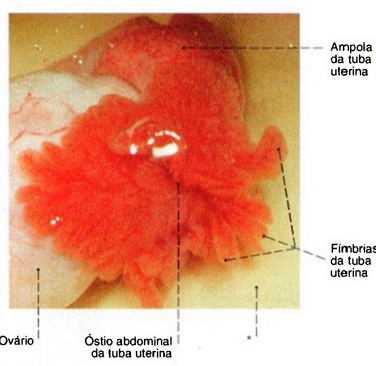


Fig. 1083 Óstio abdominal da tuba uterina; Campo operatório em uma mulher jovem; para mostrar as fímbrias, a cavidade pélvica foi enchida com uma solução salina; vista pósterio-superior.  
\*Lâmina de plástico para levantar a tuba.

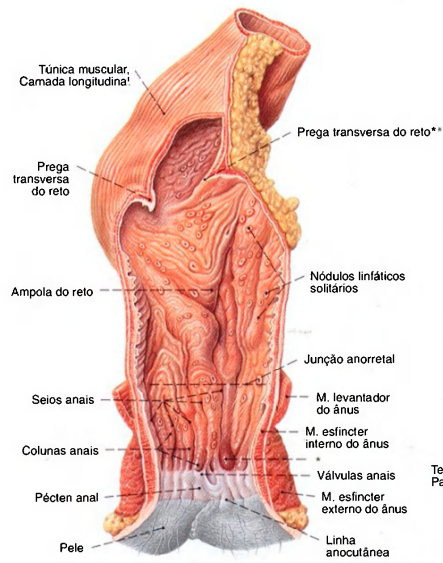


Fig. 1084 Reto e ânus; Corte frontal para expor as tûnicas mucosa e muscular; vista anterior.  
\*Nodo hemorroidal.  
\*\*Prega de KÖHLRAUSCH.

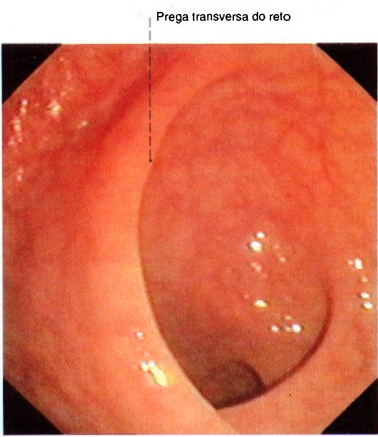


Fig. 1086 Reto; Visão através de um endoscópio, introduzido na ampola do reto (retoscopia), para observação da tûnica mucosa; vista inferior.

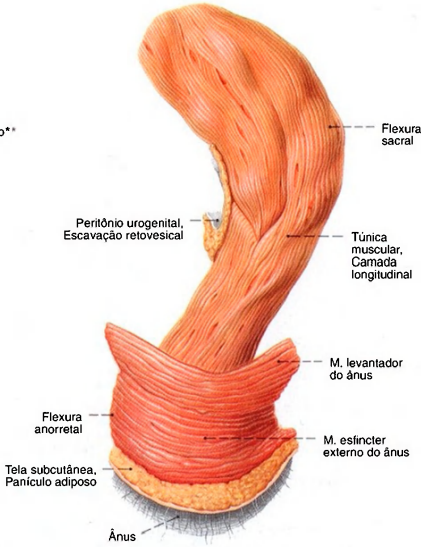


Fig. 1085 Reto; O tecido circundante foi extensamente removido para expor a musculatura; vista lateral (D).

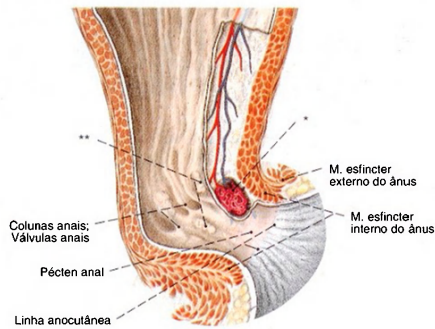


Fig. 1087 Reto; Corte mediano para expor as anastomoses arteriolo-venulares nas pregas do ânus. A membrana mucosa foi parcialmente removida; vista lateral (E).  
O fechamento do ânus é possibilitado pela musculatura (músculos esfínteres interno e externo do ânus, músculo levanteador do ânus), pelas pregas da mucosa e anastomoses arteriolo-venulares semelhantes a corpos cavernosos.  
\*Glomérulo retal, numerosas anastomoses arteriolo-venulares no corpo cavernoso do reto.  
\*\*Clínicamente: Zona hemorroidal.



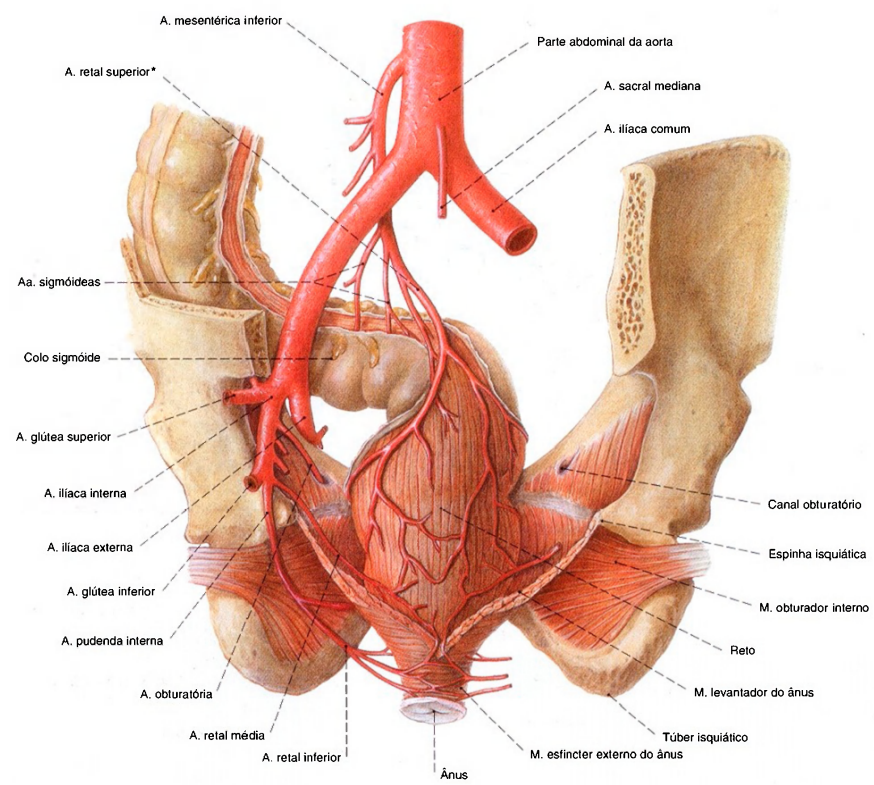


Fig. 1088 Artérias do reto, Aa. retais;  
Desenho da A. iliaca com os ramos principais só à esquerda;  
vista posterior.

\*Clínicamente: Ponto de SUDECK (a partir daqui nenhuma anastomose mais para as Aa. sigmóideas).

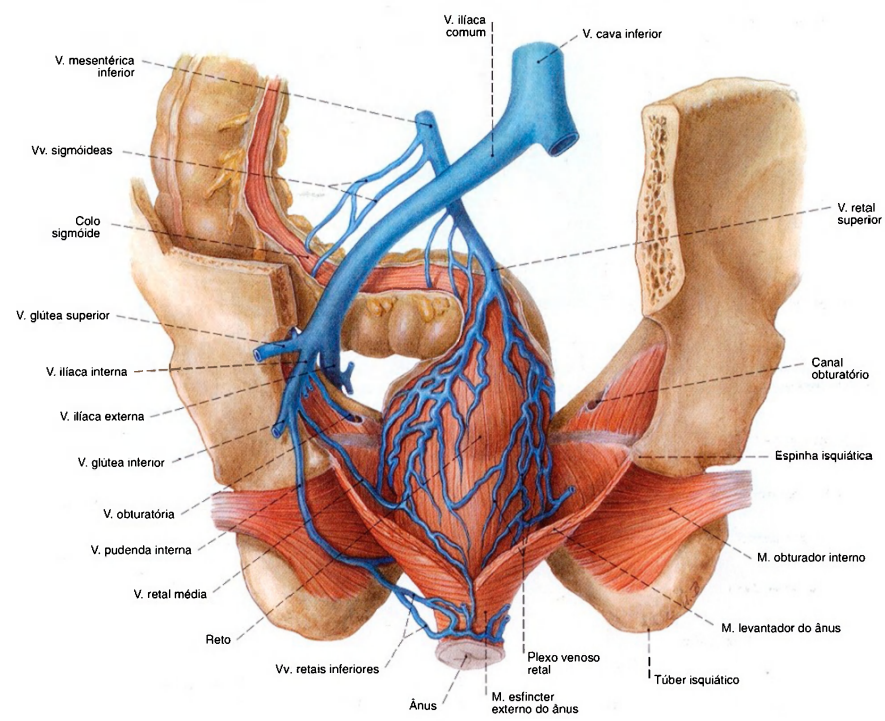


Fig. 1089 Veias do reto, Vv. retais;  
Esquema com partes da pelve e do assoalho da pelve;  
vista posterior.

Muitas das pequenas veias se situam aos pares, e aqui para maior clareza são desenhadas como vasos simples. A rede venosa abaixo da mucosa do ânus não foi representada. Há inúmeras ligações entre as veias que desembocam na veia porta (veia retal superior) e veias que drenam para a veia cava inferior (veias retais médias e inferiores), que pertencem às anastomoses portocavais e são clinicamente importantes.

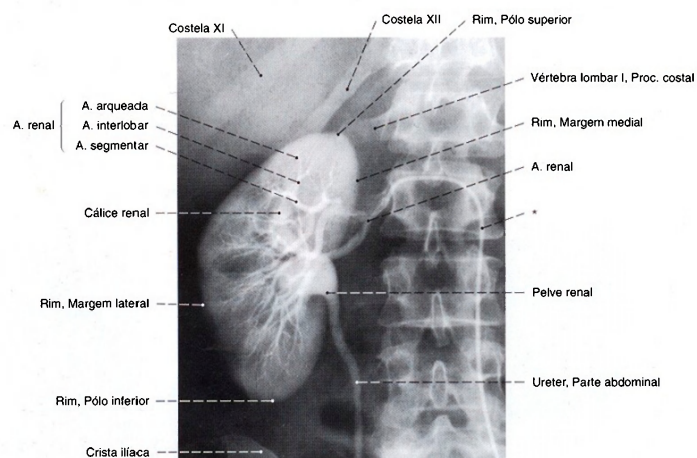


Fig. 1090 Rim; Radiografia AP, após a injeção intravenosa de um meio de contraste eliminado pelos rins (pielografia) para mostrar a pelve renal e o ureter. As artérias também são mostradas pela injeção de um meio de contraste na artéria renal, através de um cateter (\*) introduzido na aorta (arteriografia).

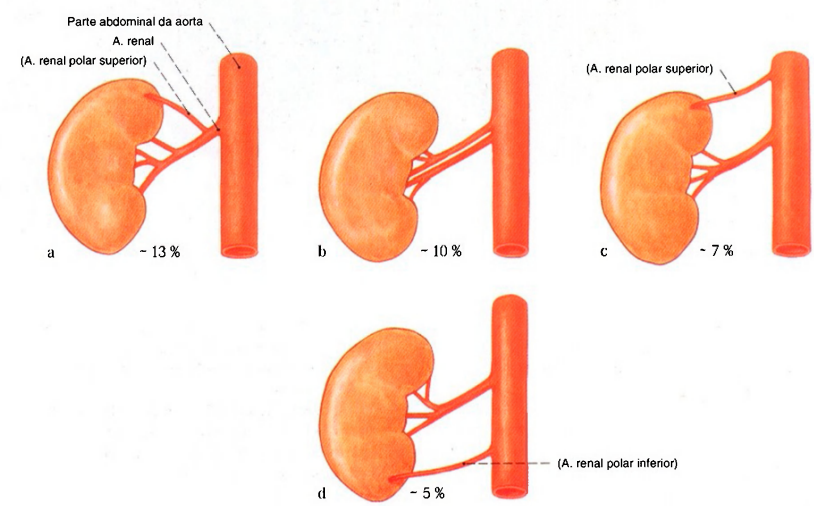


Fig. 1091 a-d Variabilidade do suprimento arterial dos rins.  
a A. renal com um ramo como artéria polar superior  
b Duas Aa. renais para o hilo renal  
c Artéria polar superior acessória  
d Artéria polar inferior acessória



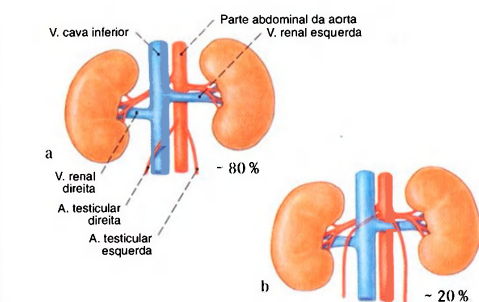


Fig. 1093 a, b Variabilidade do trajeto das artérias testiculares.

- b Desembocadura de ambas as Aa. testiculares acima das Vv. renais; trajeto mais longo à direita atrás da V. cava inferior; à esquerda ventral à V. renal

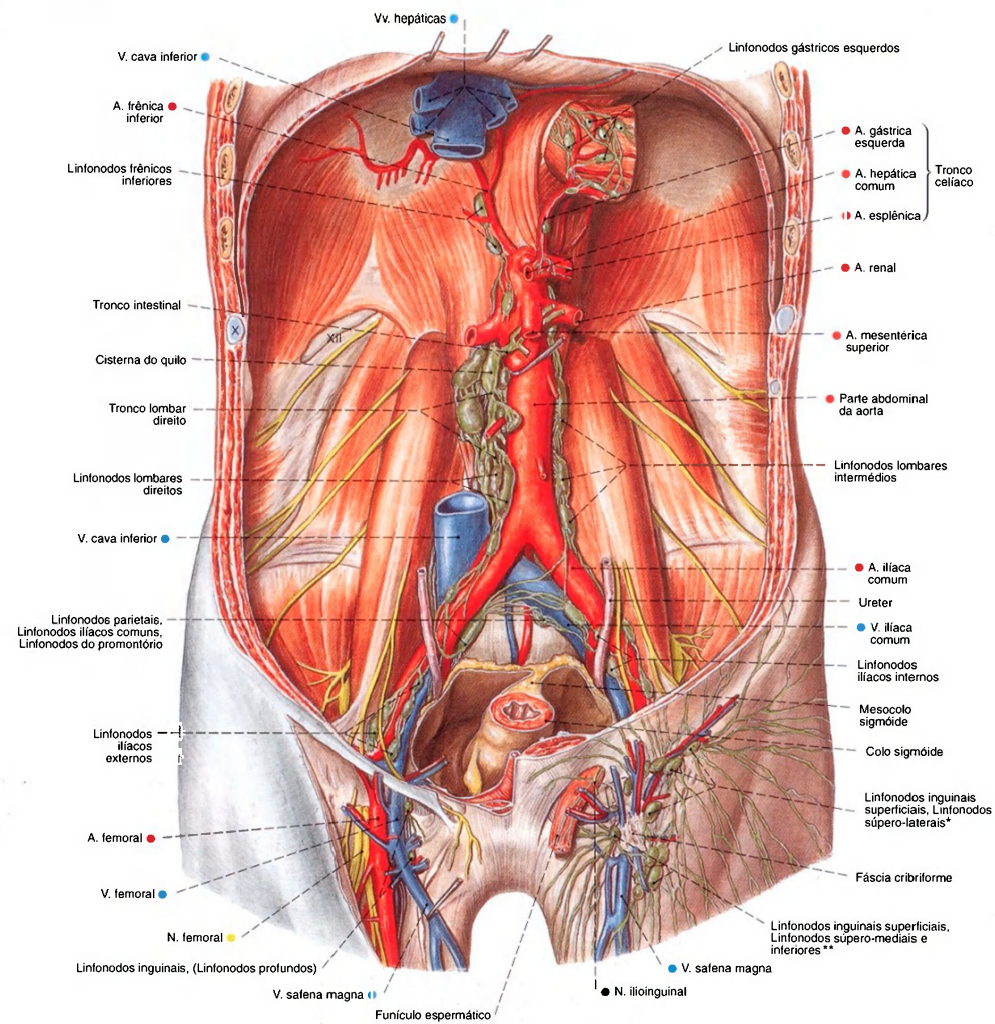


Fig. 1094 Linfonodos e vasos linfáticos da parede abdominal posterior e região da virilha; Todos os órgãos da cavidade abdominal, a gordura retroperitoneal e a pele da parte superior do tronco foram parcialmente removidos; vista anterior.

Os algarismos X e XII indicam costelas.

\*Clinicamente: "corrente horizontal". Territórios: parte inferior do abdome, região glútea, perineo e órgãos genitais externos.

\*\*Clinicamente: "corrente vertical". Territórios: membro inferior.

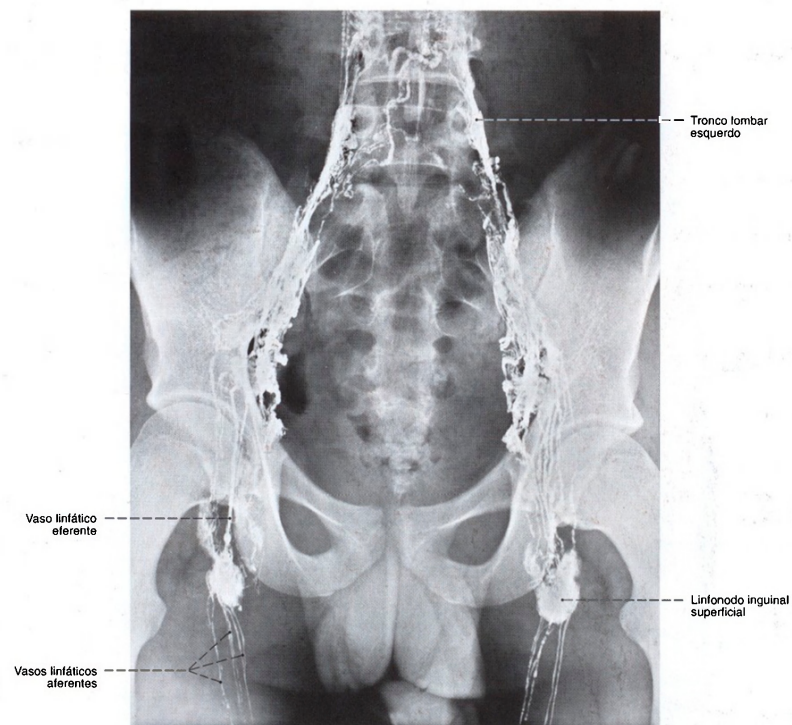


Fig. 1095 Vasos linfáticos e linfonodos da região da virilha, da pelve e região lombar;  
Radiografia AP, após a injeção de um meio de contraste nos vasos linfáticos de ambos os pés (linfografia). O cordão como colar de pérolas dilatadas no trajeto dos vasos linfáticos são segmentos valvulados. O acúmulo do meio de contraste começa nos linfonodos inguinais.



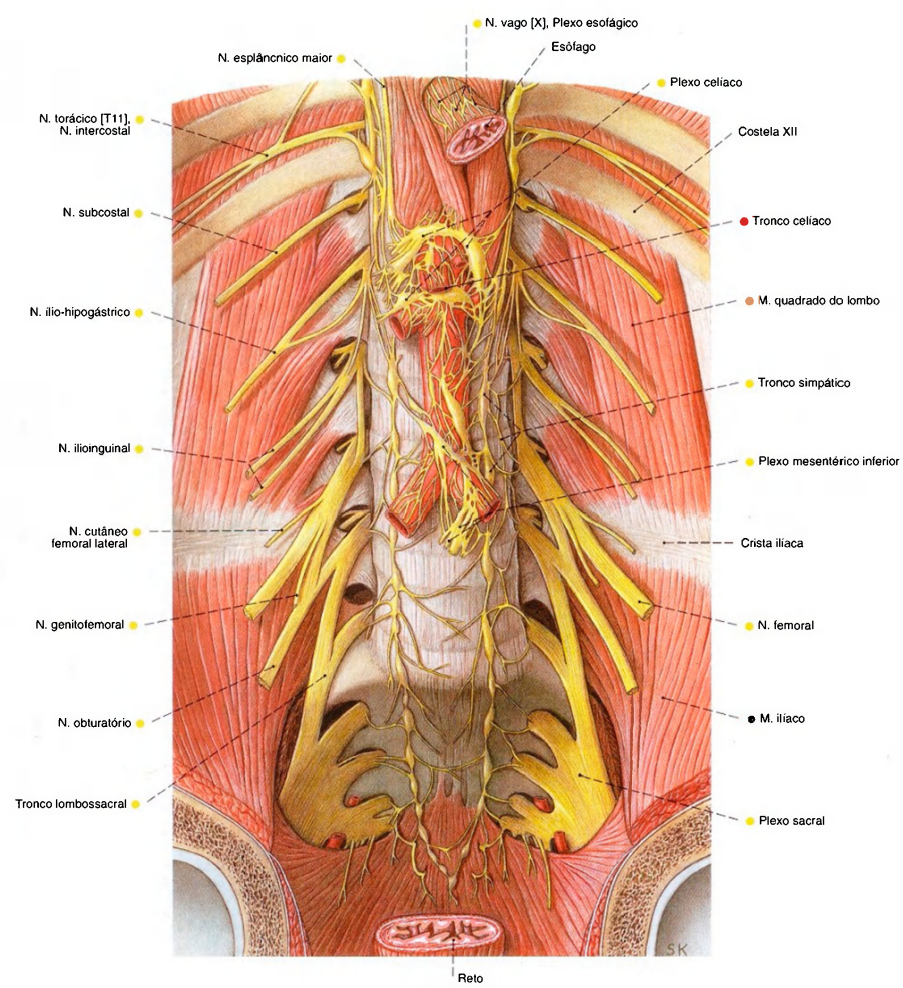


Fig. 1096 Nervos da parede abdominal posterior; Plexo lombossacral e parte abdominal autônoma. As vísceras, os vasos e o músculo psoas foram removidos; vista anterior.

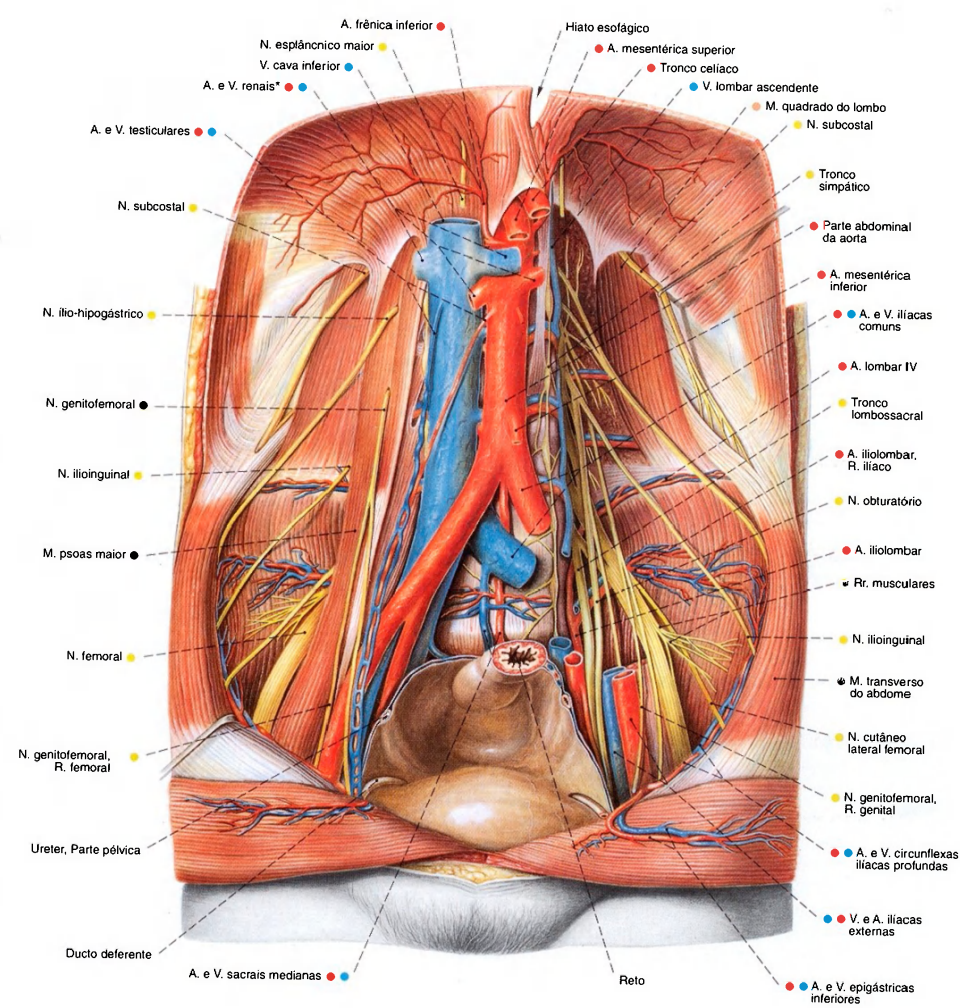
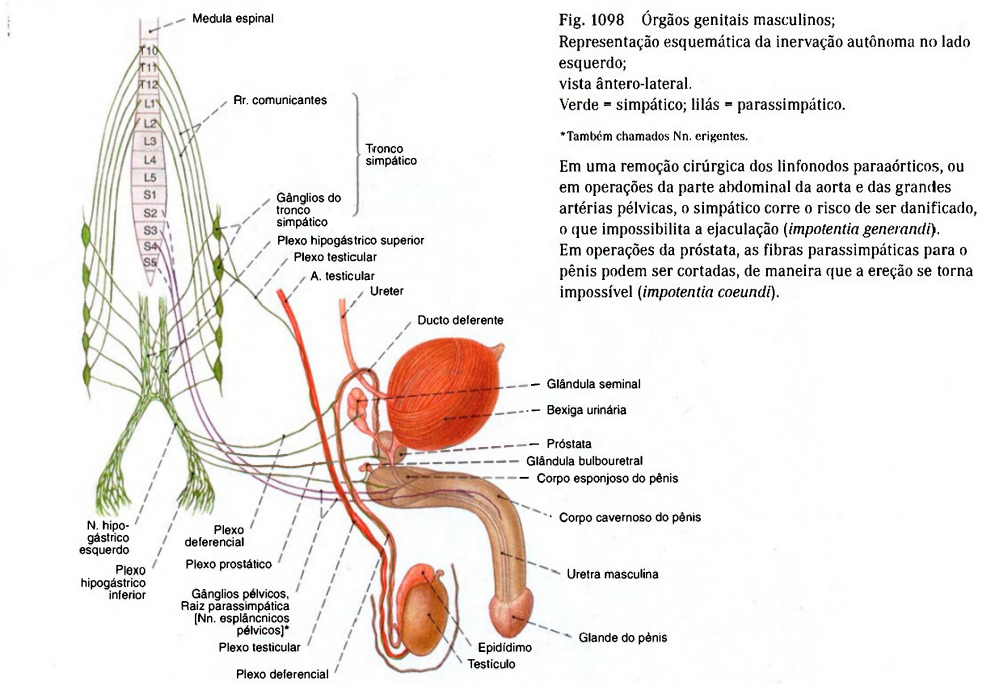


Fig. 1097 Vasos e nervos da parede abdominal posterior no homem. À esquerda, o músculo psoas maior, a artéria e a veia ilíaca foram extensamente removidos para expor o plexo lombar; vista anterior.

\*Em aproximadamente 10% dos casos a veia renal direita corre dorsalmente à aorta.



Inervação dos órgãos genitais masculinos

	Procedência	Trajeto	Órgão	Função
Parassimpático	Medula espinhal sacral (S2 - S4)	Gânglios pélvicos, Raiz parassimpática [Nn. esplâncnicos pélvicos]	Pênis Corpo cavernoso	Vasodilatação Ereção
Simpático	Medula espinhal torácica (T10 - T12)  Medula espinhal lombar (L1 - L2)	Plexo mesentéricos superior e inferior ↓ Tronco simpático ↓ Plexo testicular	Testículo	Comanda a circulação do sangue
		Plexo hipogástrico superior ↓ N. hipogástrico ↓ Plexo hipogástrico inferior	Glândula bulbo-uretral Ducto deferente	Efluxo da secreção Contração, Transporte dos espermatozoides na uretra
			Glândula seminal Próstata	Expulsão do conteúdo na uretra
Somatomotor Somatossensitivo	Medula espinhal sacral (S2 - S4)	N. pudendo  Nn. escrotales posteriores N. dorsal do pênis	(M. esfíncter da bexiga)  M. isquiocavernoso M. bulboesponjoso Pele do escroto Pele do pênis	Fecha a bexiga evitando a ejaculação retrógrada na bexiga  Expulsão do conteúdo ejaculável para a uretra



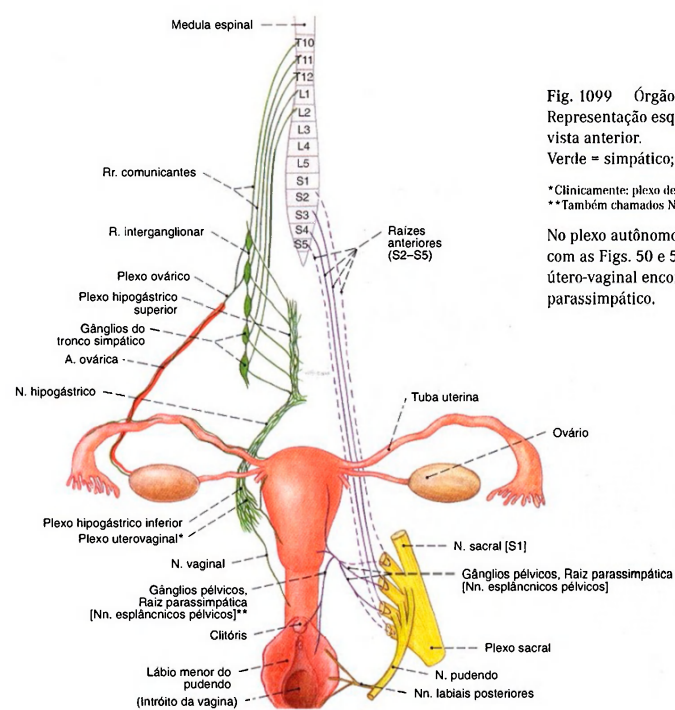


Fig. 1099 Órgãos genitais femininos; Representação esquemática da inervação autônoma; vista anterior.  
Verde = simpático; lilás = parassimpático.  
\*Clínicamente: plexo de FRANKENHÄUSER.  
\*\*Também chamados Nn. erigentes.  
No plexo autônomo há gânglios espalhados (compare com as Figs. 50 e 51). Nos plexos hipogástrico e útero-vaginal encontram-se fibras do simpático e do parassimpático.

Inervação dos órgãos genitais femininos

	Procedência	Trajeto	Órgão	Função
Parassimpático	Medula espinhal sacral (S2 - S4)	Gânglios pélvicos, Raiz parassimpática [Nn. esplâncnicos pélvicos]	Tuba uterina	Vasodilatação
		Nn. cavernosos do clitóris	Útero	Vasodilatação
Simpático	Medula espinhal torácica (T10 - T12)	Plexo mesentérico superior	Ovário	Vasoconstrição
		↓ Plexo ovárico		
		Plexo renal		
	Medula espinhal lombar (L1 - L2)	Tronco simpático	Tuba uterina Útero Vagina	Contração
		↓ Plexo hipogástrico superior		
		↓ N. hipogástrico		
Somatomotor Somatossensitivo	Medula espinhal sacral (S2 - S4)	Plexo hipogástrico inferior	Clitóris	Contração
		↓ (Plexo útero-vaginal) (Plexo de FRANKENHÄUSER)		
		N. pudendo	Lábios maiores do pudendo	
		N. dorsal do clitóris	M. isquiocavernoso	
		Nn. labiais posteriores	M. bulboesponjoso	

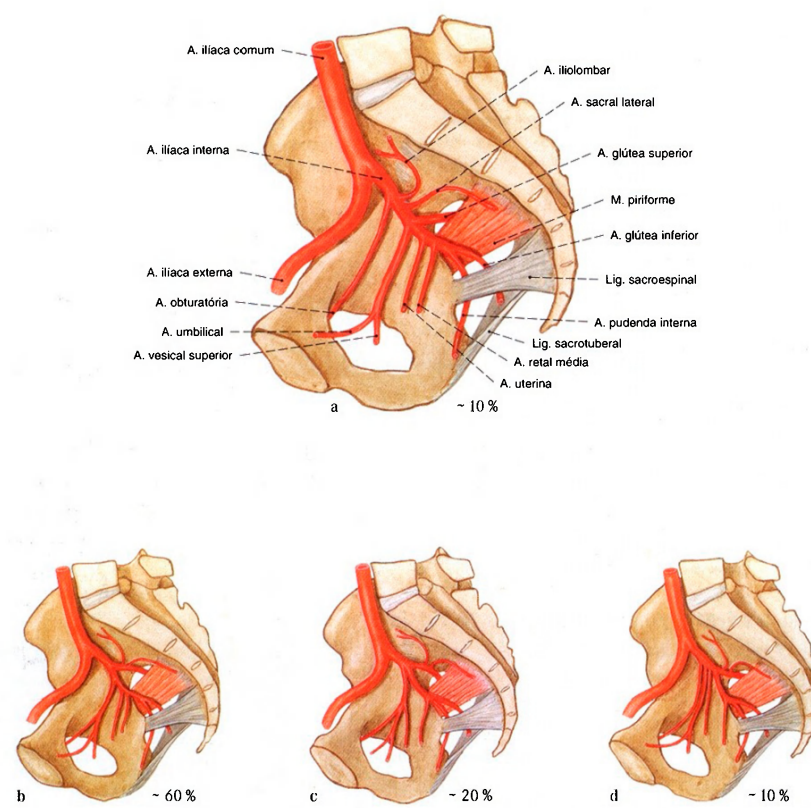


Fig. 1100 a-d Variabilidade de ramificação da artéria ilíaca interna; vista lateral (D).

- a Origem de todos os ramos do tronco da A. ilíaca interna
- b Bifurcação da A. ilíaca interna em dois troncos principais (Caso clássico)
- c Bifurcação da A. ilíaca interna em três troncos principais
- d Bifurcação da A. ilíaca interna em mais de três troncos principais

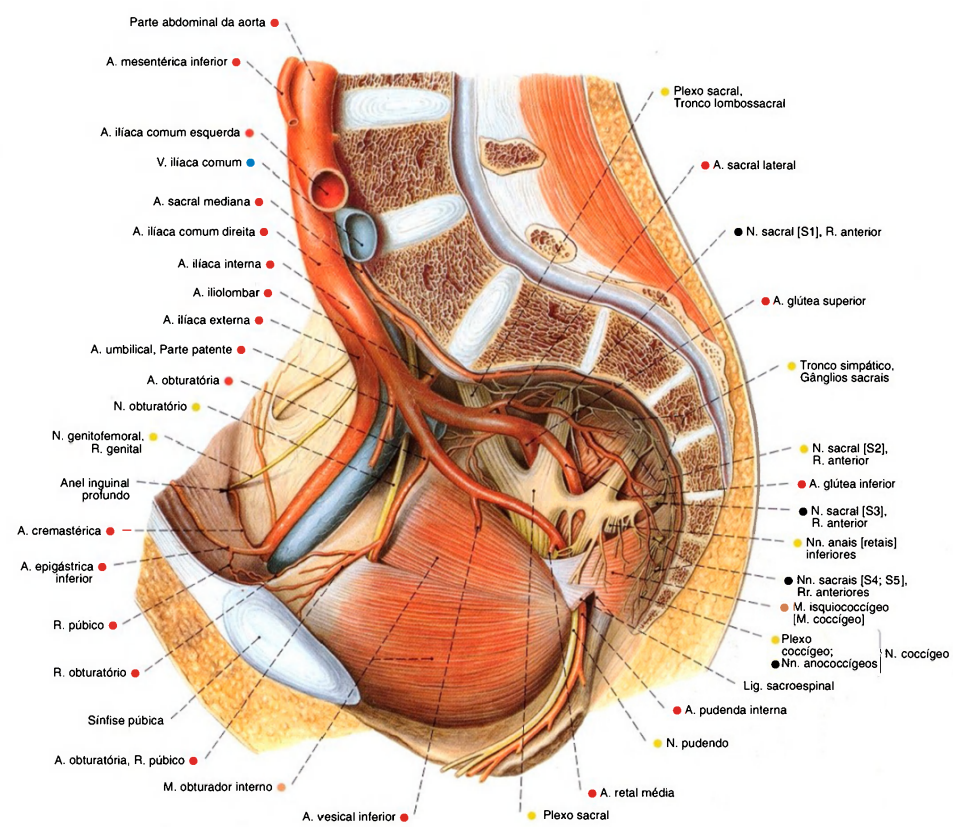


Fig. 1101 Artéria iliaca interna e plexo sacral; Representação da ramificação, após a remoção de todos os órgãos pélvicos e fascias da pelve que foi cortada medianamente. O ligamento sacrospinal foi cortado para mostrar o trajeto da artéria pudenda interna; vista lateral (D). Compare com a Fig. 1100.



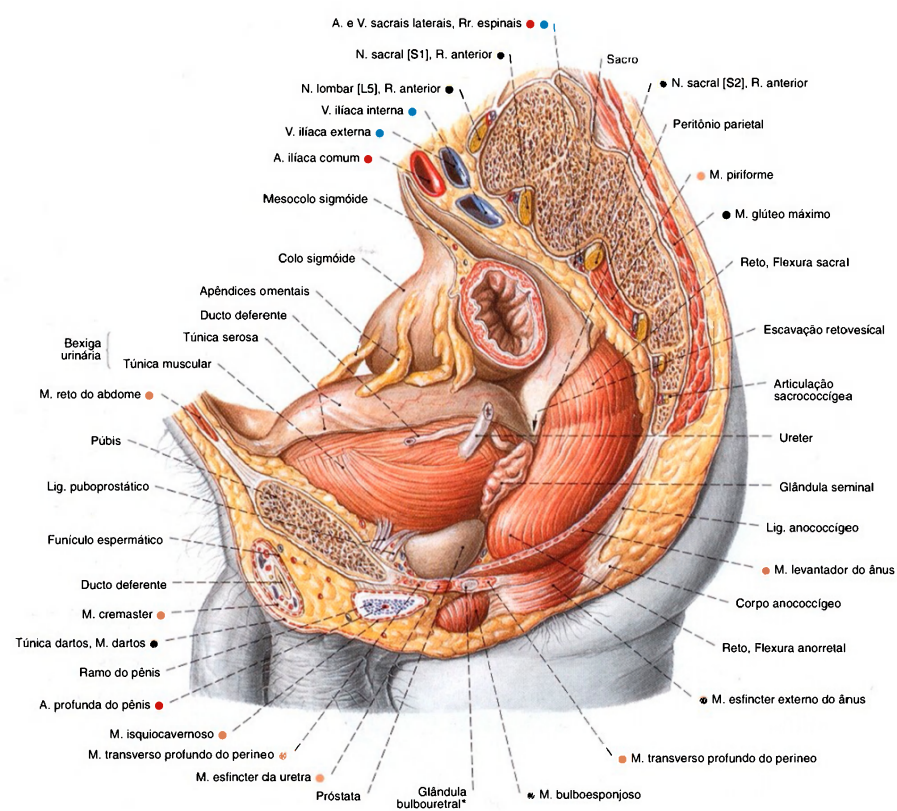


Fig. 1102 Órgãos pélvicos no homem;  
A pelve foi cortada paramedianamente à esquerda.  
O peritônio e a região lateral da bexiga foram parcialmente  
removidos para expor o trajeto do ureter e do ducto deferente;  
vista lateral (D).  
\* Clinicamente: glândula de Cowper.

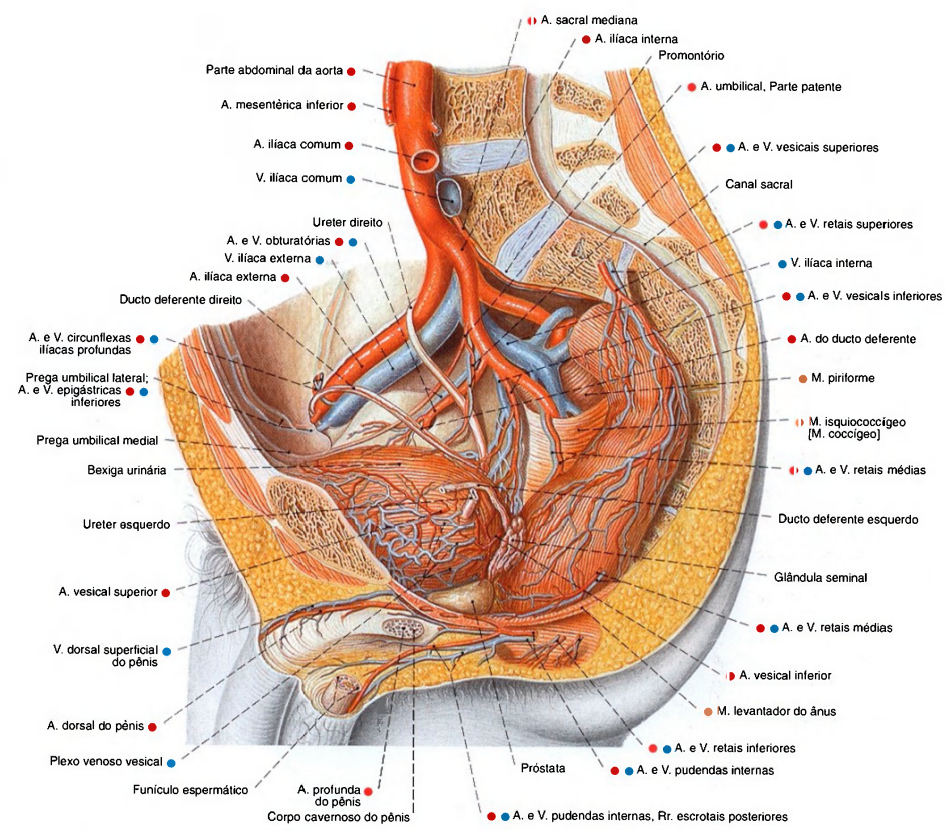


Fig. 1103 Suprimento sanguíneo dos órgãos pélvicos no homem;  
A pelve foi cortada paramedianamente à esquerda, o peritônio foi extensamente removido;  
vista lateral (D).

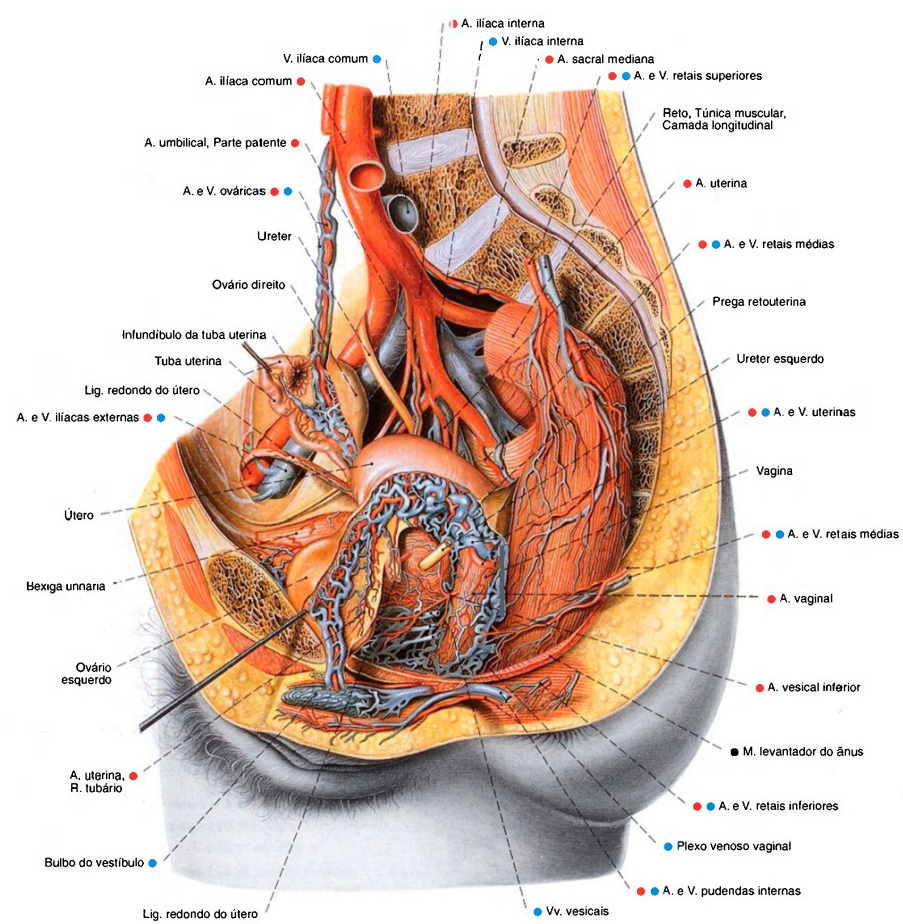


Fig. 1104 Suprimento sanguíneo dos órgãos pélvicos na mulher;  
A pelve foi cortada paramedianamente à esquerda e o intestino foi extensamente removido. O peritônio foi parcialmente removido e o ovário direito foi puxado para cima; o esquerdo, para expor os vasos, foi puxado ântero-inferiormente;  
vista lateral (D).  
Há extensas redes de veias em torno dos órgãos pélvicos. Na mulher idosa, a artéria ovárica se encontra freqüentemente atrofiada e quase não pode ser dissecada.



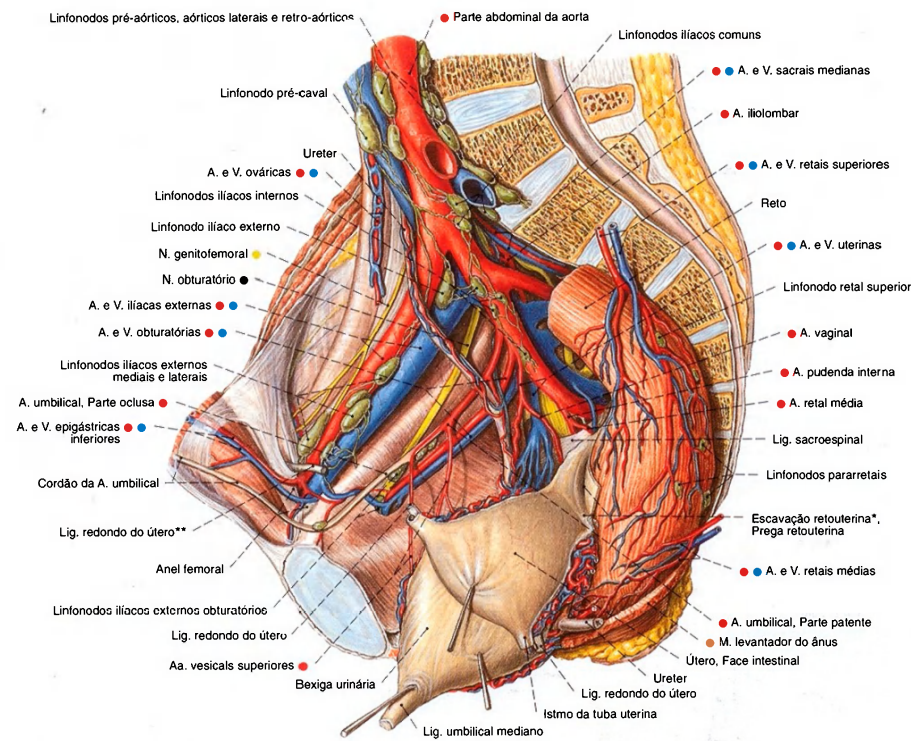


Fig. 1105 Vasos linfáticos e linfonodos da parede da pelve na mulher; A pelve foi dividida no plano mediano. O útero foi puxado ântero-lateralmente para a esquerda e o peritônio foi extensamente removido; vista lateral (D).

Os linfonodos representados são freqüentemente muito menores, mas sempre presentes. Células tumorais do útero podem chegar aos linfonodos inguinais superficiais pelas vias linfáticas no ligamento redondo do útero. \*Clinicamente: fundo-de-saco de DOUGLAS. \*\*Clinicamente: ligamento redondo.

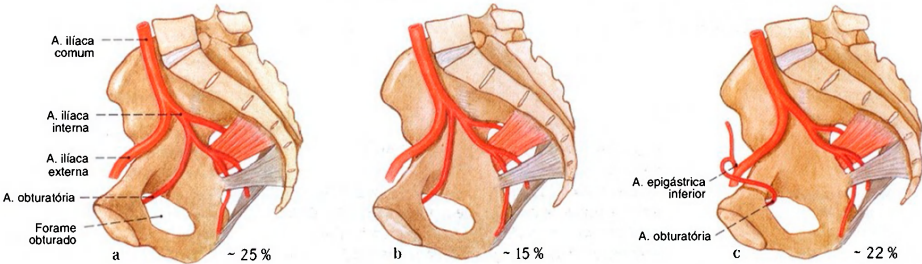


Fig. 1106 a-c Variabilidades de origens da A. obturatória; vista lateral (D). a Origem do ramo anterior da A. ilíaca interna (Caso clássico) b Origem como ramo independente da A. ilíaca interna

c Origem da A. ilíaca externa Só em 75% dos casos a A. obturatória nasce como do tronco da A. ilíaca interna.

Diafragmas da pelve e urogenital (Figs. 1107, 1108, 1115–1118, 1126, 1128)

O assoalho da cavidade pélvica é constituído por dois estratos que se sobrepõem parcialmente. O diafragma da pelve é formado pelo M. levantador do ânus e pelo M. isquiococcígeo. Entre os dois ramos inferiores do púbis estende-se como lâmina triangular o diafragma urogenital. Seus feixes são orientados transversalmente e protegem o M. levantador. A ele pertencem, entre outros, o M. transverso profundo do períneo, o M. esfíncter da uretra (comumente designado compressor da uretra) e o M. transverso superficial do períneo. No homem só a uretra passa através do diafragma urogenital, na mulher, passam a uretra e a vagina.			
Músculo / Inervação	Origem	Inserção	Função
1. M. levantador do ânus <i>Ramo do N. sacral [S3 e S4]</i>  Pertencem como parte do músculo os seguintes: M. pubococcígeo M. levantador da próstata M. pubovaginal M. puborretal M. iliococcígeo	M. pubococcígeo: Púbis (face interna perto da sínfise), arco tendíneo do M. levantador do ânus, espinha isquiática  M. iliococcígeo: Arco tendíneo do M. levantador do ânus (terço posterior)	Corpo do períneo (feixes pré-retais); no homem, fâscia da próstata (M. levantador da próstata); na mulher, parede da vagina (M. pubovaginal), irradiação no M. esfíncter externo do ânus, formação de alça, com feixes do lado oposto, atrás do ânus (M. puborretal), ligamento anococcígeo, cóccix	Abarca o reto por trás; forma uma margem medial livre do levantador, no homem, para passagem da uretra; na mulher, da uretra e da vagina; faixa de sustentação do assoalho da pelve
2. M. isquiococcígeo <i>Ramo do N. sacral [S4 e S5]</i>	Espinha isquiática (face interna; predominantemente unido ao ligamento sacroespinal)	Sacro (margem lateral do segmento inferior), cóccix	Reforça o assoalho da pelve
3. M. esfíncter externo do ânus <i>N. pudendo (Plexo sacral)</i>	Parte subcutânea: derme e hipoderme ao redor do ânus  Parte superficial: corpo do períneo  Parte profunda: faixa muscular alta até o M. levantador do ânus	Derme e hipoderme ao redor do ânus, ligamento anococcígeo	Músculo esfíncter externo do ânus
4. M. transverso profundo do períneo <i>N. pudendo (Plexo sacral)</i>	Ramo do ísquio, envoltório conectivo dos vasos pudendos internos (transversalmente esticado sobre o arco púbico bem como ângulo subpúbico, aumentado pelo ligamento púbico inferior e ligamento transverso profundo do períneo)	Sustentador, lâmina muscular trapezóide com aberturas de passagem para a uretra no homem, bem como para a uretra e vagina na mulher	Proteção do levantador
5. M. transverso superficial do períneo <i>N. pudendo (Plexo sacral)</i> (Músculo inconstante)	Separação superficial do M. transverso profundo do períneo	Irradia-se no corpo do períneo	Protege o M. transverso profundo do períneo
6. M. esfíncter da uretra <i>N. pudendo (Plexo sacral)</i> A parte membranácea da uretra é envolvida pela tração do músculo em forma de anel	Músculo anular	Músculo anular	Proteção dos levantadores; parte dos órgãos de continência da bexiga urinária; fecha a bexiga na ejaculação
7. M. isquiocavernoso <i>N. pudendo (Plexo sacral)</i>	Ramo do ísquio	Túnica albugínea do corpo cavernoso	Fixa, no homem, os ramos do pênis; na mulher, os ramos do clitóris, no ramo inferior do púbis e no ramo inferior do ísquio bem como no diafragma urogenital; participa na ejaculação bem como no orgasmo
8. M. bulboesponjoso <i>N. pudendo (Plexo sacral)</i> Que abraça, no homem, o bulbo do pênis, na mulher, o bulbo do vestibulo	No corpo do períneo, no homem, adicional no lado inferior do corpo esponjoso do pênis (Rafe do pênis)	Corre, no homem, lateralmente ao corpo esponjoso do pênis na fâscia urogenital inferior e no dorso do pênis; na mulher, os feixes prendem-se no corpo cavernoso do clitóris e na fâscia inferior do diafragma urogenital	Fixa, no homem, o bulbo do pênis; na mulher, o bulbo do vestibulo no diafragma urogenital; age, no homem, na ejaculação; na mulher, no orgasmo



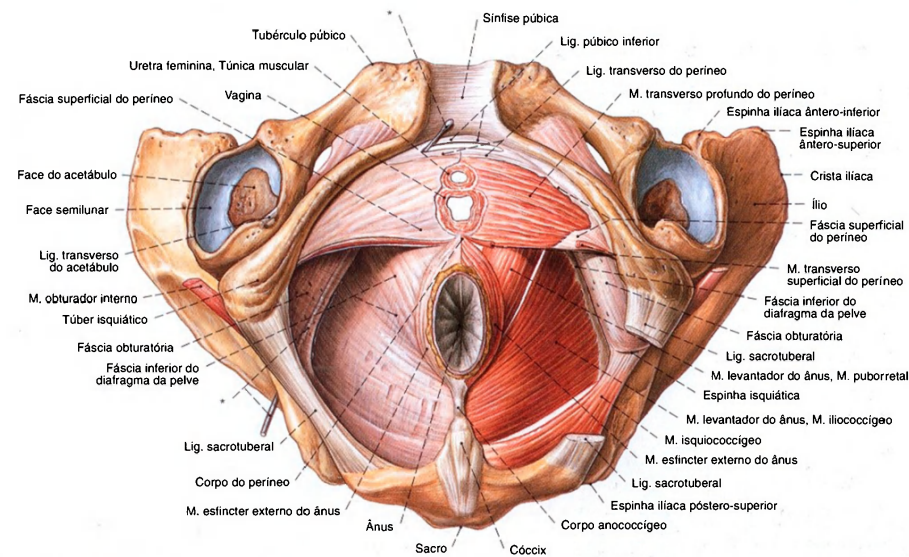


Fig. 1107 Músculos do períneo e do diafragma da pelve na mulher; O ligamento sacrotuberal esquerdo parcialmente removido para expor o M. isquiococcígeo; vista inferior.

O M. transverso superficial do períneo é constituído, na mulher idosa, frequentemente apenas por uns poucos feixes musculares.  
\*Sonda no canal do pudento (Canal de Atcock).

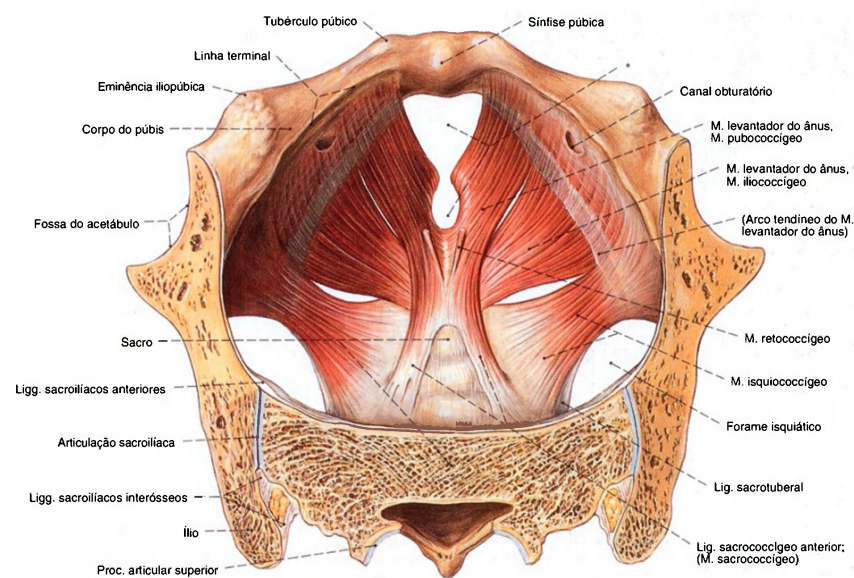


Fig. 1108 Diafragma da pelve, na mulher; A parte superior dos ossos pélvicos serrado no plano transversal; vista superior.

Os Mm. isquiococcígeo e sacrococcígeo são constituídos frequentemente apenas de uns poucos feixes musculares apoiados nos ligamentos correspondentes.  
\*Clinicamente: Hiato urogenital.



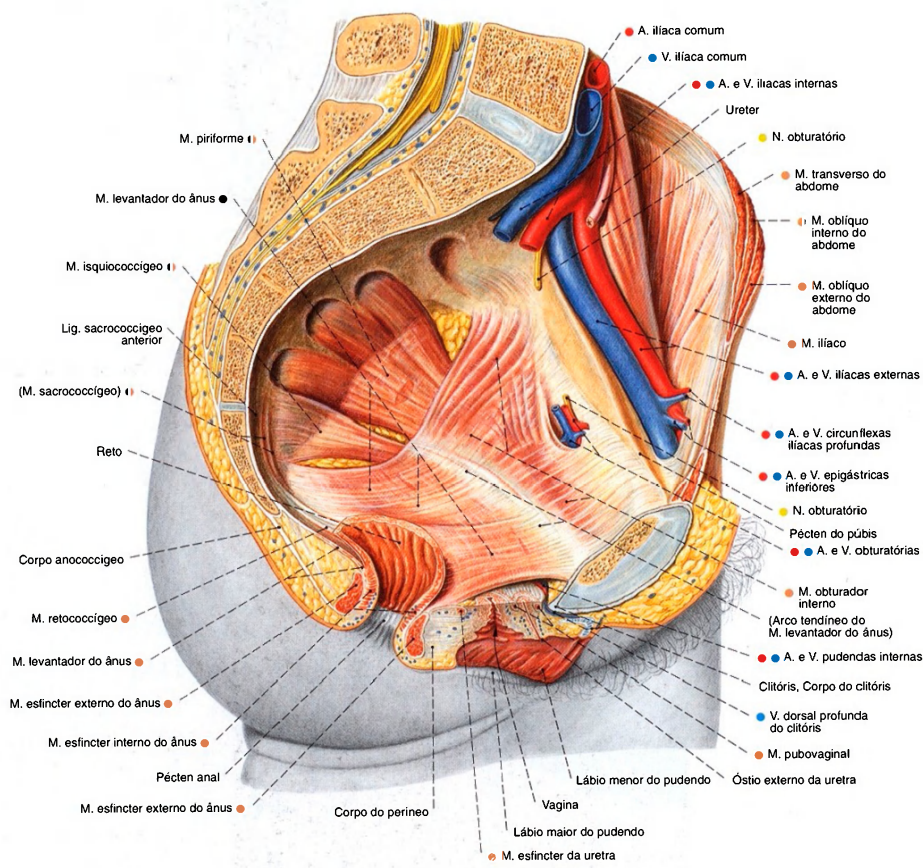


Fig. 1109 Músculos do diafragma da pelve feminina; Corte mediano da pelve. Os órgãos inteiros e as vias de condução foram amplamente removidos para expor a musculatura; vista lateral (E).

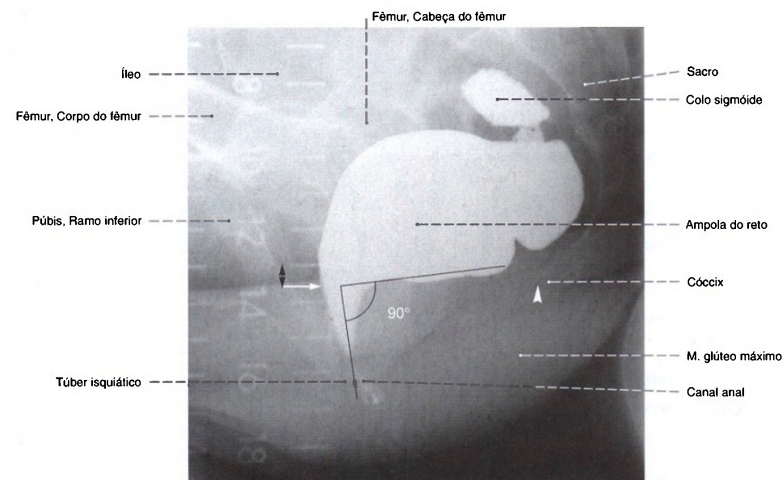


Fig. 1110 Reto;  
Radiografia lateral, após enchimento com um meio de contraste, durante o fechamento voluntário do ânus (defecografia). A passagem do ânus para o reto (seta) ocorre ao nível da ponta do cóccix (triângulo). O ângulo entre os eixos do ânus e do reto ( $\alpha$ ) é de 90°. Este desvio é causado pela alça do M. levantador do ânus (M. puborretal). Régua em cm.

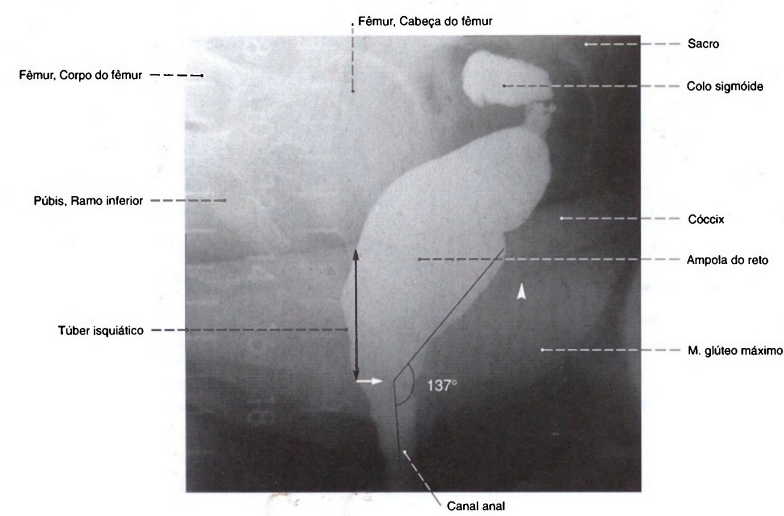


Fig. 1111 Reto;  
Radiografia lateral, após o enchimento com um meio de contraste em incidência lateral, durante a defecação (defecografia). Em comparação com a Fig. 1110, a passagem anorretal aparece mais profundamente, e o ângulo aumentou para 137°, porque a alça do músculo levantador do ânus relaxou. A curvatura, que funciona como uma válvula, está agora fechada e a coluna de fezes está pronta para a evacuação (defecação) no canal anal.

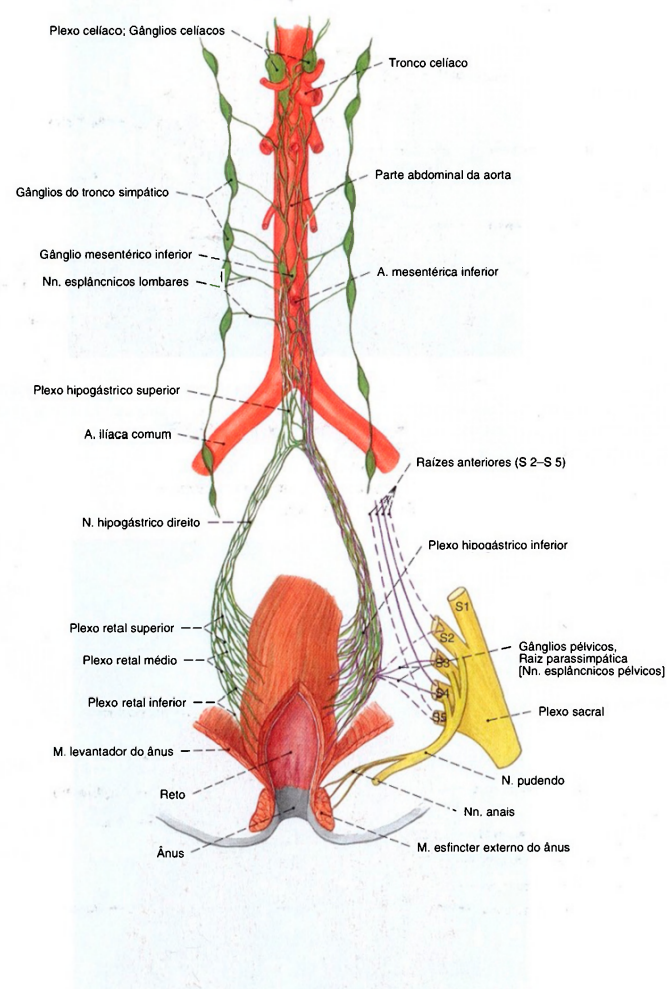


Fig. 1112 Reto;  
Representação esquemática da inervação;  
vista anterior.  
Verde = simpático;  
Lilás = parassimpático.

As fibras do parassimpático correm através do plexo hipogástrico para os órgãos pélvicos e no nervo hipogástrico em direção cranial. No plexo hipogástrico inferior se encontram fibras do simpático e do parassimpático, com gânglios espalhados (gânglios pélvicos).



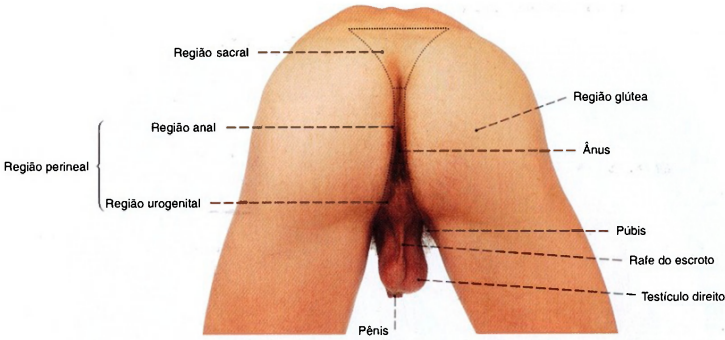


Fig. 1113 Regiões glútea e perineal masculinas; vista posterior.  
No frio o M. cremaster puxa o escroto para perto do períneo.

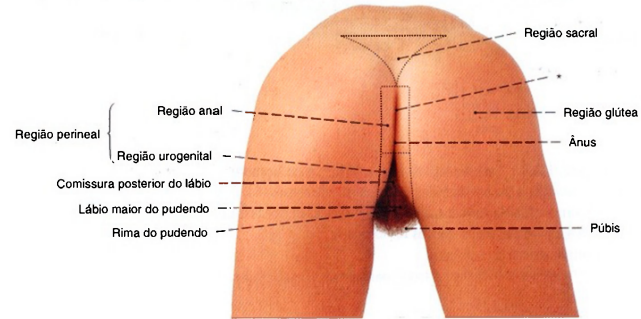


Fig. 1114 Regiões glútea e perineal femininas; vista posterior.  
\*Clinicamente: rima do ânus.

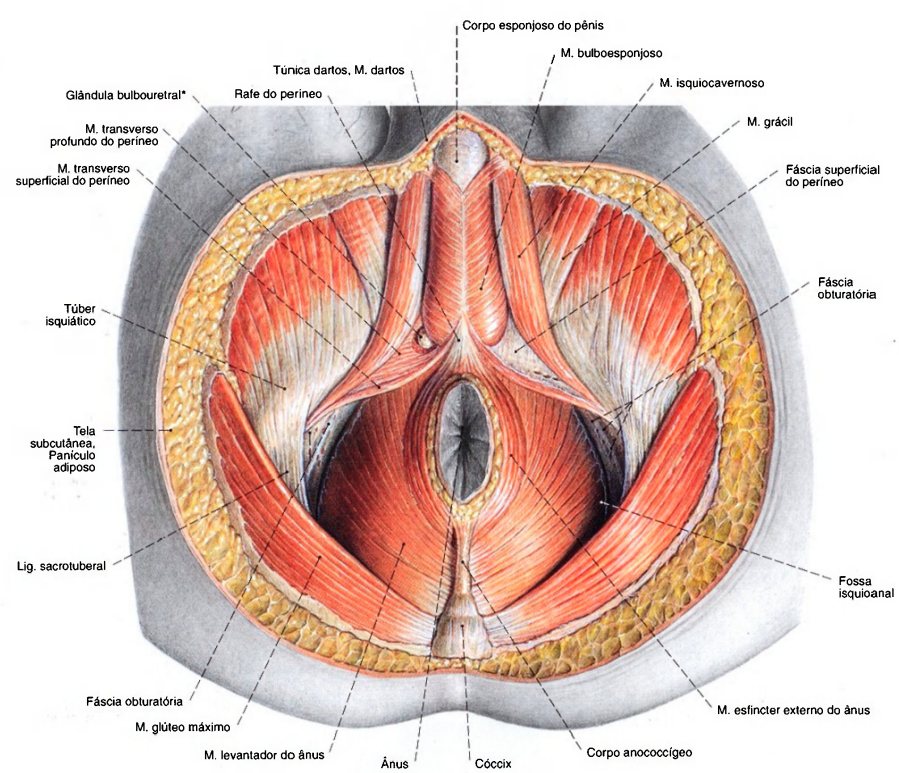


Fig. 1115 Períneo e diafragma da pelve do homem; O tecido adiposo da fossa isquioanal foi removido, bem como a fáscia inferior direita do diafragma urogenital, e a glândula bulbouretral foi exposta; vista inferior.

\*Também conhecida como glândula de Cowper.

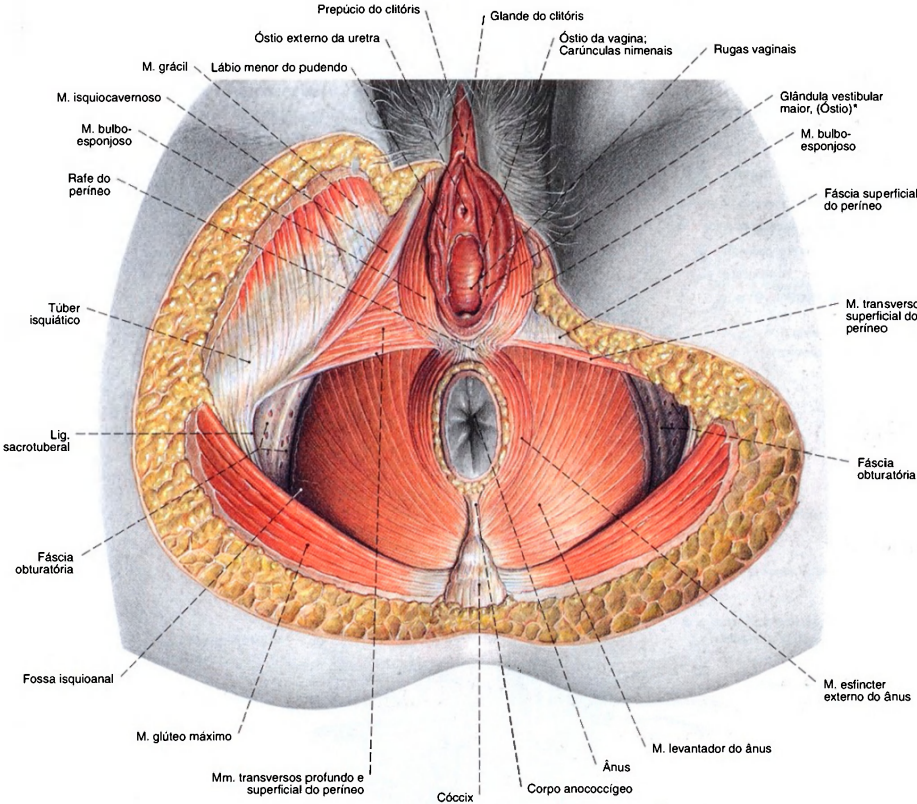


Fig. 1116 Períneo e Diafragma da pelve; órgãos genitais femininos externos; A gordura da fossa isquioanal foi removida; vista inferior.  
\*Também: Glândula de BARTHOLIN.  
Existe uma estreita proximidade topográfica entre o óstio da vagina

e o ânus. Durante o parto podem ocorrer rupturas da pele e da musculatura do períneo, atingindo a musculatura esfíntérica do ânus (Lacerações perineais de 1º a 3º graus), que podem ser evitadas por um corte lateral ou no plano mediano (corte do períneo = episiotomia lateral ou medial).



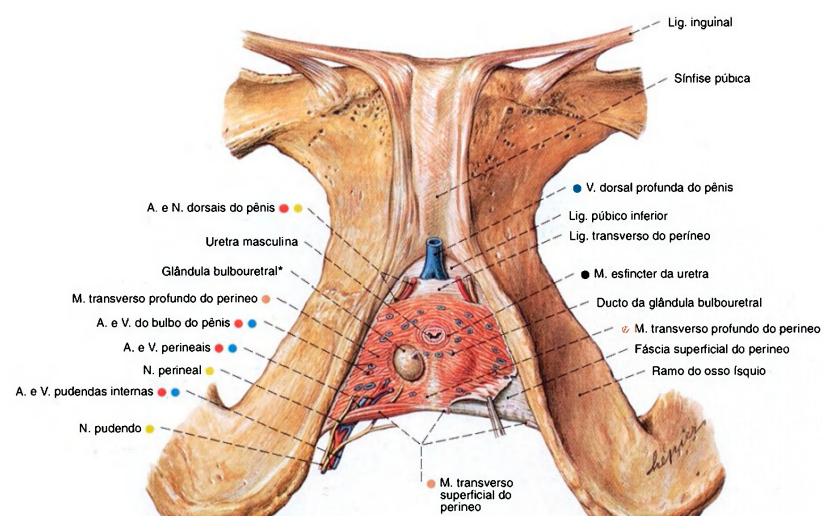


Fig. 1117 Parte anterior do "diafragma urogenital" do homem; A fâscia inferior foi amplamente removida. À direita, a glândula bulbouretral foi dissecada; vista inferior. Compare com a Fig. 1118.

\*Clinicamente: glândula de COWPER.

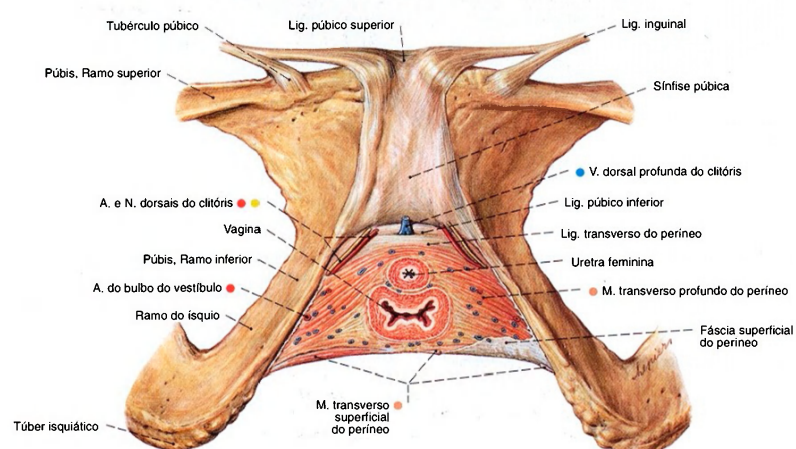


Fig. 1118 Parte anterior do "diafragma urogenital" da mulher; A fâscia inferior foi extensamente removida; vista inferior. Compare com a Fig. 1117.

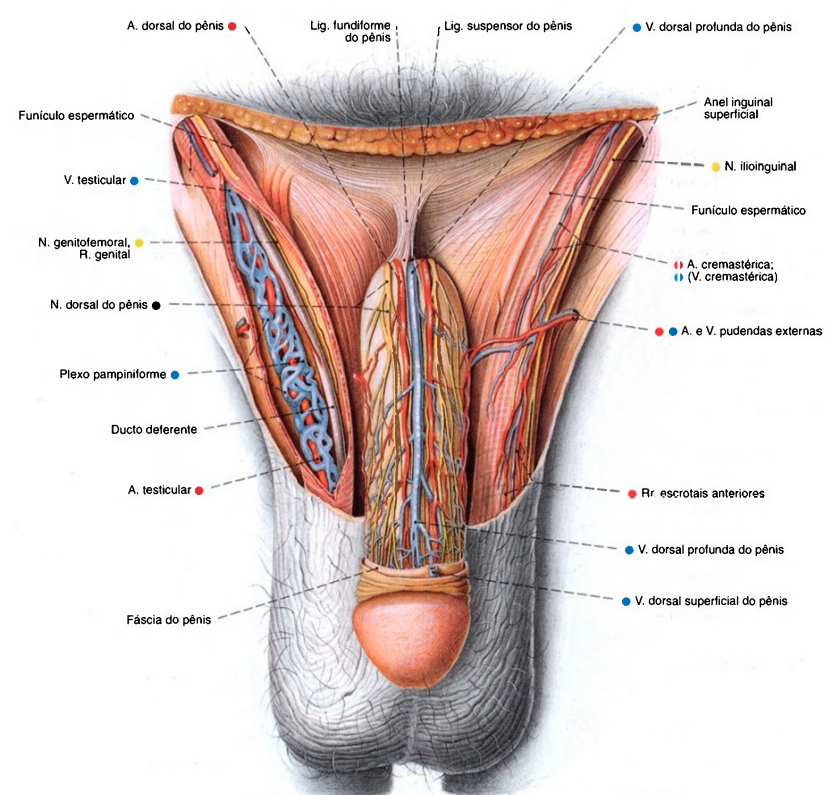


Fig. 1119 Órgãos genitais masculinos externos; Representação dos nervos e vasos, após extensa remoção da pele e da fâscia superficial do pênis. As tûnicas do funículo espermático foram abertas à direita; vista anterior. O plexo pampiniforme em torno da artéria testicular é bem visível.

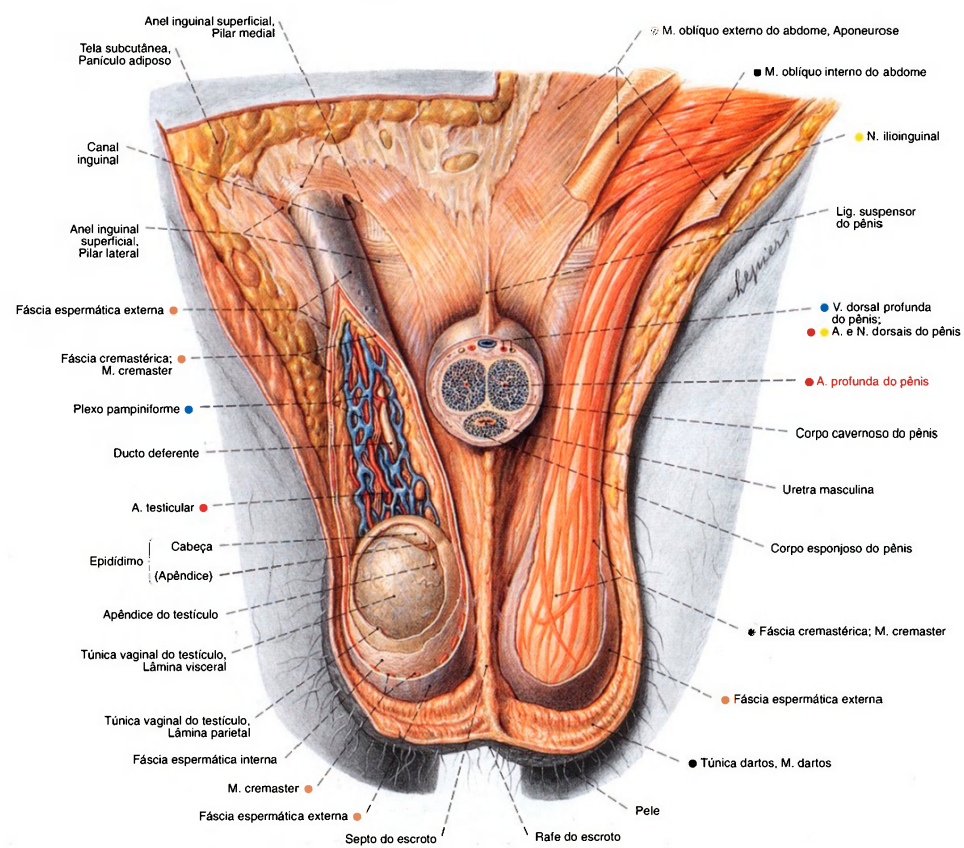


Fig. 1120 Órgãos genitais masculinos externos;  
A pele abdominal e partes da pele do escroto foram removidas.  
O corpo do pênis foi cortado transversalmente. À direita as  
túnicas do funículo espermático e do testículo foram dissecadas;  
vista anterior.  
Compare com as Figs. 824 até 827, a origem do M. cremaster  
e das fâscias a partir da musculatura da parede abdominal.



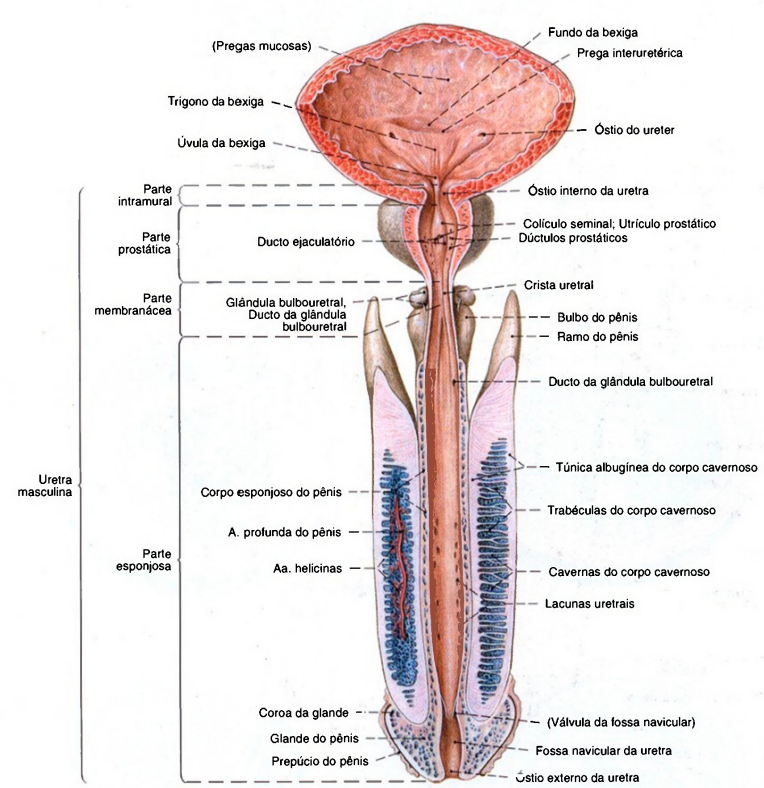


Fig. 1121 Bexiga urinária, próstata e uretra masculina;  
A bexiga e a uretra foram abertas para expor os lumens.  
A pele do pênis foi amplamente removida;  
vista anterior.  
Na posição normal o trajeto da uretra tem a forma de  
um arco (veja Fig. 1145).

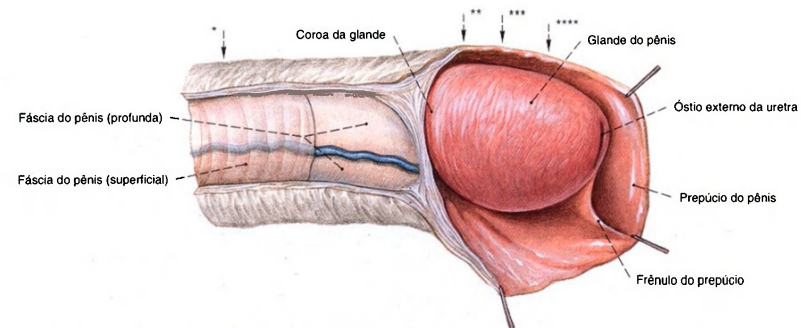


Fig. 1122 Pênis com glândula e prepúcio; A pele e a fâscia do pênis foram cortadas estratigraficamente; vista lateral.

\*Plano do corte da Fig. 1123a.  
\*\*Plano do corte da Fig. 1123b.  
\*\*\*Plano do corte da Fig. 1123c.  
\*\*\*\*Plano do corte da Fig. 1123d.

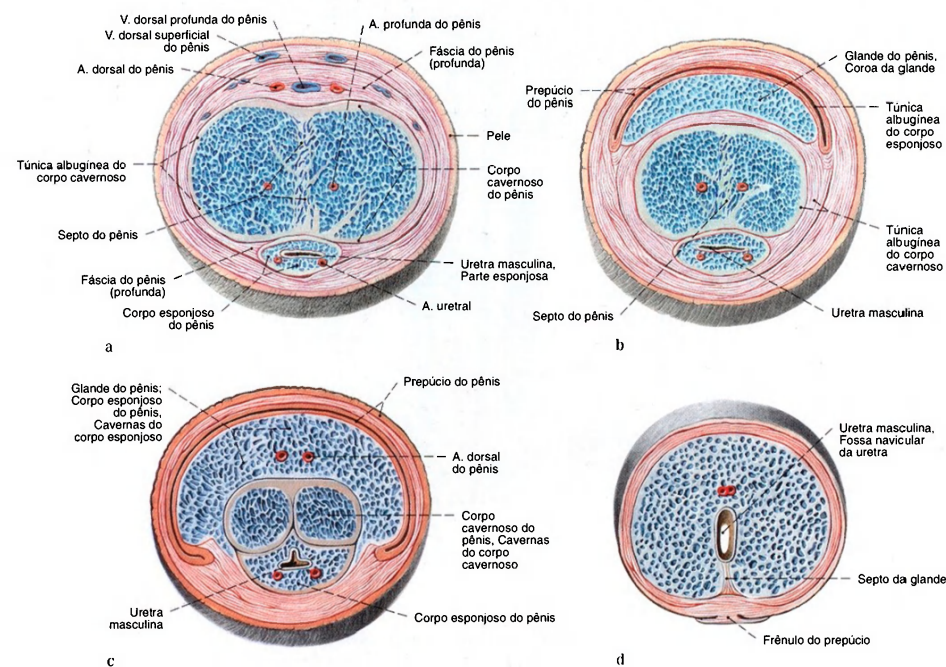


Fig. 1123 a-d Pênis; Corte transversal; planos dos cortes registrados na Fig. 1122; vista anterior.

a Corte transversal através do meio do corpo. Ambos os corpos cavernosos estão só incompletamente separados pelo septo.

b Corte transversal ao nível da circunferência proximal da glândula.  
c Corte transversal através do meio da glândula.  
d Corte transversal ao nível da extremidade distal da glândula.

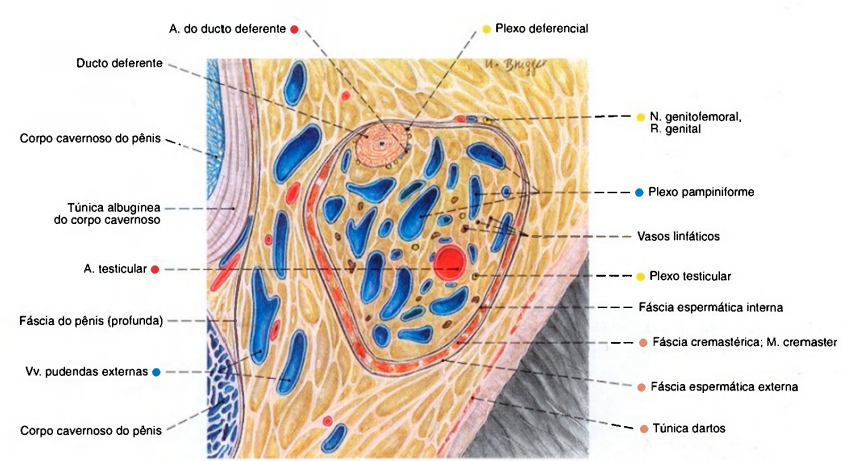


Fig. 1124 Funículo espermático esquerdo; Corte frontal (E, 250%). A formação do músculo cremaster, do plexo pampiniforme e a posição do ducto deferente no funículo espermático é muito variável.

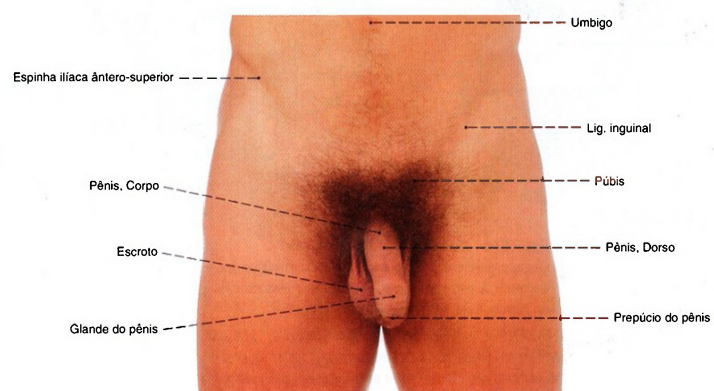
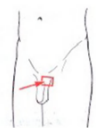

Fig. 1125 Órgãos genitais masculinos externos; vista anterior.



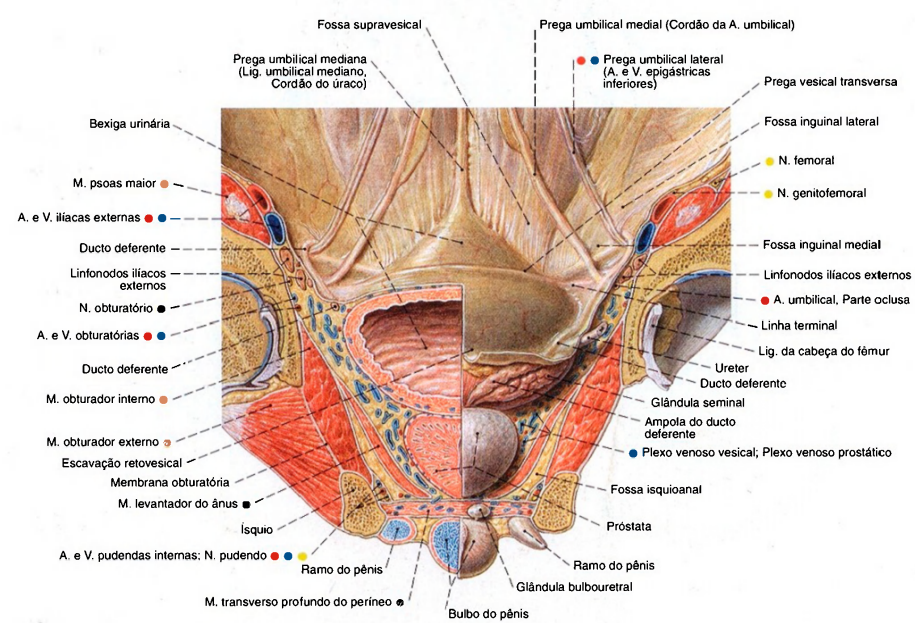


Fig. 1126 Diafragma da pelve;  
Órgãos pélvicos e parede abdominal anterior no homem. À esquerda, corte frontal através da cabeça do fêmur e da bexiga. À direita, a bexiga e a próstata não foram cortadas; vista posterior.

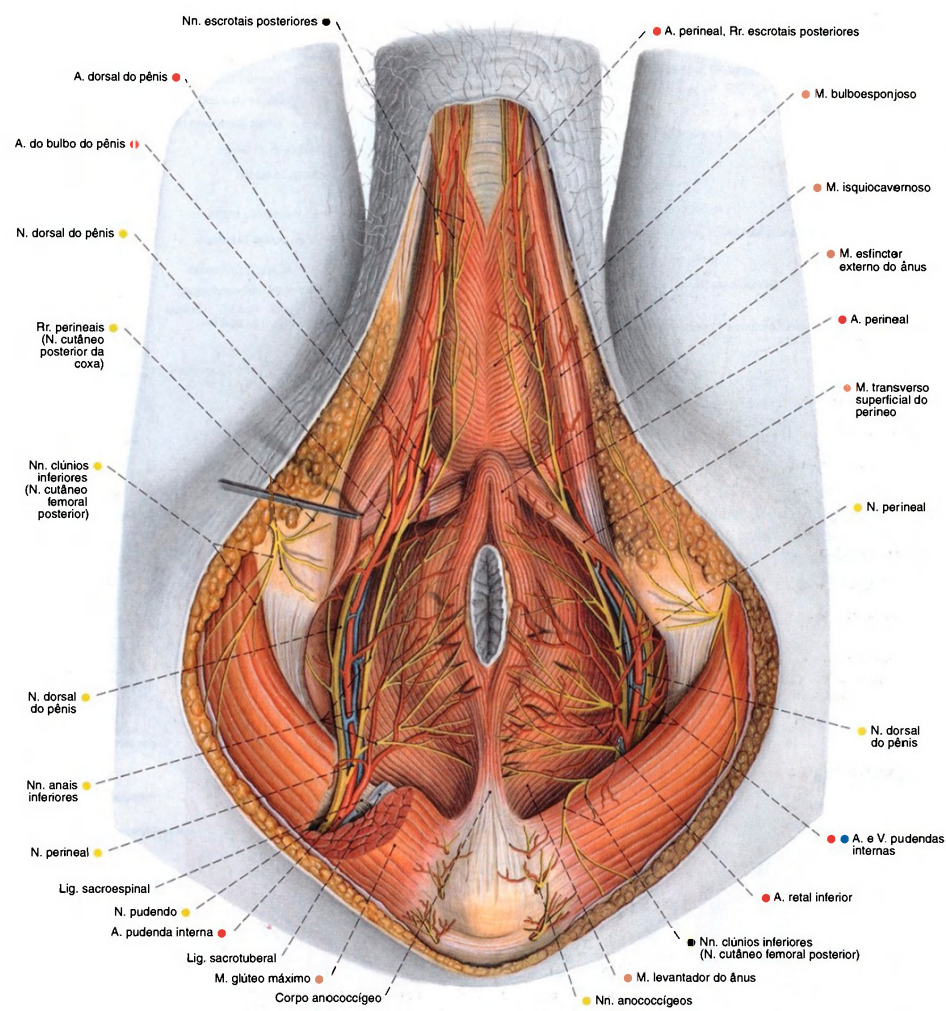


Fig. 1127 Vasos e nervos da região perineal e dos órgãos genitais masculinos externos, após a remoção do tecido adiposo da fossa isquioanal e da incisão do músculo glúteo máximo, para expor o trajeto do nervo pudendo e da artéria pudenda interna; vista inferior.

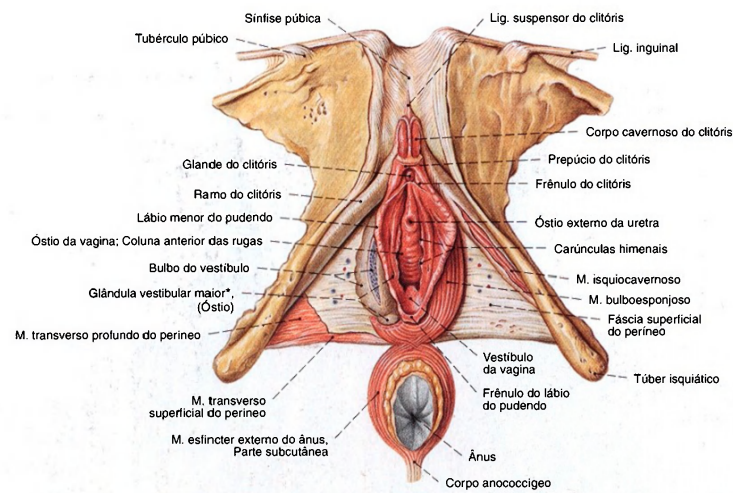


Fig. 1128 Órgãos genitais femininos externos; Parte do diafragma da pelve; A fáscia inferior do diafragma da pelve substancialmente extensamente removida; O M. isquiocavernoso esquerdo foi preparado;

À direita, o M. bulboesponjoso foi cortado para expor o tecido erétil do bulbo do vestibulo; vista ínfero-anterior.

\*Clinicamente: glândula de BARTOLIN.

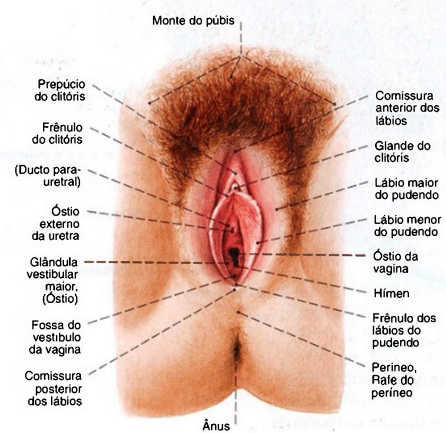


Fig. 1129 Órgãos genitais femininos externos; vista inferior. A vista do vestibulo só é possível quando os lábios maiores e menores do pudendo forem abertos com espátulas ou com os dedos do examinador (não representados).

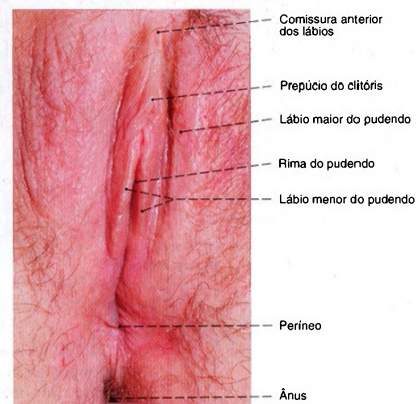


Fig. 1130 Órgãos genitais femininos externos; vista inferior. Mesmo com as pernas abertas os lábios menores do pudendo fecham a entrada da vagina como nesta mulher de 26 anos de idade.



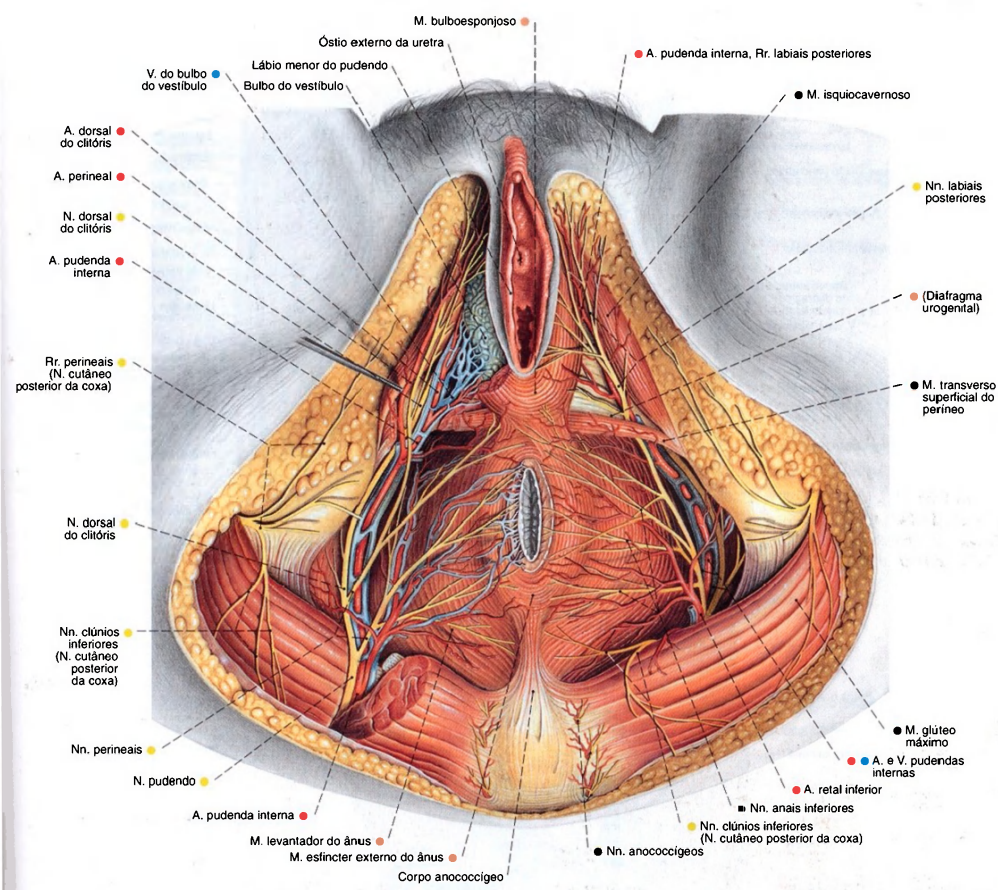


Fig. 1131 Vasos e nervos da região perineal e dos órgãos genitais femininos externos; O tecido subcutâneo adiposo e o corpo adiposo da fossa isquioanal foram removidos para expor as vias de condução; À direita os Mm. glúteo máximo e transverso profundo do perineo foram cortados para expor os trajetos dos nervos e vasos; O M. bulboesponjoso direito foi removido para expor o corpo cavernoso do bulbo do vestibulo; vista inferior.

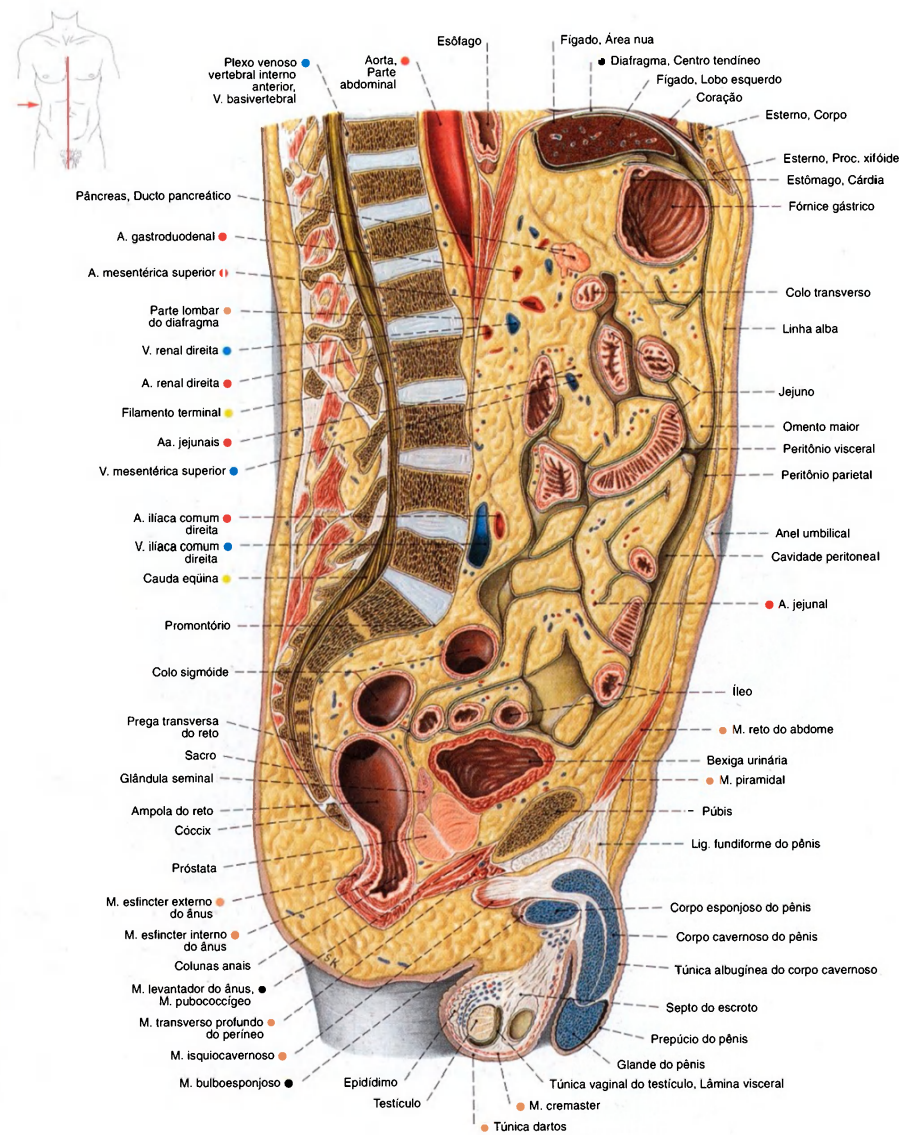


Fig. 1132 Abdome e pelve de um homem; Corte mediano; vista lateral. Os órgãos genitais externos e as partes anteriores da pelve se encontram à esquerda do plano mediano.

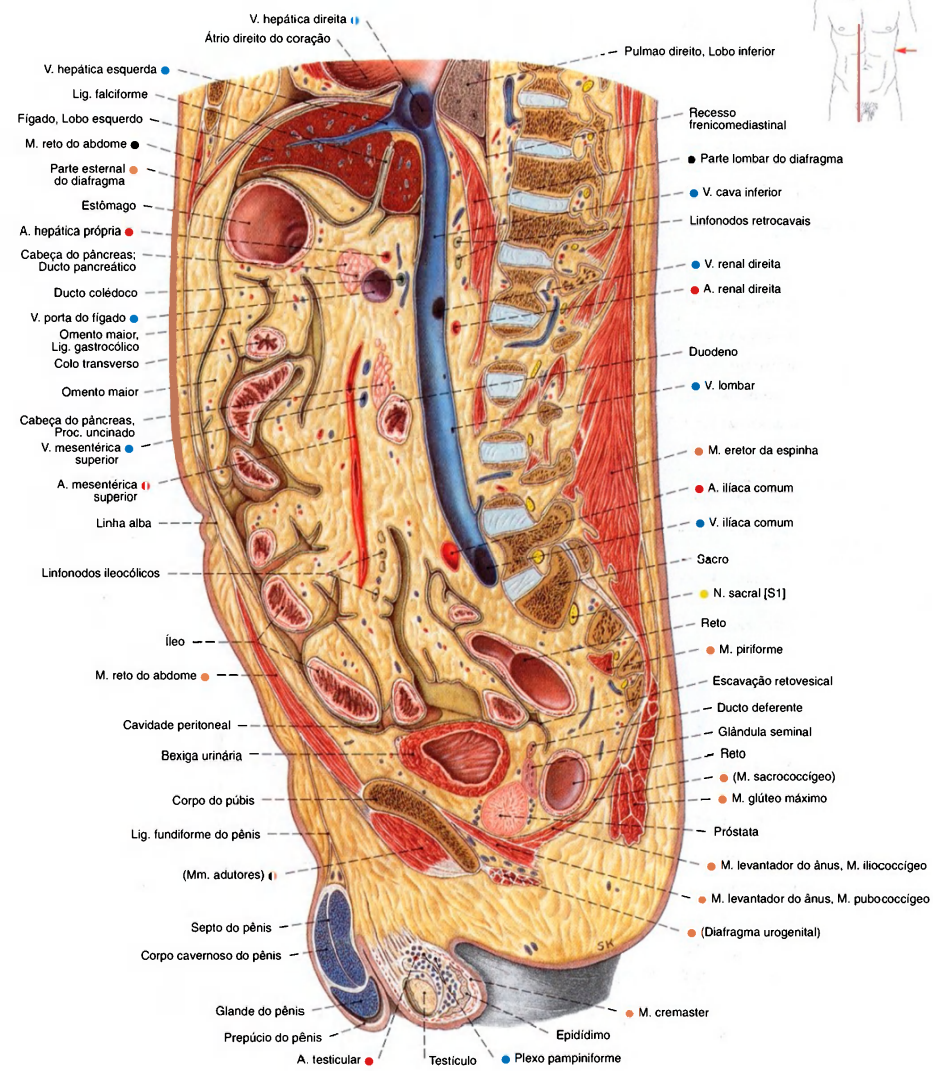


Fig. 1133 Abdome e pelve de um homem; Corte sagital à direita do plano mediano; vista medial (D).

Por causa do arqueamento lateral da parte lombar da coluna vertebral (escoliose), ela se encontra mais lateral que a parte torácica. Em comparação com o tecido adiposo subcutâneo, há muito tecido adiposo no mesentério e no omento maior.



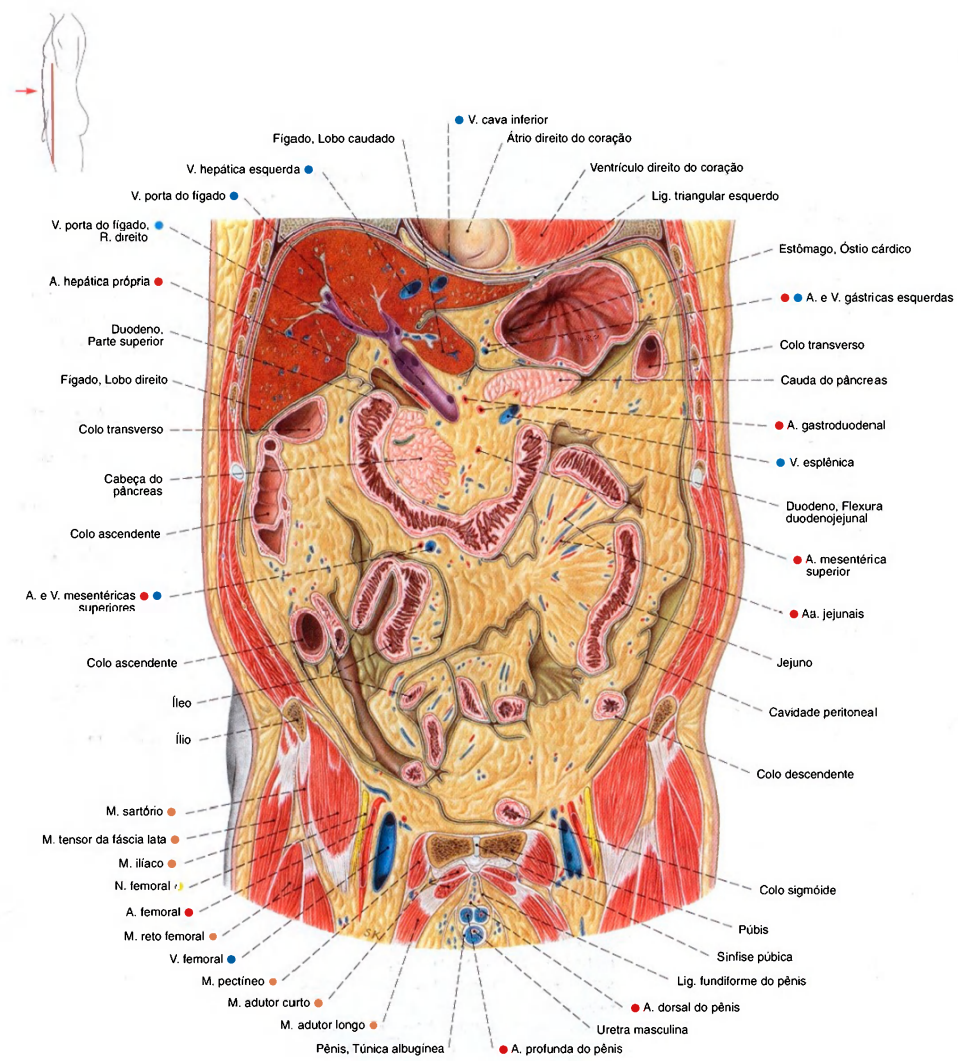


Fig. 1134 Abdome; Corte frontal através da parte anterior da cavidade abdominal; vista anterior. Os músculos e vias de condução estão descritos na Fig. 837.

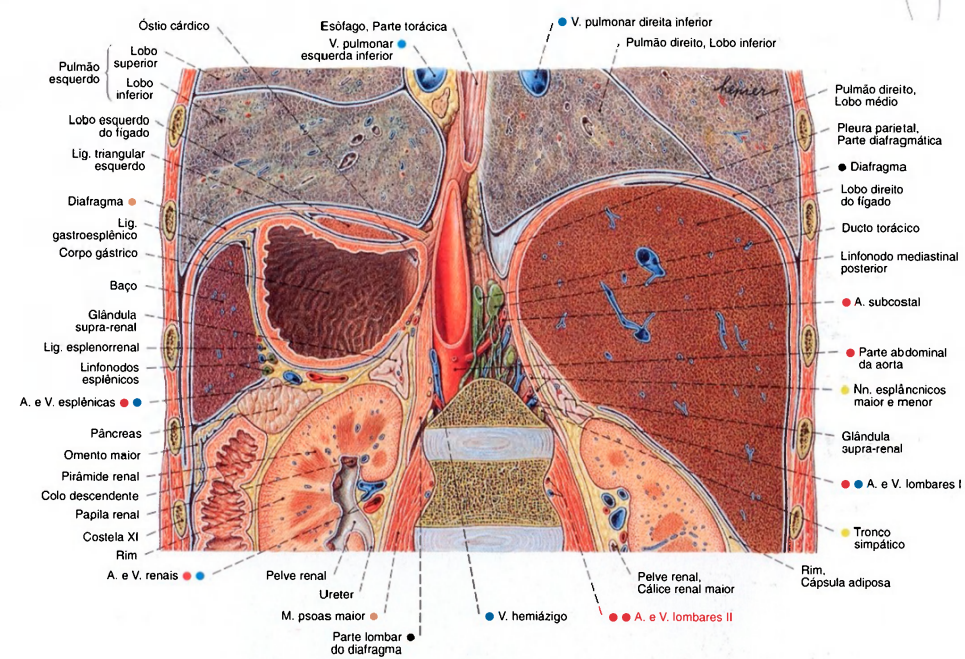


Fig. 1135 Abdome;  
Corte frontal para mostrar o diafragma,  
os órgãos da parte superior do abdome e os rins;  
vista posterior.  
Por causa da lordose lombar foram cortados os  
corpos da primeira e da segunda vértebra.

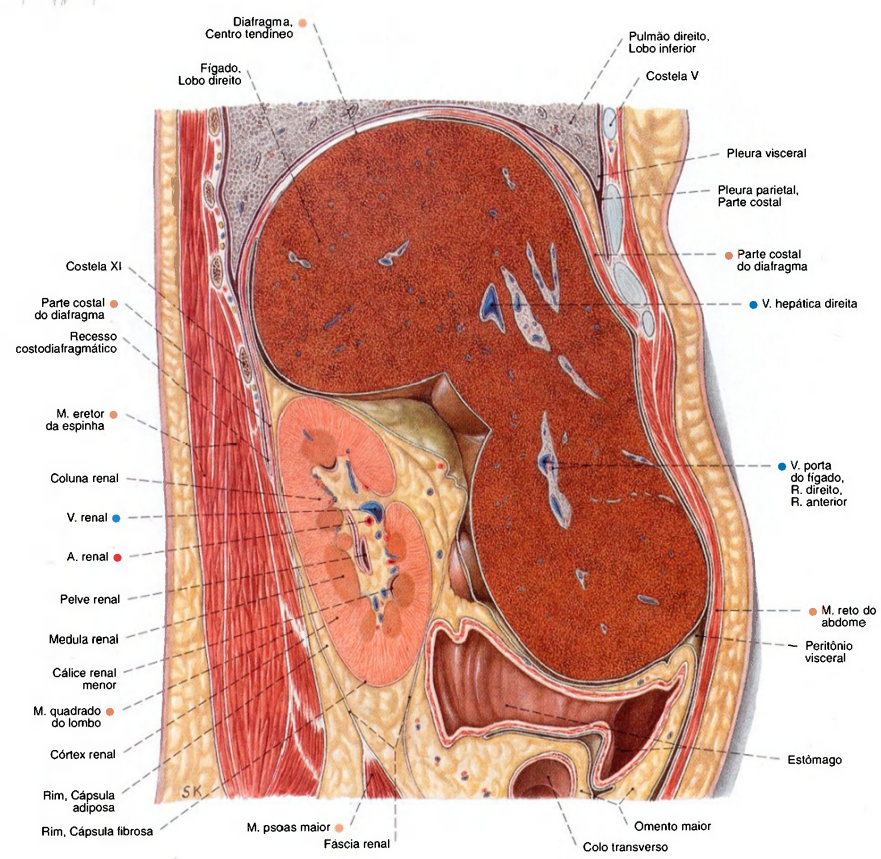
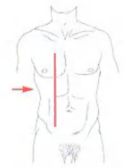


Fig. 1136 Abdome;  
Corte sagital através da parte superior do  
abdome ao nível do rim direito;  
vista direita.



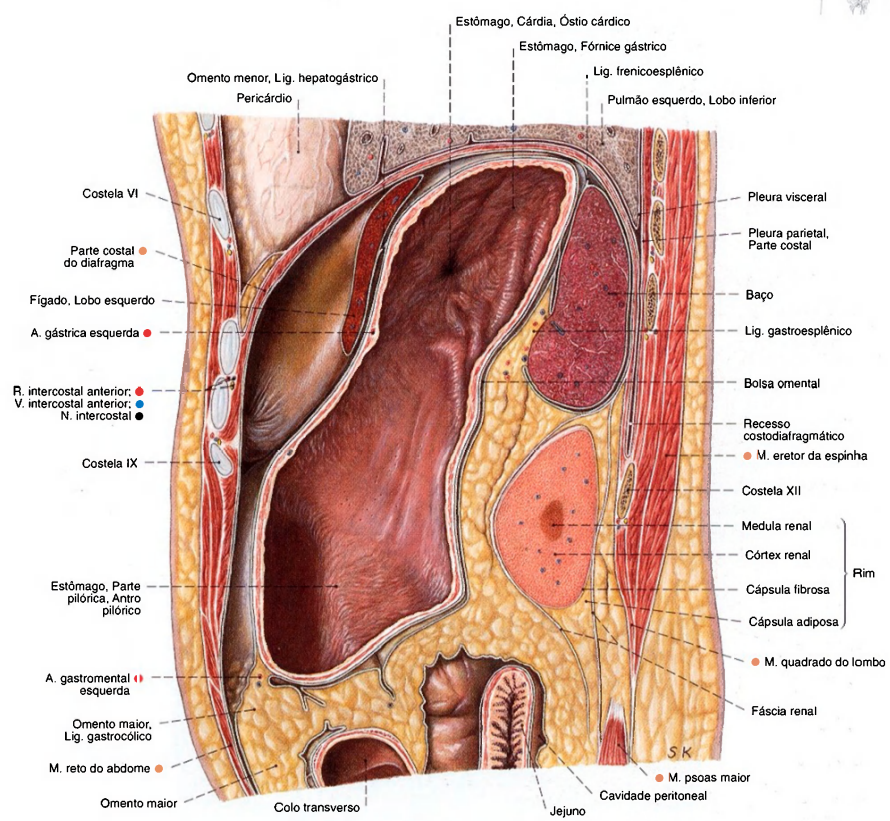
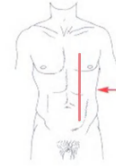

Fig. 1137 Abdome;  
Corte sagital através da parte superior do abdome  
ao nível do baço;  
vista esquerda.  
A cápsula do fígado está espessada patologicamente.

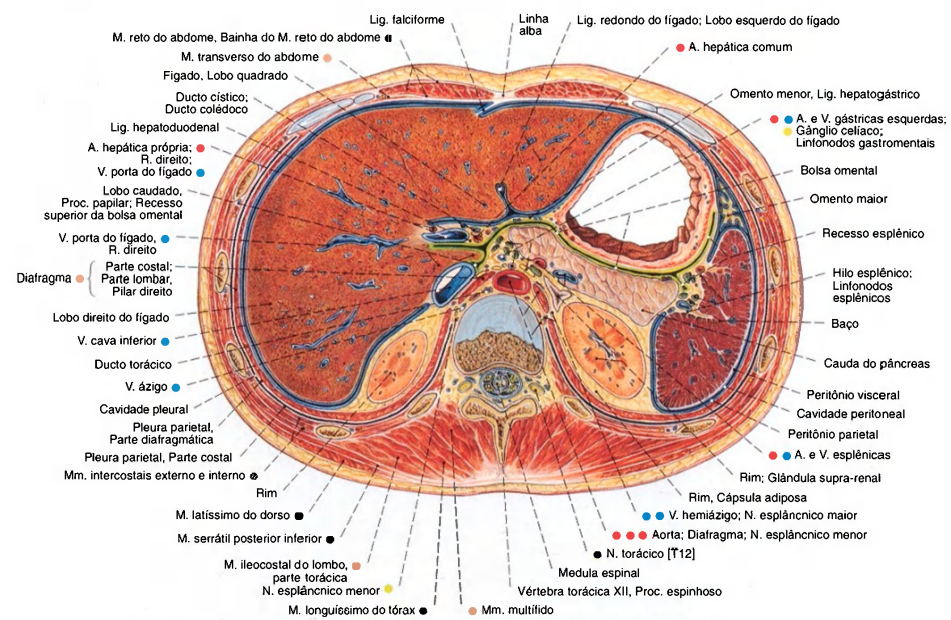


Fig. 1138 Abdome;  
Corte transversal ao nível do disco intervertebral, entre a 12ª vértebra torácica e a primeira vértebra lombar.

O diafragma está colorido de azul, e na região da bolsa omental em verde-amarelado; vista inferior.

Nesta peça o tecido adiposo era pouco expressivo.

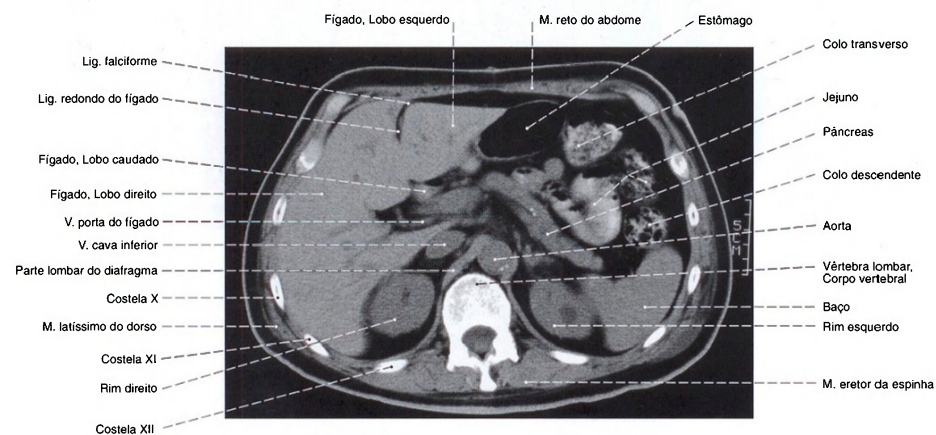


Fig. 1139 Abdome;  
Corte transversal por tomografia computadorizada (TC) ao nível da primeira vértebra lombar; vista inferior.  
O intestino está parcialmente cheio com o meio de contraste.

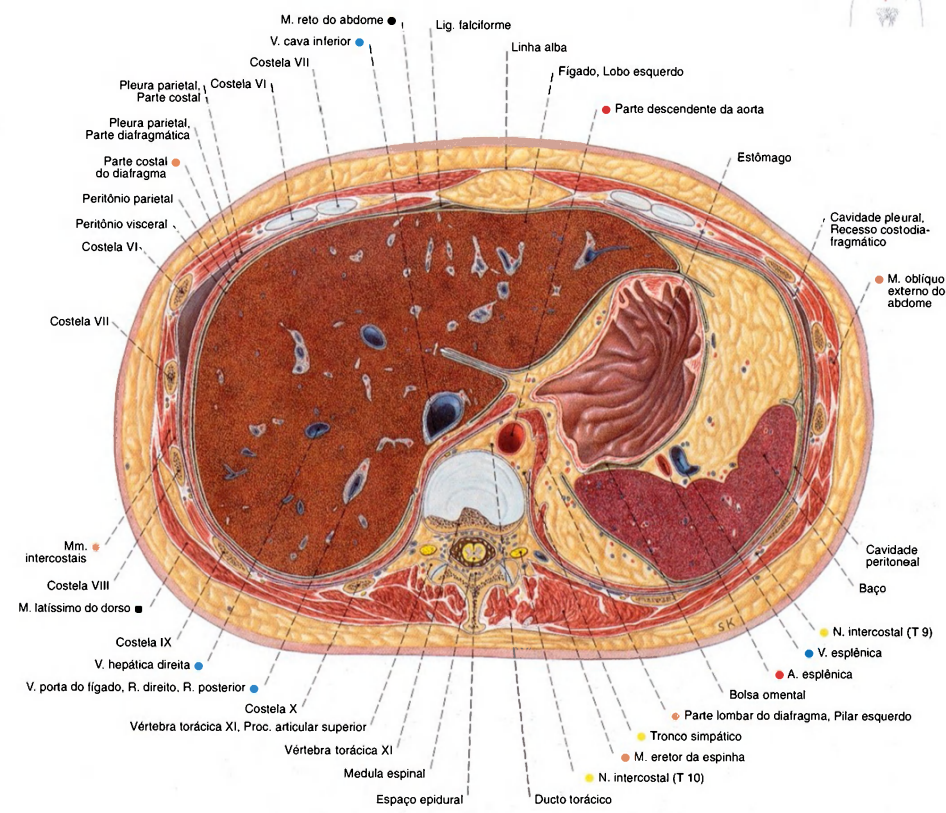


Fig. 1140 Abdome;  
Corte transversal através da parte superior  
do abdome, ao nível da 11ª vértebra torácica;  
vista inferior.



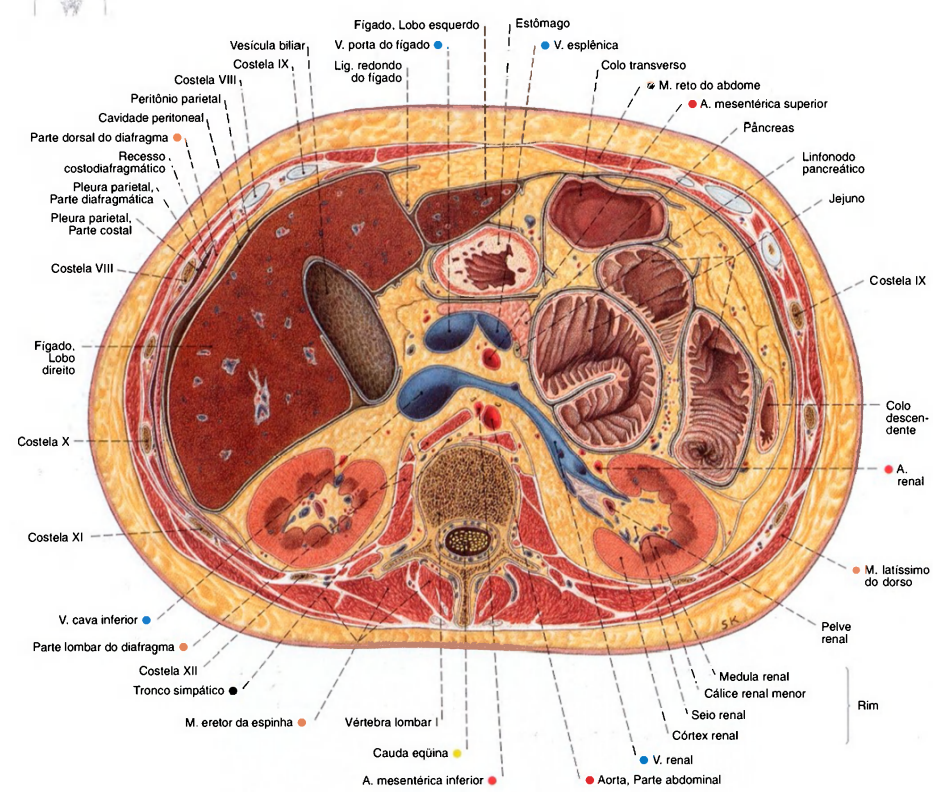
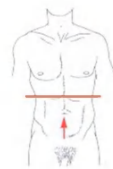

Fig. 1141 Abdomen;  
Corte transversal através da parte superior do abdome,  
ao nível da primeira vértebra lombar;  
vista inferior.  
A medula espinal, neste caso, já passou para a  
cauda equina. O estômago está fortemente contraído e,  
por isto, a túnica mucosa parece espessada.

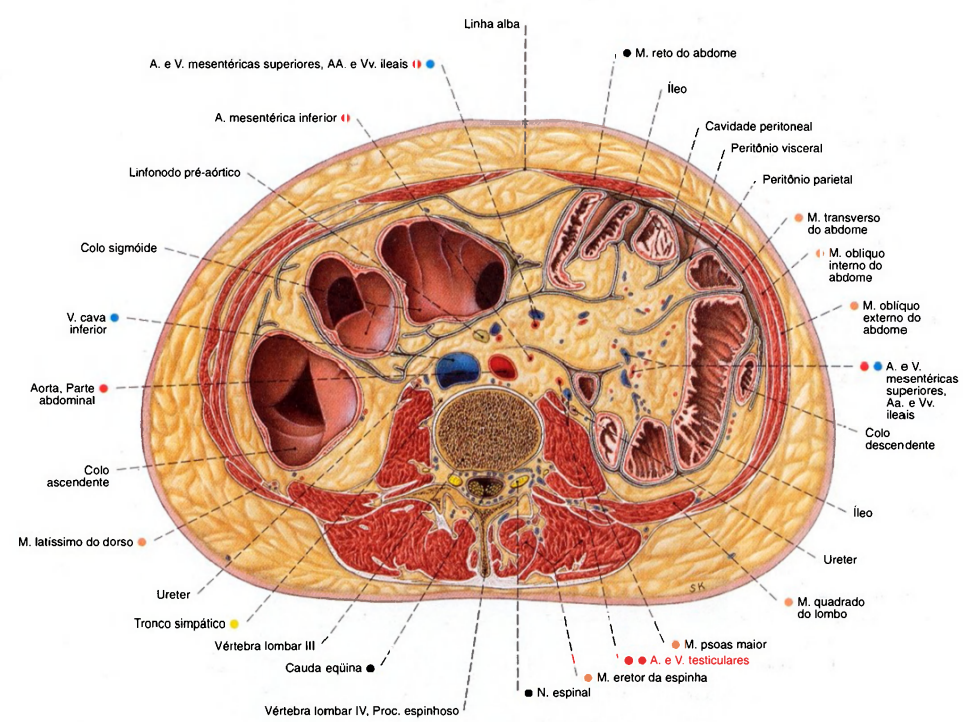
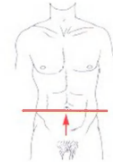


Fig. 1142 Abdome; Corte transversal através da parte inferior do abdome, ao nível do corpo da terceira vértebra lombar; vista inferior.  
Neste caso, há uma alça bem alta do colo sigmóide, cujas partes ascendente e descendente se encontram.

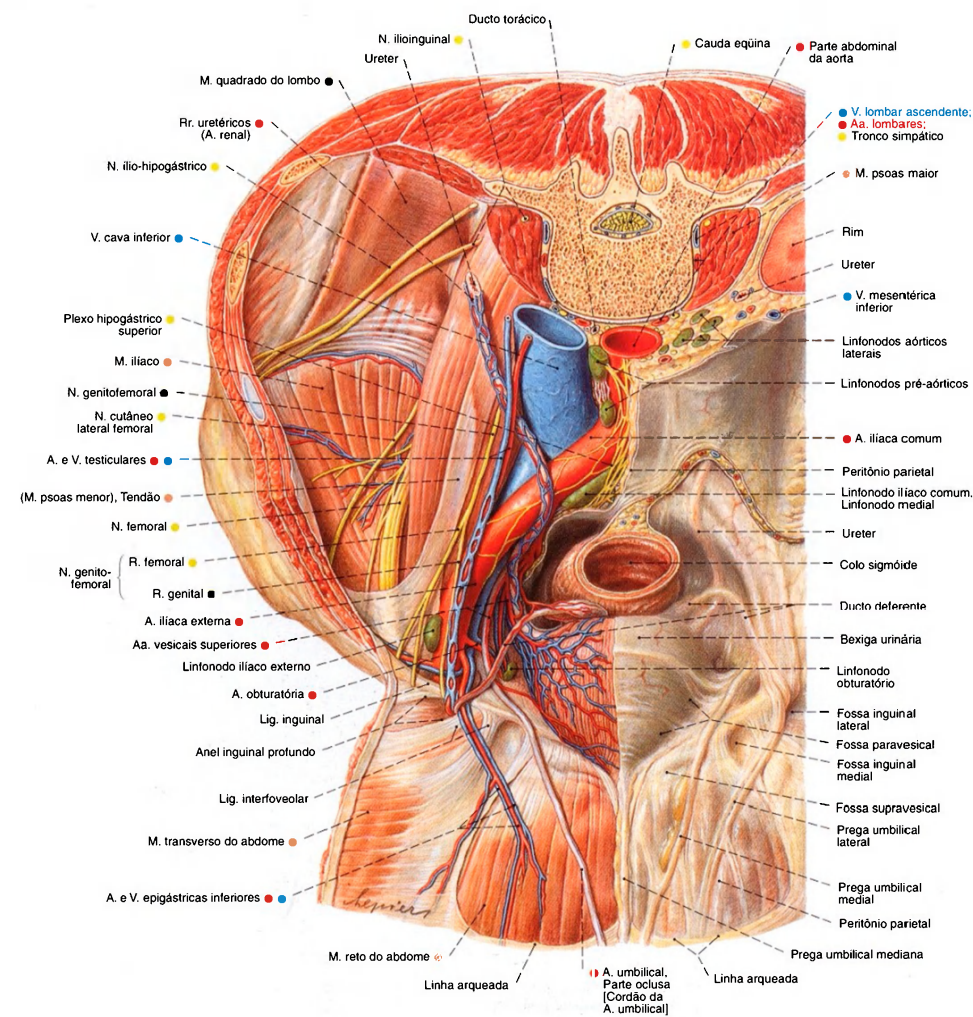


Fig. 1143 Parede abdominal e órgãos pélvicos do homem. A parede abdominal posterior foi dividida no plano transversal; a parede abdominal anterior foi dobrada para fora; à direita, o peritônio foi removido para expor as vias de condução; vista superior.



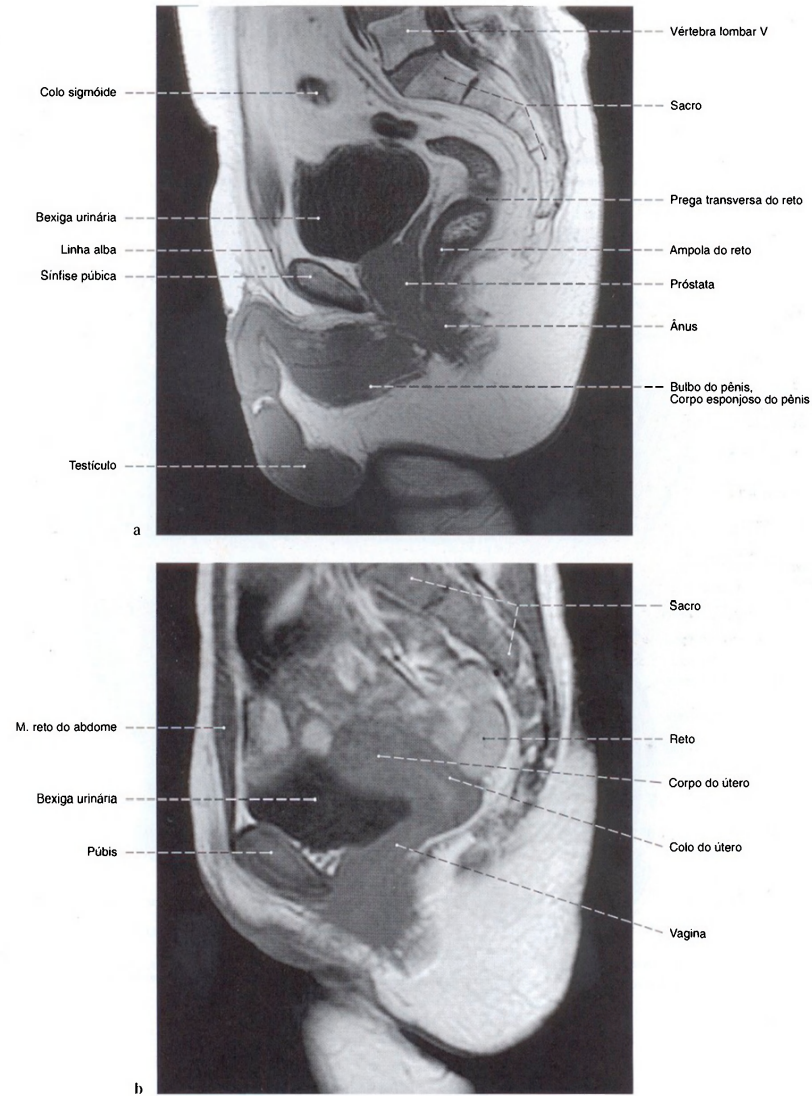


Fig. 1144 a, b Pelve;  
Imagem por ressonância magnética (IRM) em corte paramediano;  
vista esquerda.  
a em um homem  
b em uma mulher  
Compare com as Figs. 1145 e 1146.

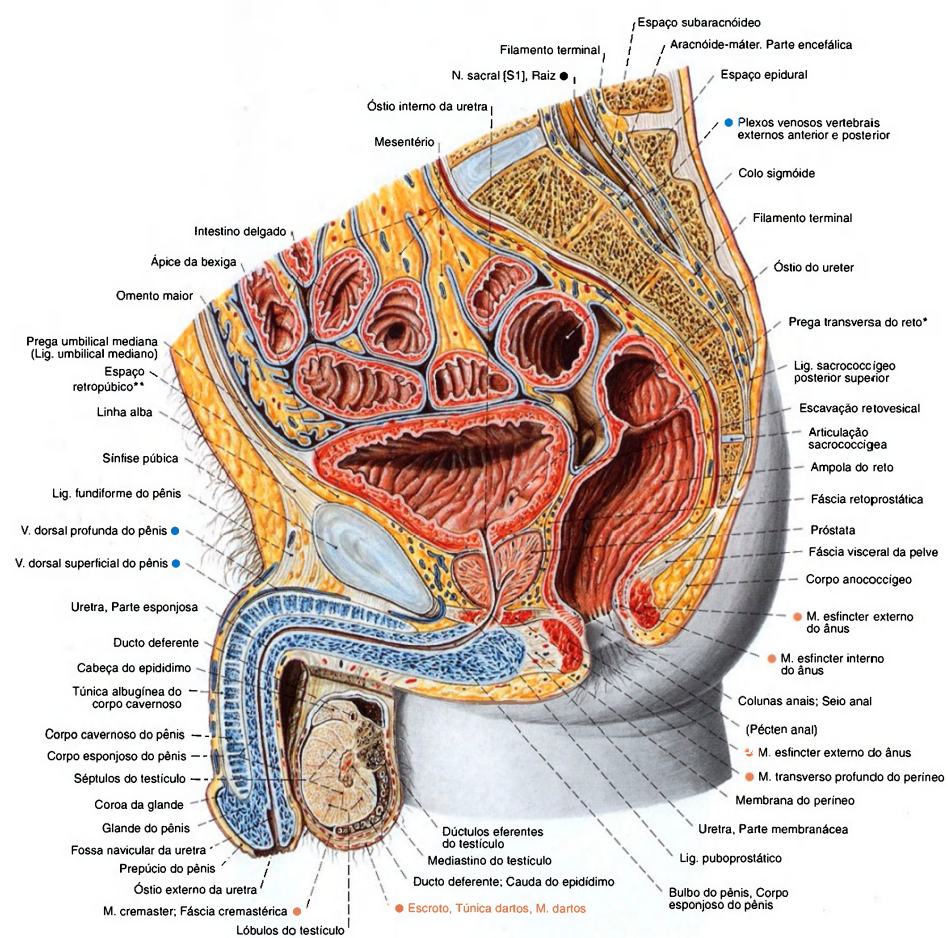


Fig. 1145 Pelve do homem; Corte mediano; vista lateral (D).

\*Clinicamente: fenda de KOHLRAUSCH.  
\*Clinicamente: espaço de RETZIUS.

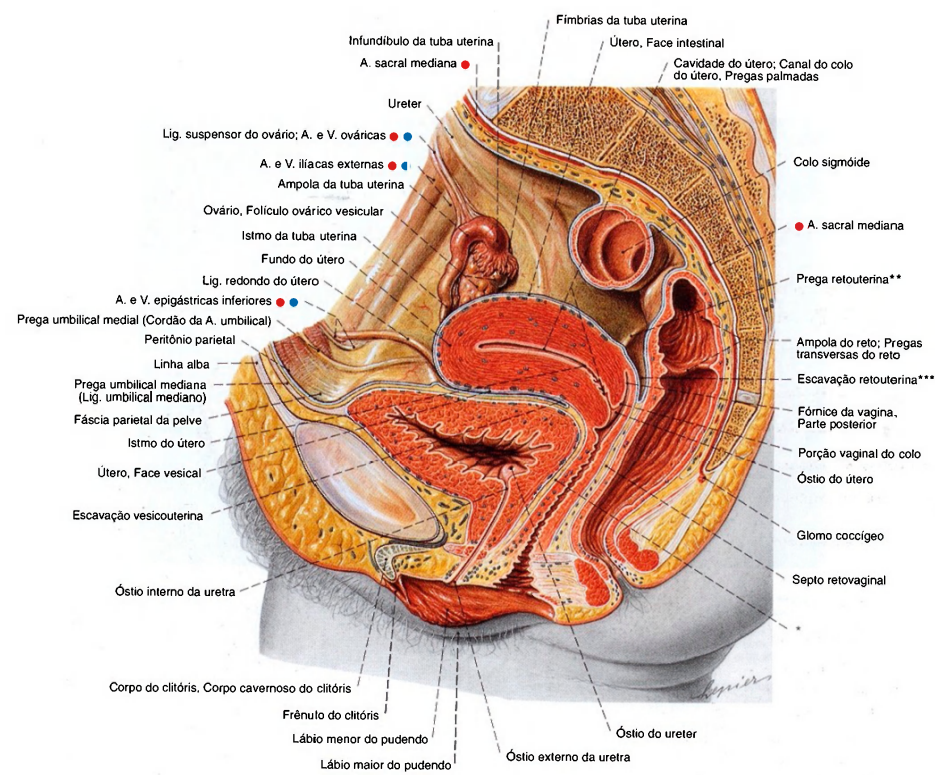


Fig. 1146 Pelve, na mulher;  
Corte mediano.  
O intestino até o final do colo sigmóide e o reto  
foram removidos;  
vista lateral (D).  
\*Clinicamente: septo vésico-vaginal  
\*\*Clinicamente: ligamento sacrouterino  
\*\*\*Clinicamente: fundo de-saco de DOUGLAS



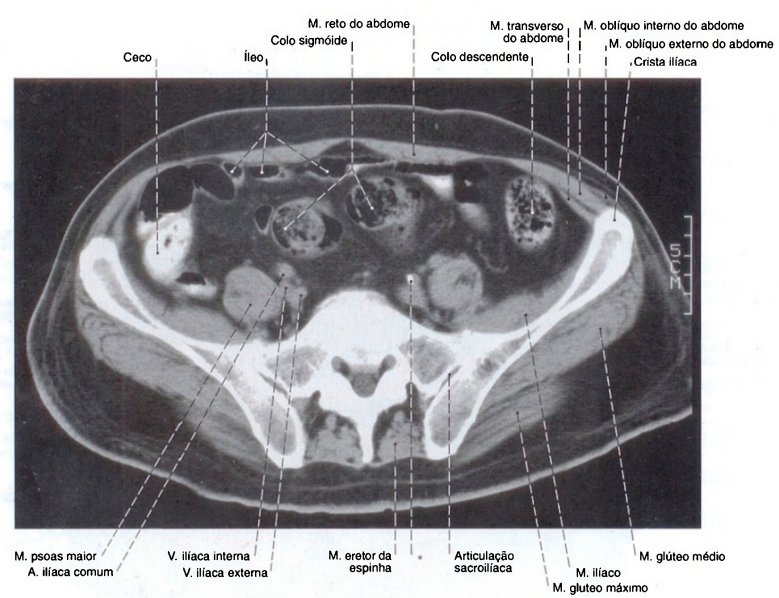


Fig. 1147 Pelve;  
Tomografia computadorizada (TC) transversal ao nível do 1º  
segmento sacral após a introdução de meio de contraste no colo  
do paciente em decúbito dorsal;  
vista inferior.

\*Calcificação na parede da A. ilíaca comum

Nos colos sigmóide e descendente o meio de contraste se misturou  
ao conteúdo do intestino, enquanto o ceco está quase totalmente  
cheio de meio de contraste. A espessura do tecido adiposo  
subcutâneo na região glútea é grande neste paciente, e isto deve  
ser observado na injeção intramuscular de medicamentos, pois  
muitos deles só podem ser injetados na musculatura e não no  
tecido adiposo. (Compare com as Figs. 1342 e 1343.)

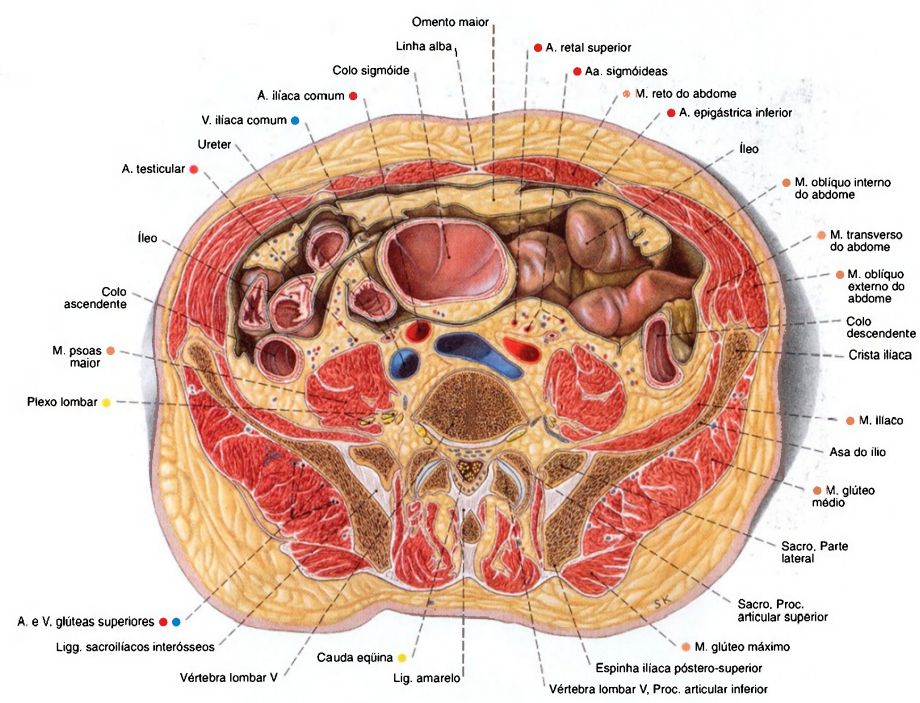
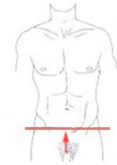

Fig. 1148 Pelve; Corte transversal ao nível da quinta vértebra lombar; vista inferior.  
Este corte provém de um homem diferente dos cortes das Figs. 1140-1142. O colo sigmóide alcança uma posição bem mais superior, e a cúpula da flexura está, por isto, cortada. A espessura do tecido adiposo subcutâneo sobre o músculo glúteo médio deve ser observada no caso de injeções intramusculares.

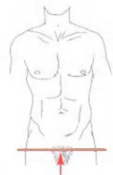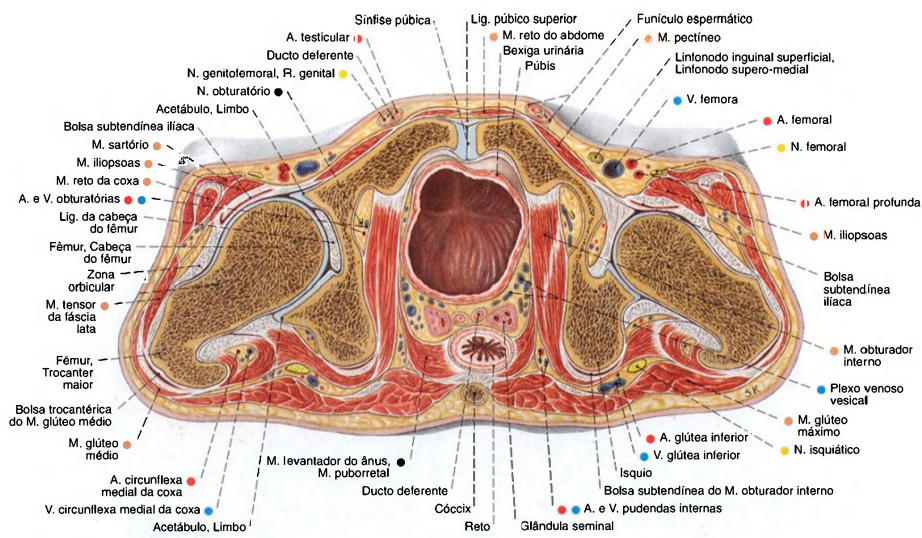


Fig. 1149 Pelve de um homem;  
Corte transversal através da pelve menor;  
vista inferior.  
Por causa de uma leve assimetria da pelve, as articulações do quadril, esquerda e direita, estão um pouco diferentes.

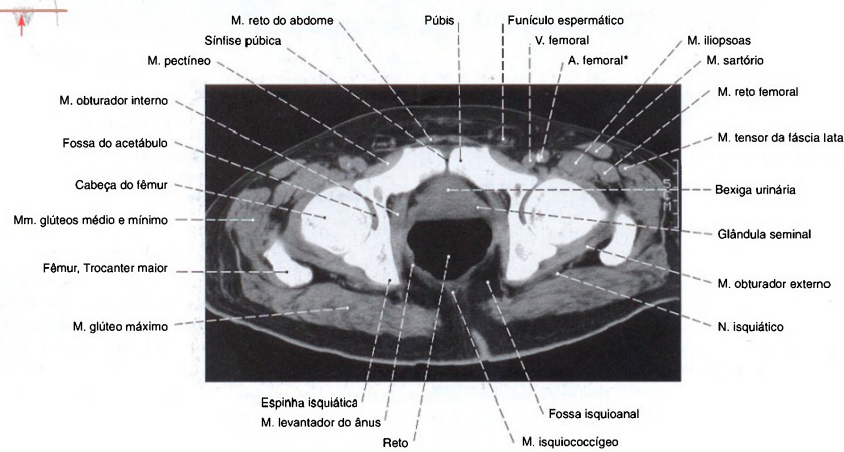


Fig. 1150 Pelve de um homem;  
Tomografia computadorizada (TC) transversal através da pelve menor com o paciente em decúbito dorsal em nível comparável ao da Fig. 1149;  
vista inferior.

\* Com uma calcificação na parte medial da A. femoral.



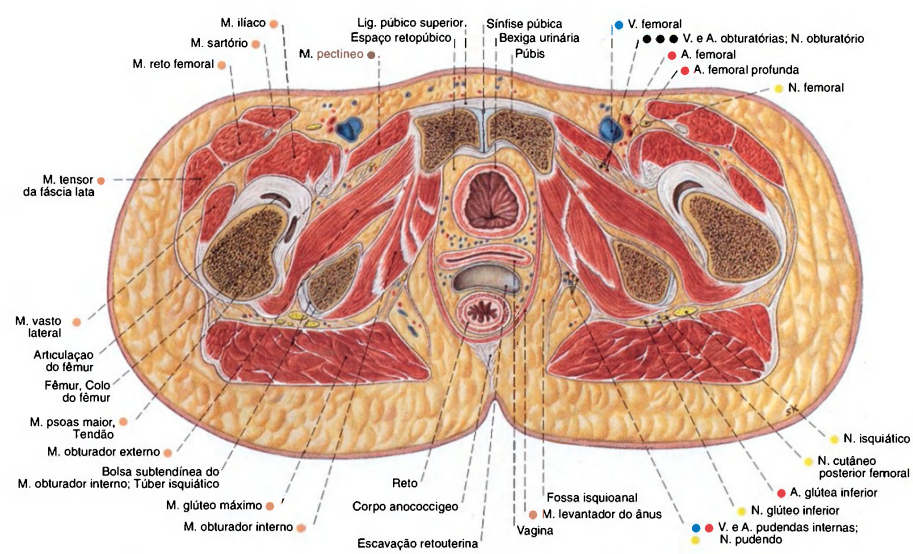


Fig. 1151 Pelve de uma mulher;  
Corte transversal através da pelve menor ao nível da sínfise púbica;  
vista inferior.

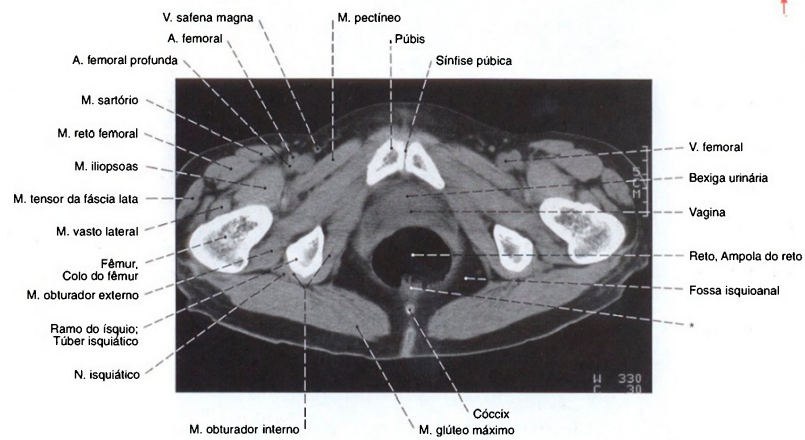


Fig. 1152 Pelve de uma mulher;  
Tomografia computadorizada (TC) transversal  
através da pelve menor com a paciente em decúbito  
dorsal em nível comparável ao da Fig. 1151;  
vista inferior.

\*Restos do contraste no conteúdo do intestino.

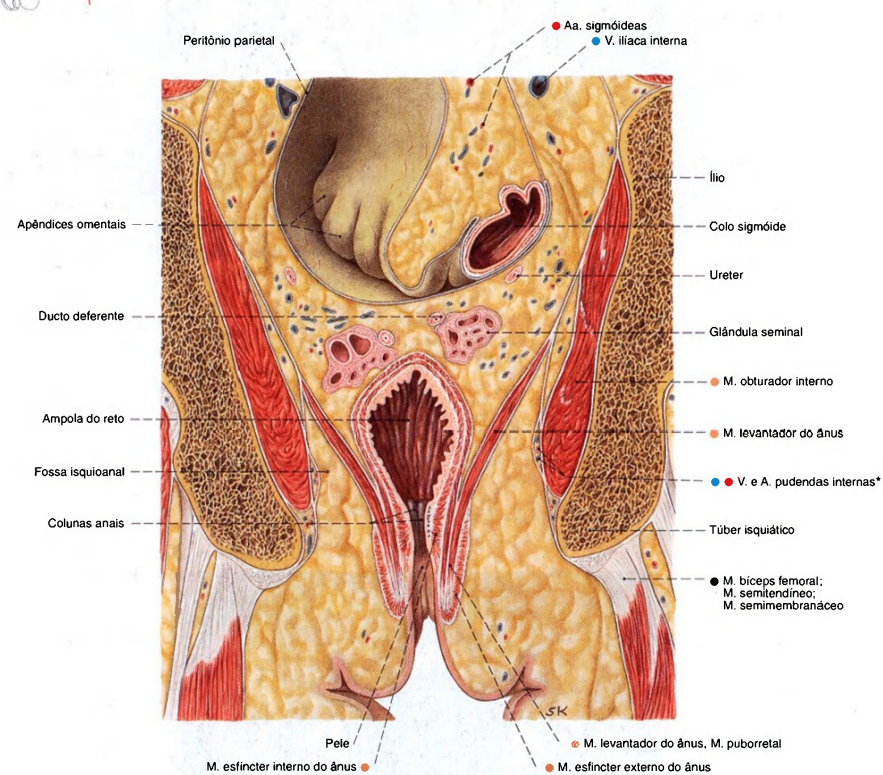
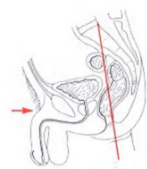


Fig. 1153 Pelve de um homem;  
Corte frontal através da pelve menor;  
vista anterior.

\*Clinicamente: canal de Alcock.

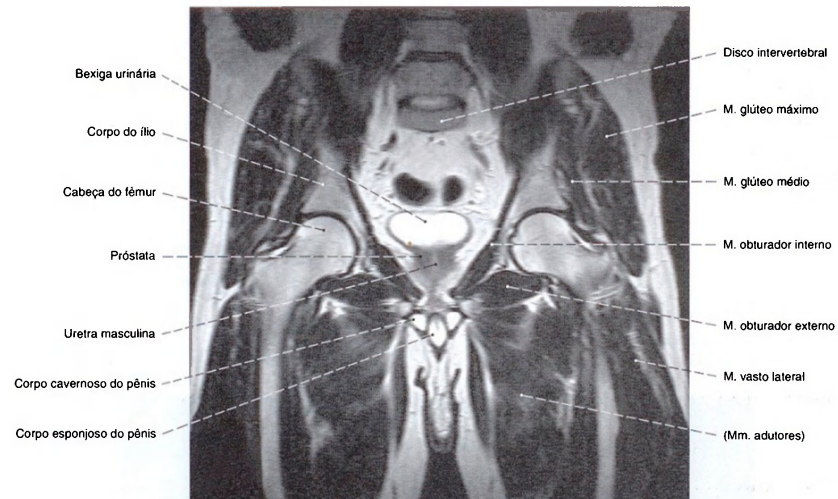


Fig. 1154 Pelve de um homem;  
Imagem por ressonância magnética (IRM) em corte frontal  
ao nível das articulações dos quadris;  
vista anterior.

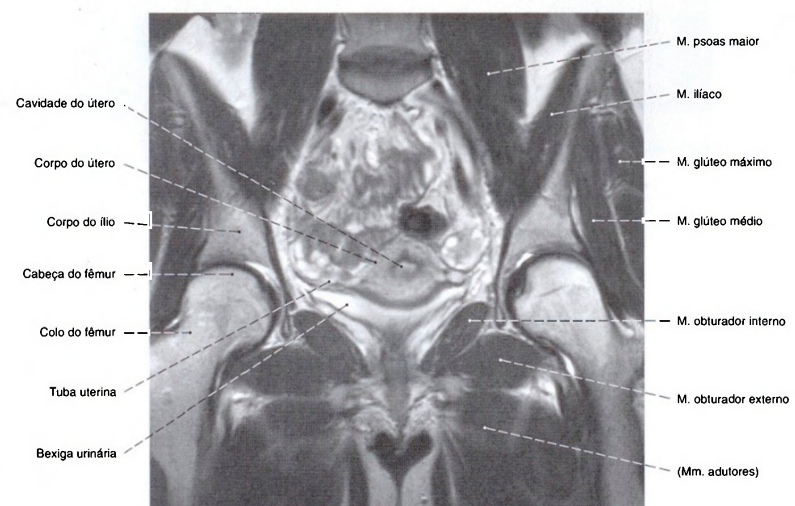


Fig. 1155 Pelve de uma mulher;  
Imagem de corte frontal por ressonância magnética (IRM)  
ao nível das articulações dos quadris;  
vista anterior.

Com a bexiga urinária vazia o útero está situado sobre o teto vesical  
por causa da ante flexão.



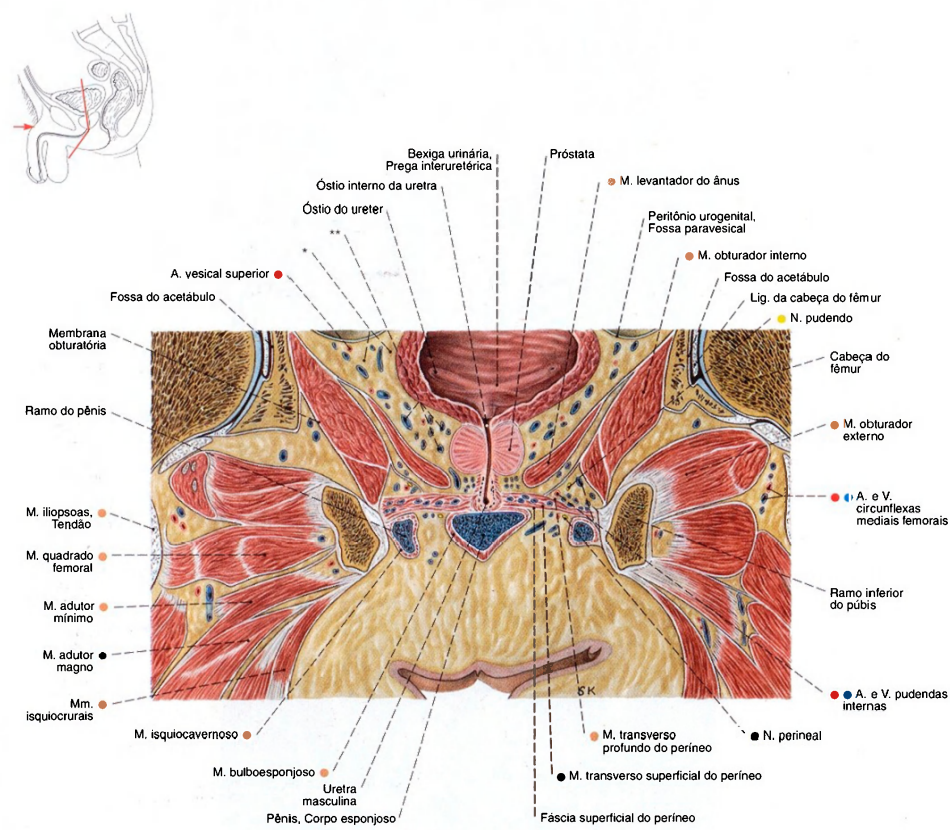


Fig. 1156 Pelve de um homem;  
Corte angulado através da bexiga urinária;  
vista anterior.

\*Clinicamente: "paracisto".

\*\*Clinicamente: plexo venoso prostático.

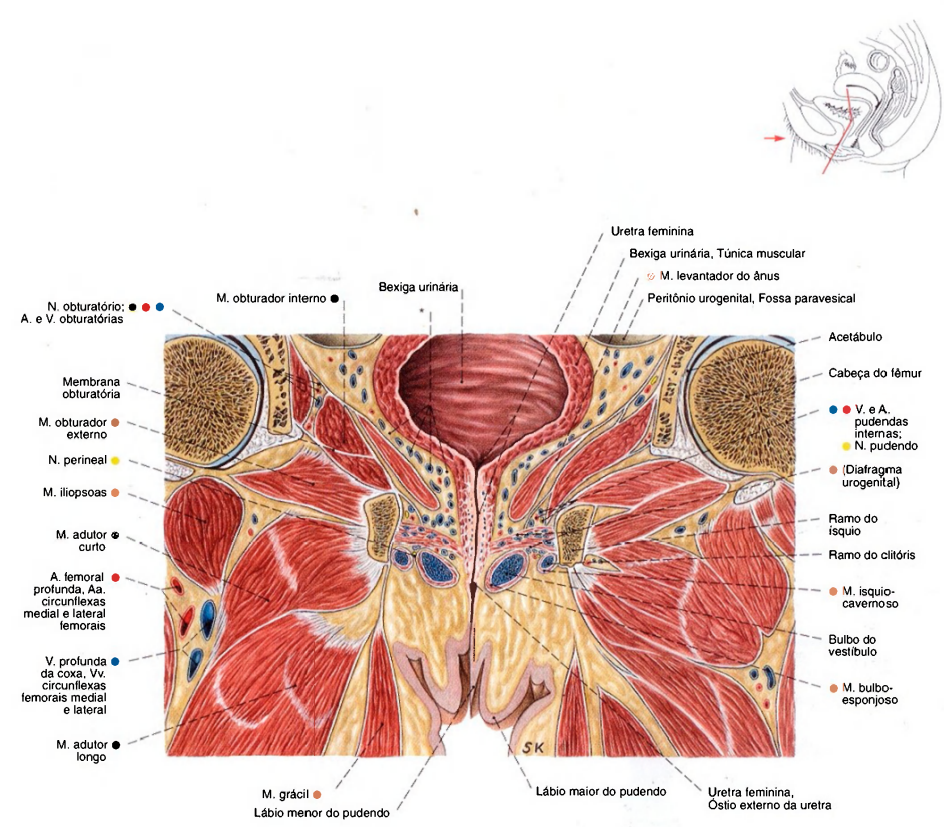


Fig. 1157 Pelve de uma mulher;  
Corte angulado através da bexiga urinária;  
vista anterior.  
\*\*"Paracisto" com o plexo venoso.

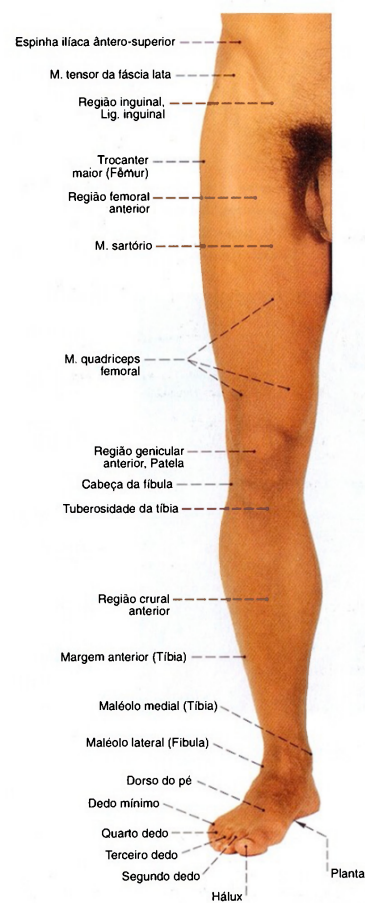


Fig. 1158 Membro inferior; Relevos da superfície; vista anterior (I).

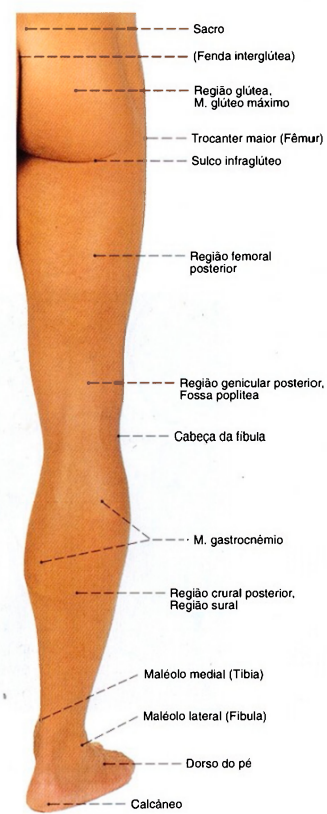

Fig. 1159 Membro inferior; Relevos da superfície; vista posterior (I).



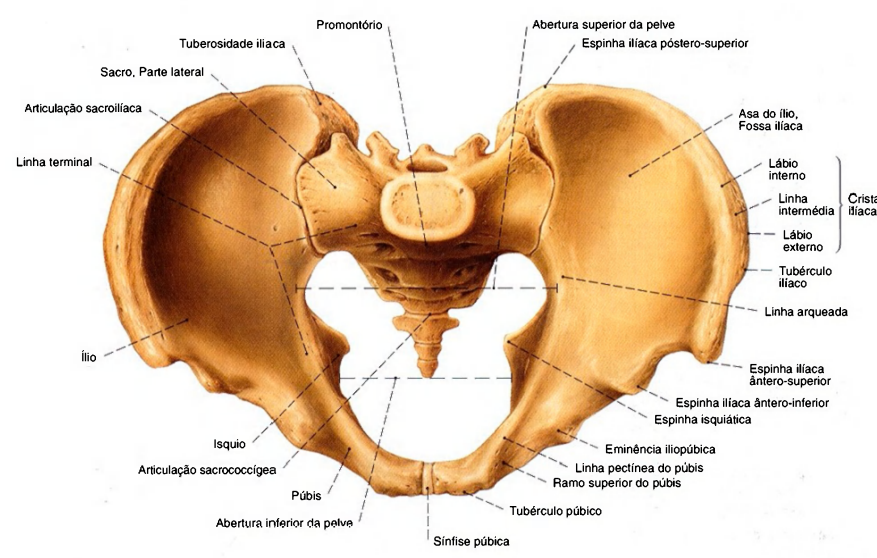


Fig. 1160 Osso sacro cíngulo do membro inferior; vista superior (40%).  
A área superior à abertura superior da pelve deve ser denominada pelve maior e a área inferior a esta deve ser designada como pelve menor.

Ligações dos ossos do cíngulo do membro inferior

Classificação	Tipos	Movimentos possíveis
Sínfise púbica	Cartilágnea, Sincondrose com disco interpúbico	
Articulação sacroilíaca	Anfiartrose	
Ligs. sacroilíacos anteriores Ligs. sacroilíacos posteriores Ligs. sacroilíacos interósseos Lig. sacrotuberal Lig. sacrospinhal Lig. púbico superior Lig. arqueado da púbis	Articulações fibrosas	Mobilidade bidimensional e rotação de uns poucos milímetros em conjunto com a deformação de pelve quando na sustentação de carga

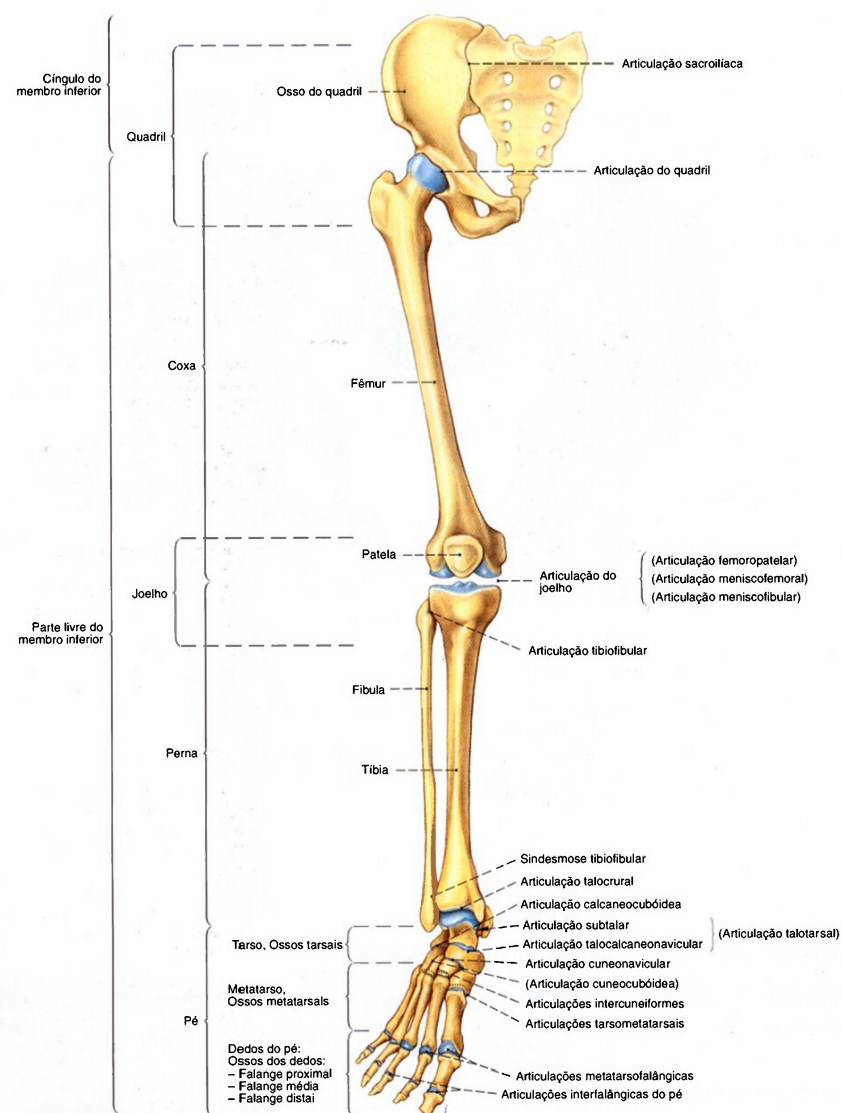


Fig. 1161 Membro inferior;  
Representação do esqueleto e das regiões articulares;  
vista anterior (D).

Articulações da parte livre do membro inferior (Fig. 1161)

Articulação	Tipo de articulação	Possibilidades de movimentação
Articulação do quadril	Articulação esferóide	Flexão (Anteversão), Extensão (Retroversão), Adução, Abdução, Rotação medial, Rotação lateral
Articulação do joelho	Articulação trocóide/ Gínglimo	Flexão, Extensão, Rotação medial (só possível na posição flectida), Rotação lateral (só possível na posição flectida)
Articulação tibiofibular	Anfiartrose	Diminuto deslocamento nas direções transversal e vertical bem como possível diminuta rotação
Sindesmose tibiofibular	Articulação fibrosa	Fixação do encaixe maleolar; na dorsiflexão na articulação tibiofibular, o encaixe maleolar cede um pouco separadamente
Articulação talocrural (ATC)	Gínglimo	Flexão (abaixa o dorso do pé), Flexão plantar Extensão (eleva o dorso do pé), Dorsiflexão
(Articulação talotarsal) a) Articulação talocalcaneonavicular (= divisão anterior) b) Articulação talocalcânea (= divisão posterior)	Articulação combinada pivô-esferóide	Levanta a margem medial do pé (= supinação) Levanta a margem lateral do pé (= pronação)
Articulação transversa do tarso (Linha articular de CHOPART) a) Articulação talonavicular b) Articulação calcaneocubóide	Anfiartrose	Diminutos movimentos plantares, dorsais e de rotação; proteção do arco longitudinal (articulação de fechamento da planta do pé)
Articulação do pé a) Articulação cuneonavicular b) Articulações intercuneiformes c) Articulação cuneocubóide	Anfiartrose	Diminuto movimento pela deformação do pé na sua adaptação ao solo, p. ex., no caminhar
Articulações tarsometatarsais (Linha articular de LISFRANC)	Anfiartrose	Diminutos movimentos plantares e dorsais e torção da parte anterior do pé
Articulações intermetatarsais	Anfiartrose	Movimento involuntário na torção da parte anterior do pé
Articulações metatarsofalângicas	Articulação esferóide funcionalmente limitada	} Flexão, Extensão dos dedos
Articulações interfalângicas do pé	Gínglimo	



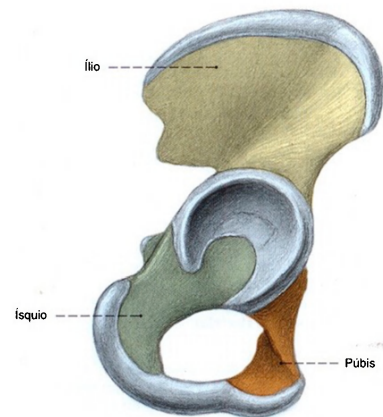


Fig. 1162 Osso do quadril; extensão das três peças ósseas no recém-nascido; vista lateral (D, 110%).

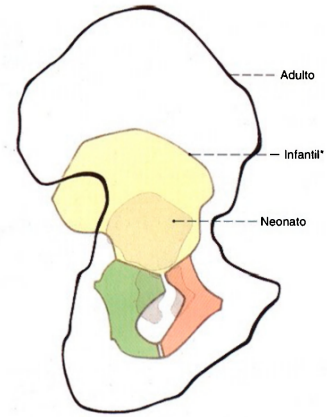


Fig. 1163 Osso do quadril; Extensão das três peças ósseas em diversas idades; vista lateral (D).  
\*Aproximadamente seis anos de idade.

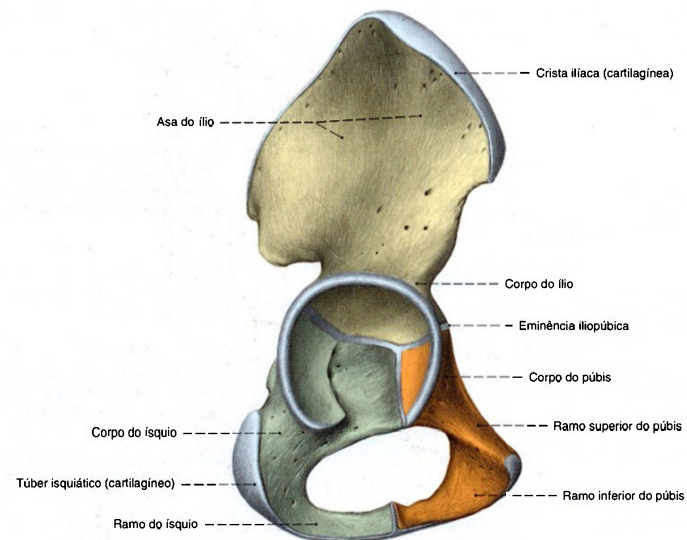


Fig. 1164 Osso do quadril; Estágio de desenvolvimento de uma criança de seis anos de idade; vista lateral (D, 90%).

As três partes do osso do quadril são unidas, na região do acetábulo, por uma ligação cartilaginosa em forma de Y que ossifica por volta do 13<sup>a</sup>-18<sup>a</sup> ano de vida.

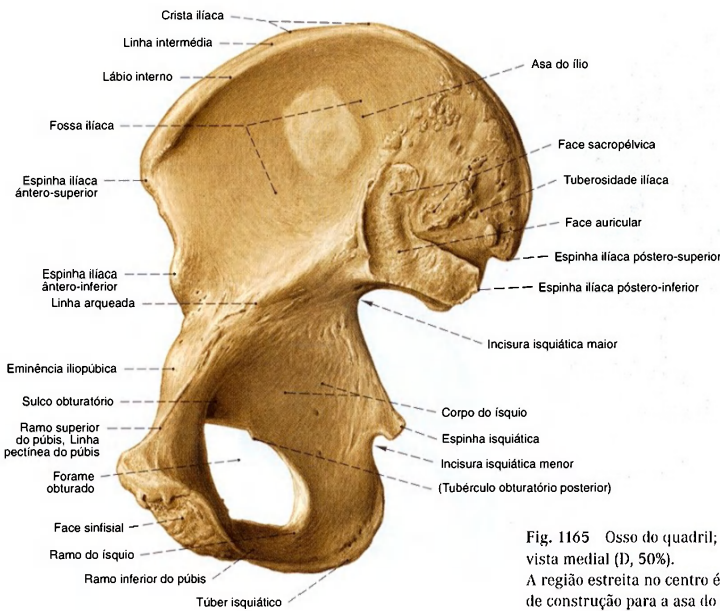


Fig. 1165 Osso do quadril;  
vista medial (D, 50%).  
A região estreita no centro é característica como caixilho  
de construção para a asa do ílio.

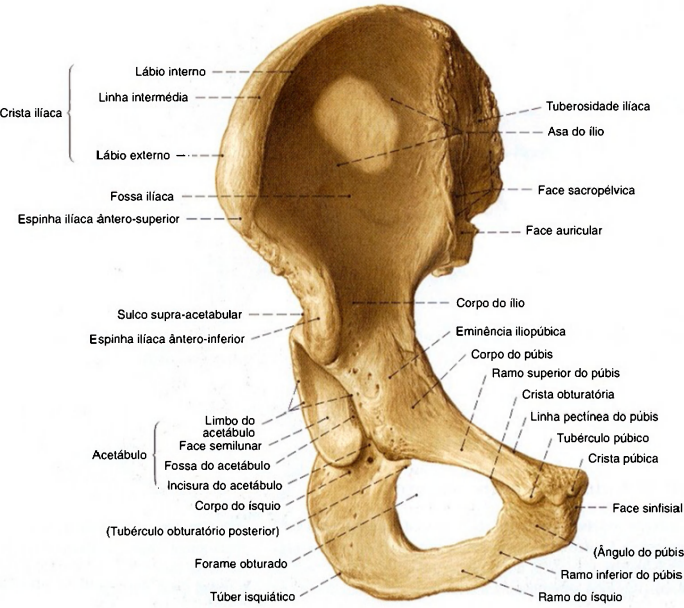


Fig. 1166 Osso do quadril;  
vista anterior (D, 50%).

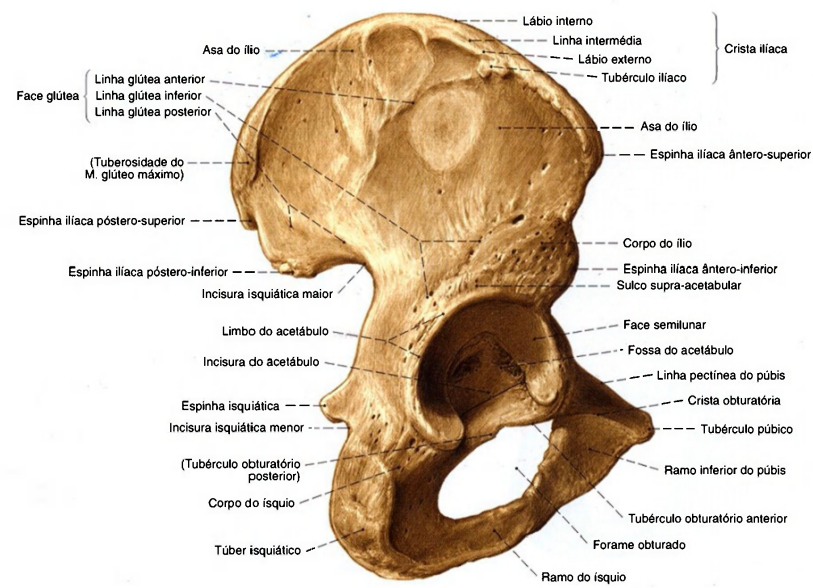


Fig. 1167 Osso do quadril;  
vista látero-posterior (D, 50%).

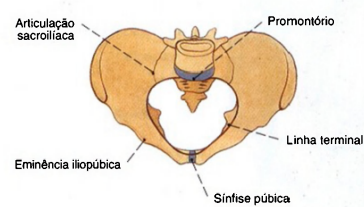


Fig. 1168 Pelve;  
Forma da abertura superior da pelve no homem;  
vista superior.

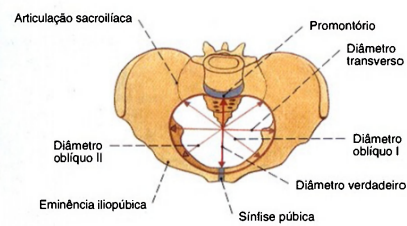


Fig. 1169 Pelve;  
Forma e medidas da abertura superior da pelve na mulher;  
vista superior.

#### Diferenças da pelve entre os sexos

Em relação à pelve masculina, cuja entrada é estreitada pelo promontório do sacro, a pelve feminina possui uma entrada mais redonda e oval. Os ramos do púbis formam um ângulo reto no homem, o ângulo subpúbico, e na mulher, um arco, o arco do

púbis. As faces ventrais do ílio da pelve feminina se estendem mais longe. O maior diâmetro do forame obturado se encontra, na pelve feminina, em um plano transversal, enquanto que no homem ele é vertical.



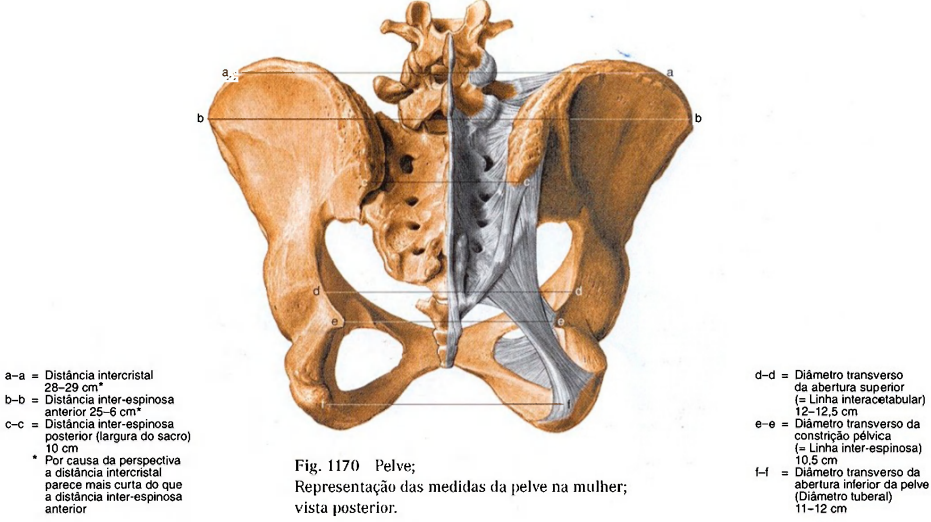


Fig. 1170 Pelve; Representação das medidas da pelve na mulher; vista posterior.

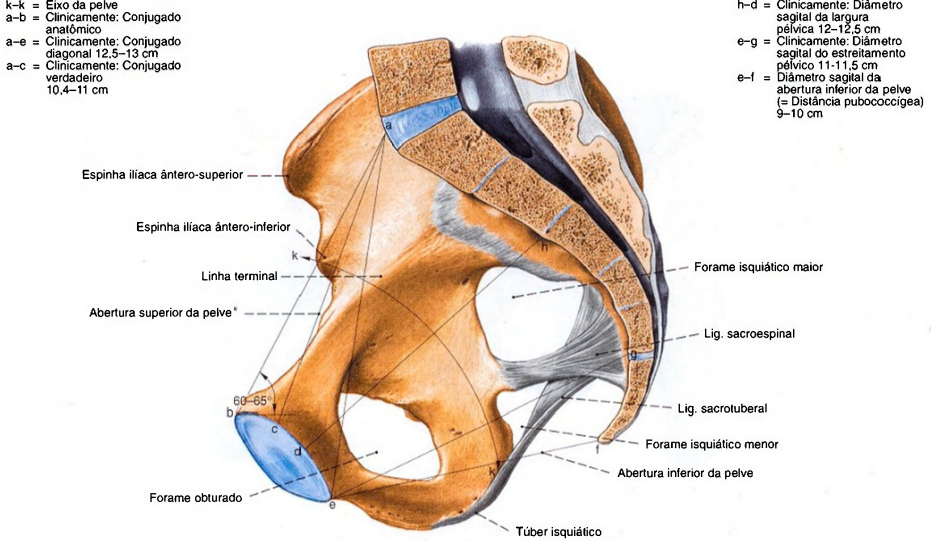


Fig. 1171 Pelve; Representação das medidas da pelve na mulher, corte mediano; vista medial (D).

\*A abertura superior da pelve é limitada pela linha terminal. A linha a-c define o plano de entrada da pelve. A ponta do cóccix, os túberes isquiáticos, os ramos do isquio e os ramos inferiores do púbis limitam a abertura inferior da pelve.

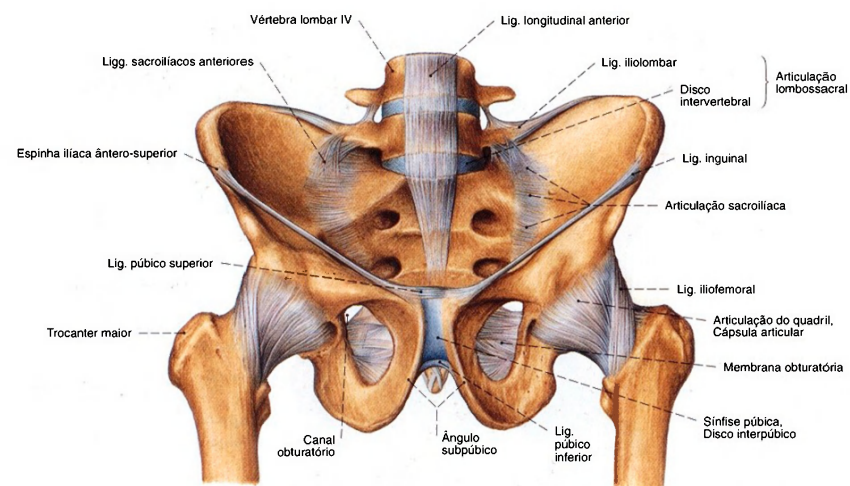


Fig. 1172 Ligações ósseas da pelve, articulações do cingulo do membro inferior e articulação lombossacral no homem; vista ântero-inferior (30%).

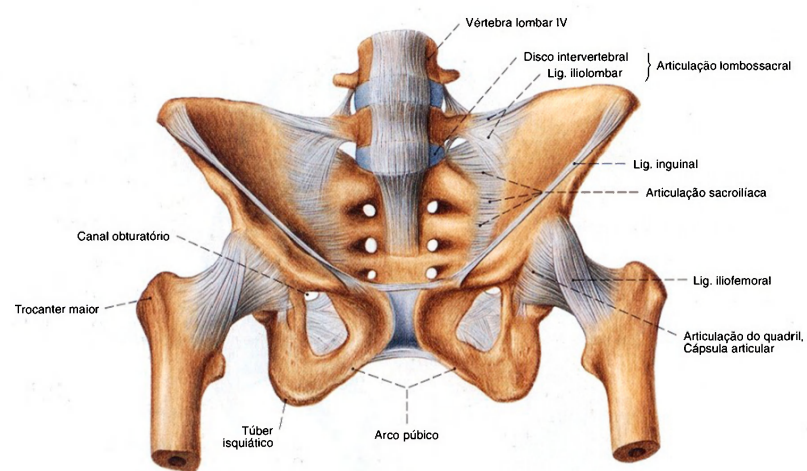


Fig. 1173 Ligações ósseas da pelve, articulações do cingulo do membro inferior e articulação lombossacral na mulher; vista ântero-inferior (30%).

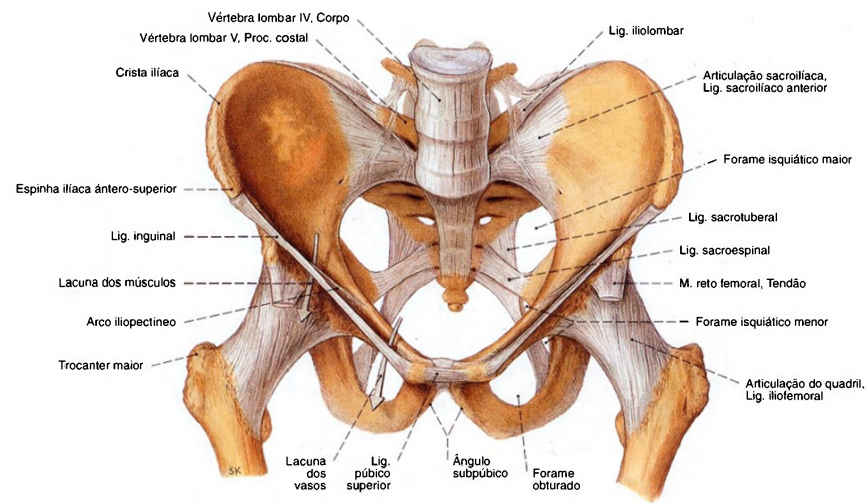


Fig. 1174 Ligações ósseas da pelve, articulações do cingulo do membro inferior e articulação lombossacral no homem; vista ântero-superior (30%).

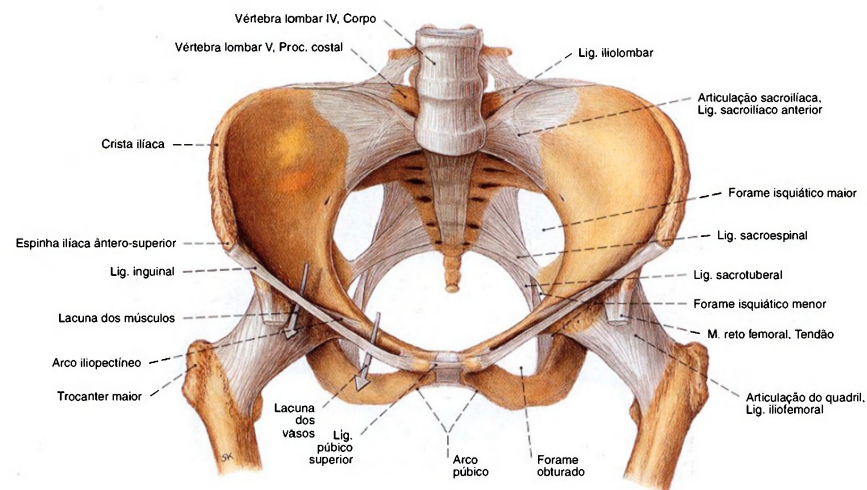


Fig. 1175 Ligações ósseas da pelve, articulações do cingulo do membro inferior e articulação lombossacral na mulher; vista ântero-superior (30%).



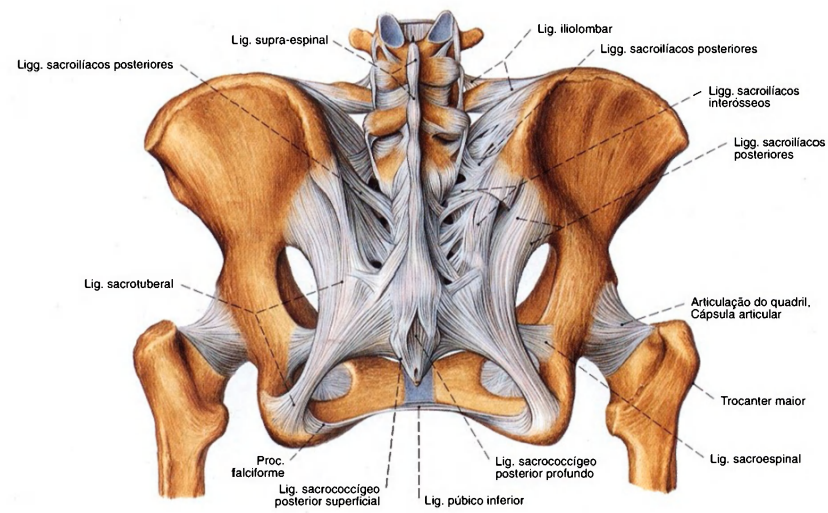


Fig. 1176 Ligações ósseas da pelve, articulações do cingulo do membro inferior e articulação lombossacral na mulher; vista posterior (30%).

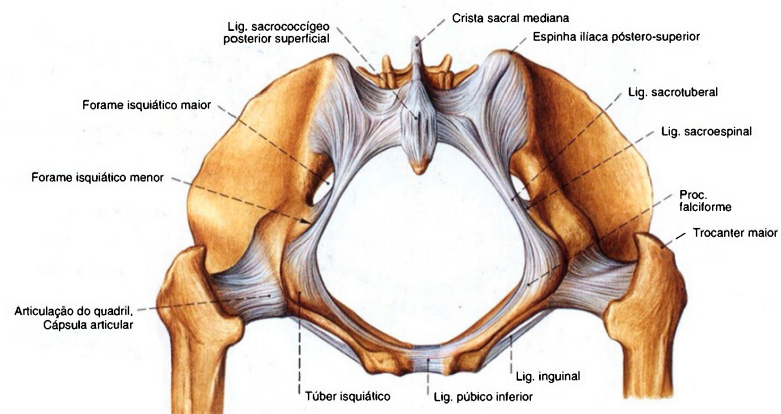


Fig. 1177 Articulações do cingulo do membro inferior na mulher; vista inferior (30%).

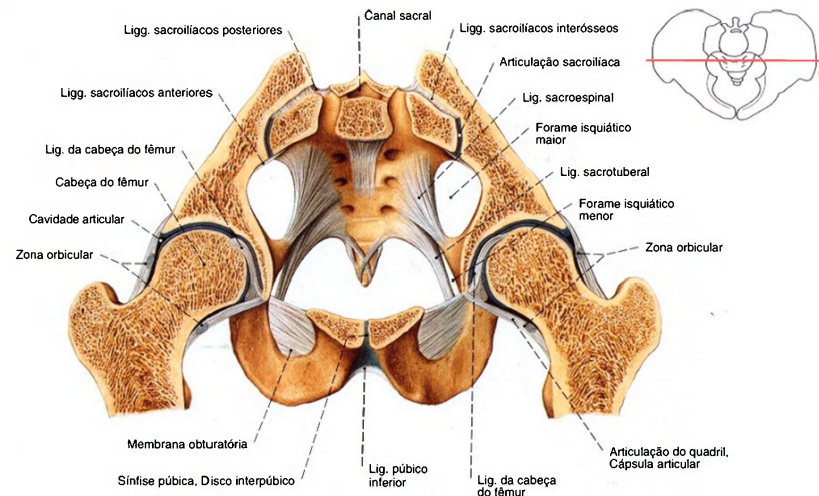


Fig. 1178 Articulação do cingulo do membro inferior na mulher; corte frontal ao nível da metade do acetábulo; vista anterior (30%).

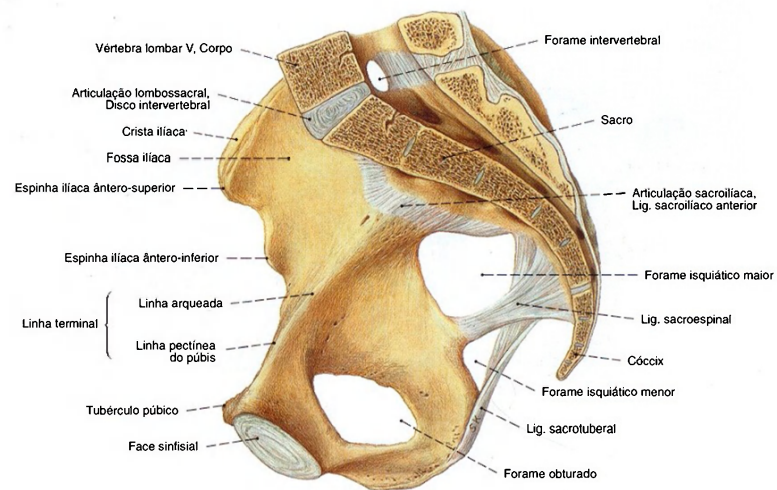


Fig. 1179 Articulação do cingulo do membro inferior e articulação lombossacral na mulher; corte mediano; vista medial (30%).

Normalmente a margem anterior do último disco intervertebral forma o ponto mais saliente do perímetro posterior da abertura superior da pelve. Ele é denominado promontório e também pode ser observado na radiografia como ponto mais anterior visível do sacro.

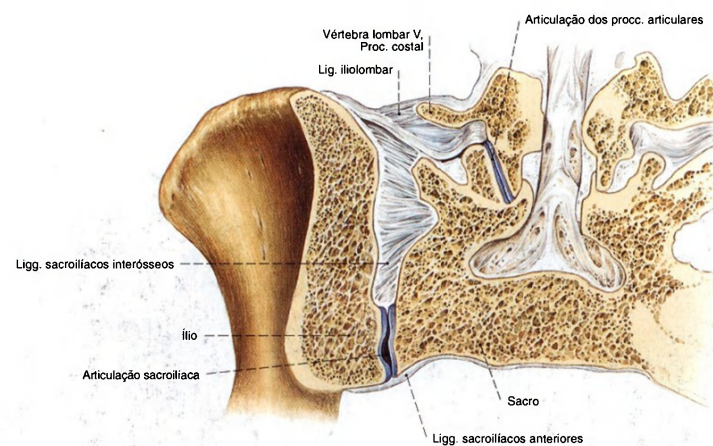


Fig. 1180 Articulação sacroilíaca (ASI);  
Corte frontal;  
vista anterior (E, 45%).

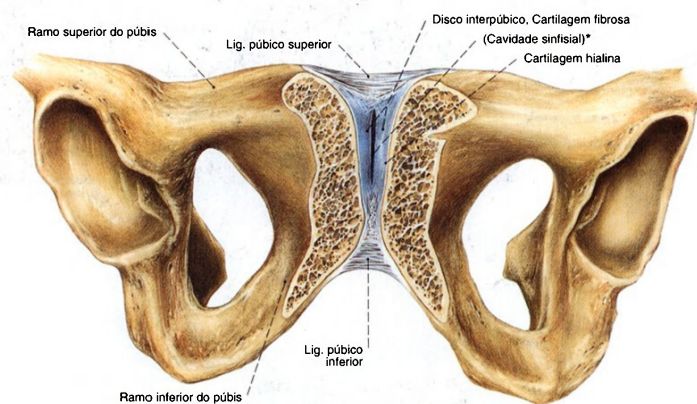
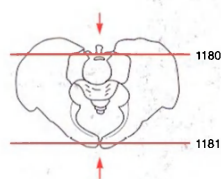


Fig. 1181 Sínfise púbica;  
Corte oblíquo na direção do eixo longitudinal da sínfise  
pública, um pouco inclinado em direção ao plano frontal;  
vista ântero-inferior (60%).  
O disco interpúbico é formado de cartilagem fibrosa, e  
somente as faces fronteiras de ambos os púbis são  
formados de cartilagem hialina;  
A partir do 1º ano de vida aparece uma fenda longitudinal  
bidimensional (\*).



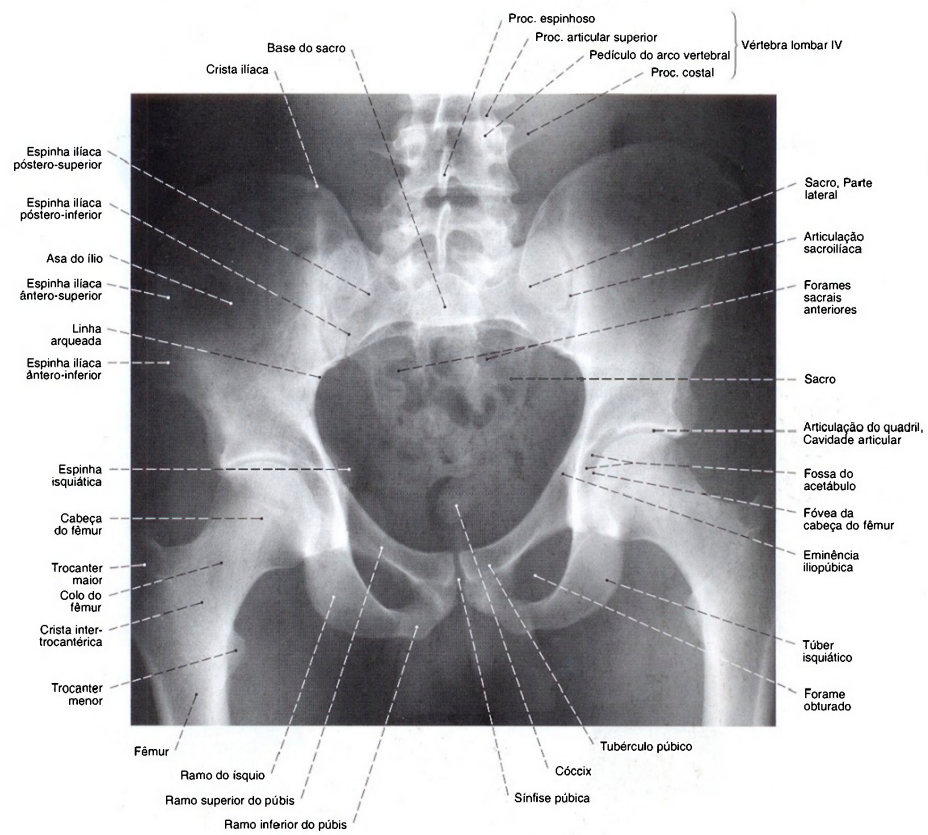


Fig. 1182 Pelve de um homem;  
Radiografia AP em posição ereta;  
Raio central dirigido para o 3º segmento sacral.

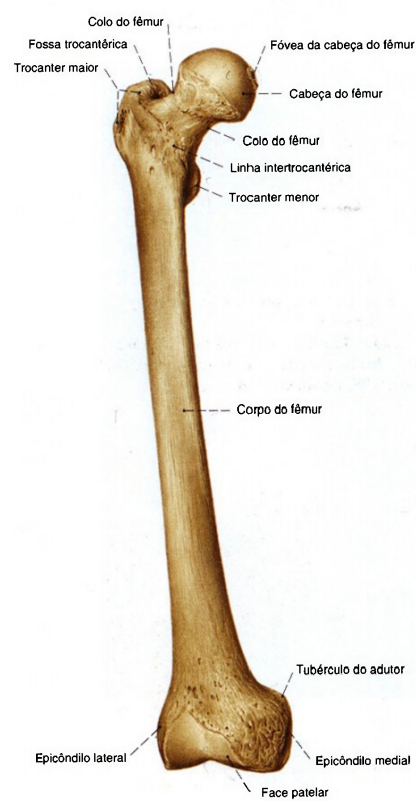

Fig. 1183 Fêmur;  
vista anterior (D, 30%).

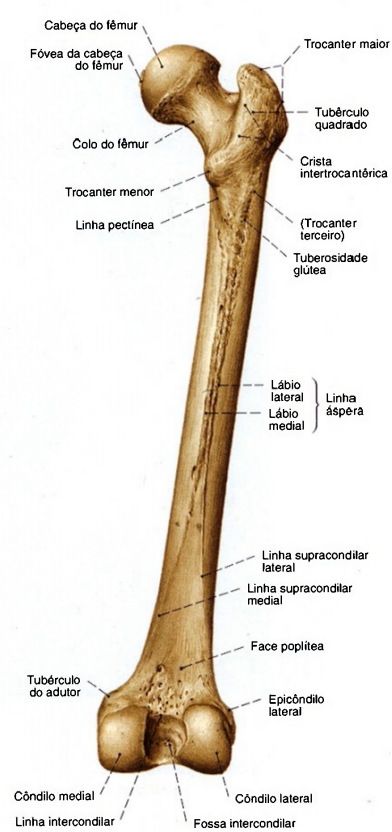


Fig. 1184 Fêmur;  
vista posterior (D, 30%).

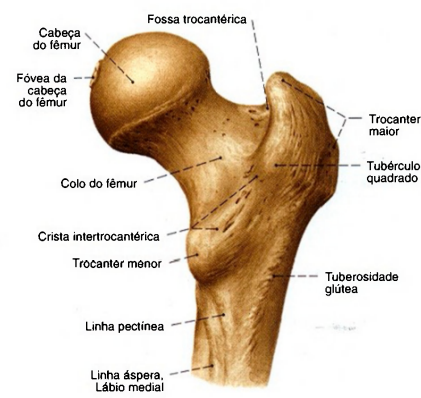

Fig. 1185 Fêmur;  
Extremidade proximal;  
vista posterior (D, 60%).

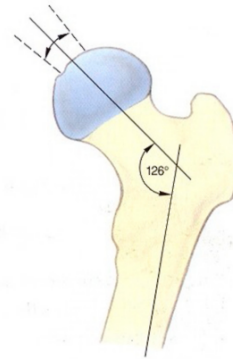


Fig. 1186 Fêmur;  
Variabilidade do ângulo do colo do fêmur;  
vista posterior (D).  
O ângulo do colo é também denominado ângulo  
colo-diáfise. Ele mede, no recém-nascido, 150°;  
no adulto, aproximadamente 126°.

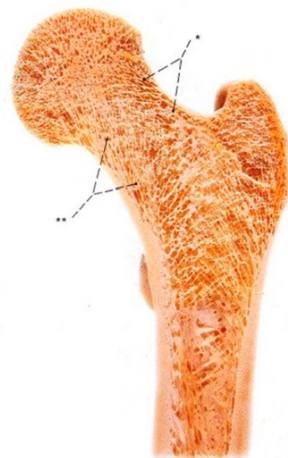

Fig. 1187 Fêmur;  
Estrutura esponjosa em grande ângulo colo-diáfise  
(coxa valga).  
Corte no plano do ângulo de antetorção (60%).  
Os "feixes de tração" (\*) da substância esponjosa  
situados lateralmente estão diminuídos; os "feixes de  
pressão" (\*\*) situados medialmente estão reforçados.



Fig. 1188 Fêmur;  
Estrutura esponjosa em pequeno ângulo colo-diáfise (coxa vara).  
Corte no ângulo de antetorção (60%). Os "feixes de tração" (\*)  
da substância esponjosa, situados lateralmente estão reforçados;  
os "feixes de pressão" (\*\*), situados medialmente estão reduzidos;  
como expressão de um elevado esforço de flexão a cortical do lado  
medial do colo do fêmur está particularmente fortemente desenvolvida.



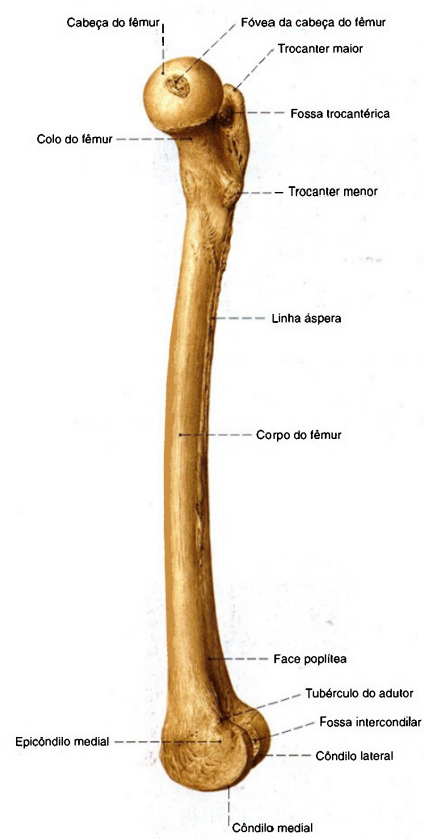

Fig. 1189 Fêmur; vista medial (D, 30%).

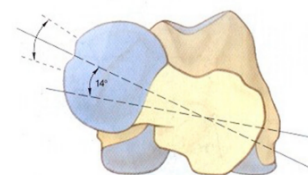


Fig. 1190 Fêmur; Variabilidade do ângulo do antetorção. As extremidades proximal e distal projetadas uma sobre a outra; vista proximal (D, 70%). No infante, o ângulo de antetorção é de aproximadamente 30°; no adulto aproximadamente 14°.

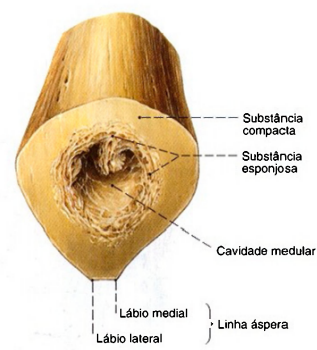


Fig. 1191 Fêmur; Corte transversal através do meio da diáfise do fêmur; vista proximal (D).

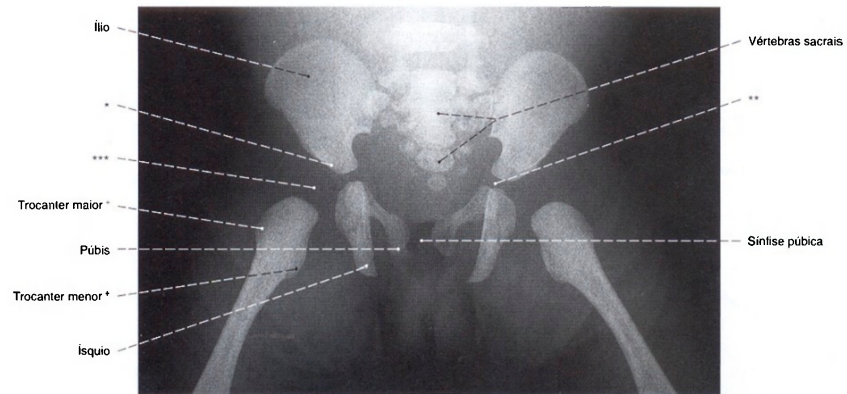


Fig. 1192 Pelve e fêmur; Radiografia AP de um prematuro feminino (feto no oitavo mês de gravidez).

\*Teto ósseo do acetábulo (teto do acetábulo).  
 \*\*Sutura cartilaginosa em forma de Y do assoalho do acetábulo.  
 \*\*\*O núcleo ósseo na cabeça do fêmur só aparece entre o terceiro e o quinto mês de idade.  
 \*Ambos os trocateres, neste estágio, aparecem somente como primórdios ósseos da diáfise.

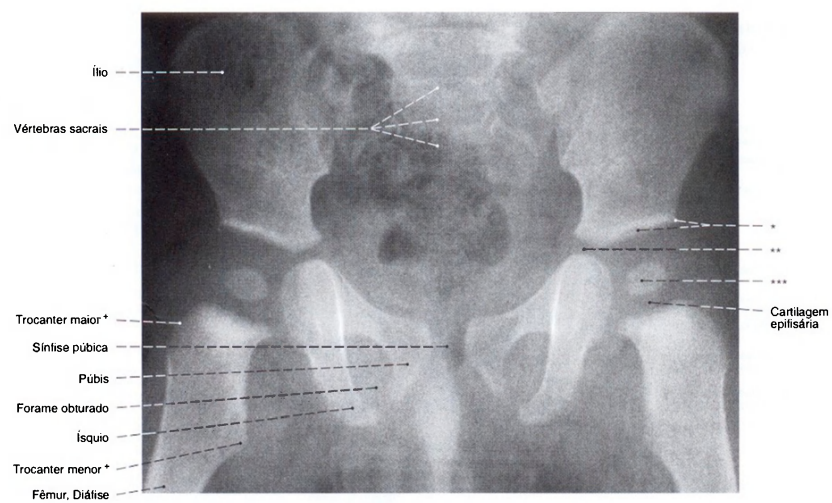


Fig. 1193 Pelve e fêmur; Radiografia AP de um menino de 12 meses.

\*Teto do acetábulo (margem óssea do acetábulo).  
 \*\*Sutura cartilaginosa em forma de Y do assoalho do acetábulo.  
 \*\*\*Centro ósseo da epífise da cabeça do fêmur.  
 \*Ambos os trocateres, neste estágio, aparecem somente como primórdios ósseos da diáfise.

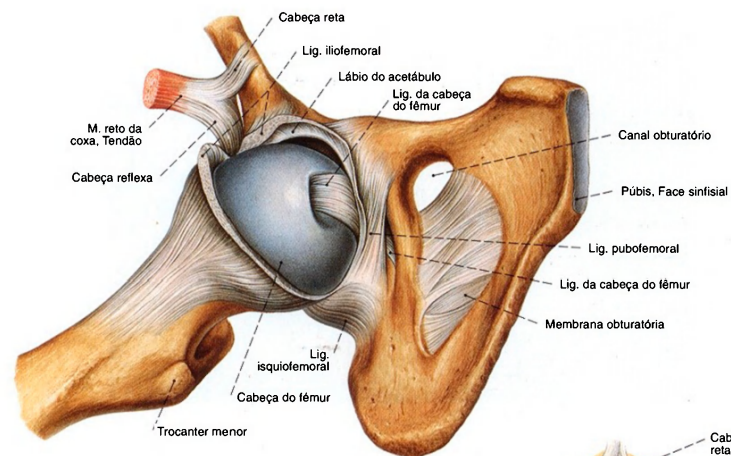


Fig. 1194 Articulação do quadril;  
Após a abertura da cápsula articular e desarticulação  
parcial da cabeça do fêmur;  
vista latero-distal (D, 70%).

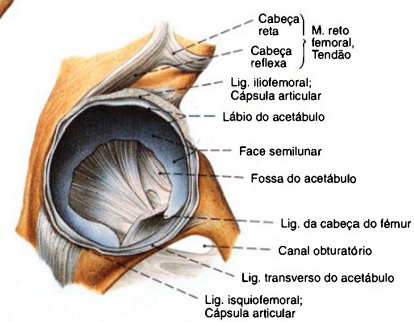


Fig. 1195 Articulação do quadril;  
Após a abertura da cápsula articular  
e desarticulação parcial da cabeça do fêmur;  
vista látero-distal (D, 50%).

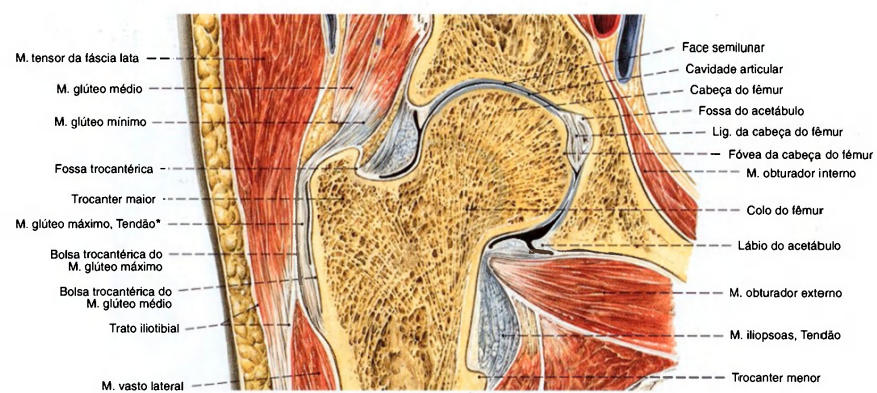

Fig. 1196 Articulação do quadril;  
Corte vertical no plano do ângulo de antetorção;  
vista anterior (D, 65%).  
\*Incidência no trato iliotibial.





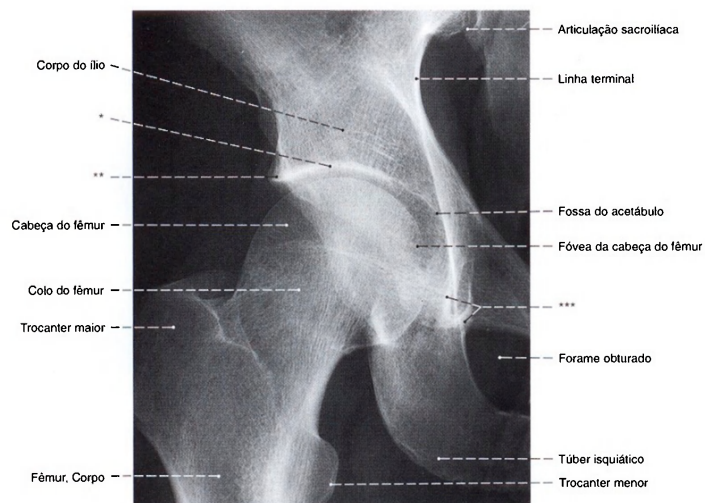


Fig. 1199 Articulação do quadril; Radiografia AP com o paciente em posição ereta sobre as duas pernas.

\*Clinicamente = Teto do acetábulo = a projeção tangencial da face semilunar  
\*\*Clinicamente = Ressalto do teto do acetábulo = a parte lateral mais saliente do acetábulo  
\*\*\*Clinicamente = "Figura em lágrima" de KÖHLER = a projeção do assoalho do acetábulo

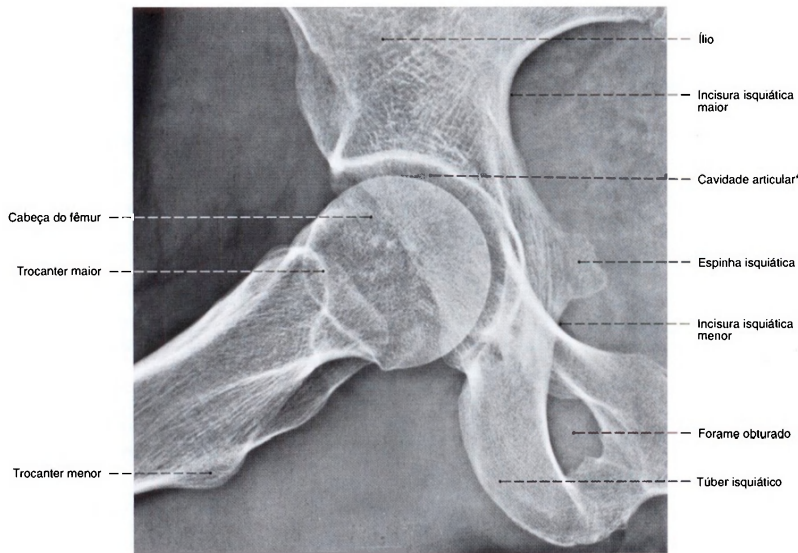


Fig. 1200 Articulação do quadril; Radiografia AP na posição de flexão e abdução do fêmur em decúbito (denominada projeção de LAUENSTEIN).

\*Fenda articular radiológica, que parece relativamente larga pela pouca absorção radiológica da cartilagem articular.

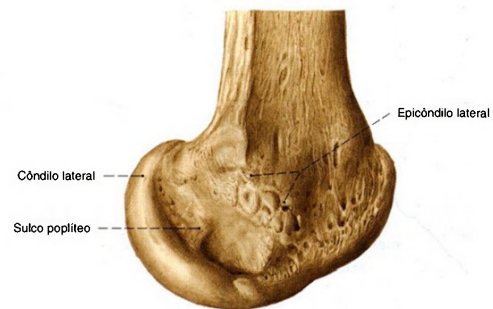


Fig. 1201 Fêmur;  
Extremidade distal;  
vista lateral (D, 80%).

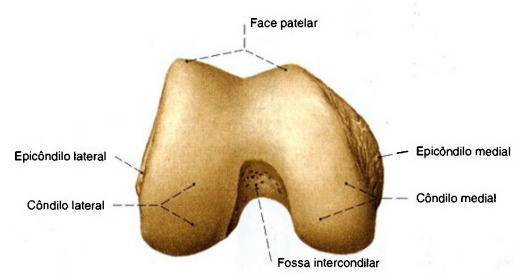


Fig. 1202 Fêmur;  
Extremidade distal;  
vista inferior (I), 50%).

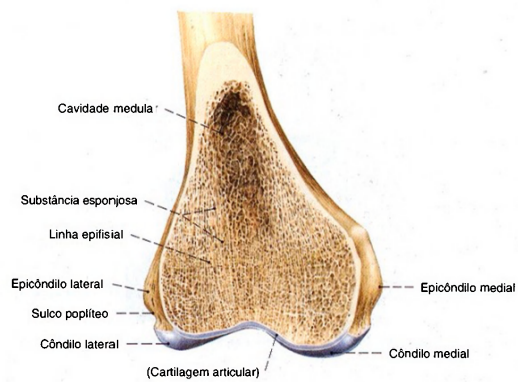


Fig. 1203 Fêmur;  
Corte frontal através da parte articular distal do corpo;  
vista anterior (D, 50%).






Fig. 1204 Tibia;  
vista anterior (D, 35%).

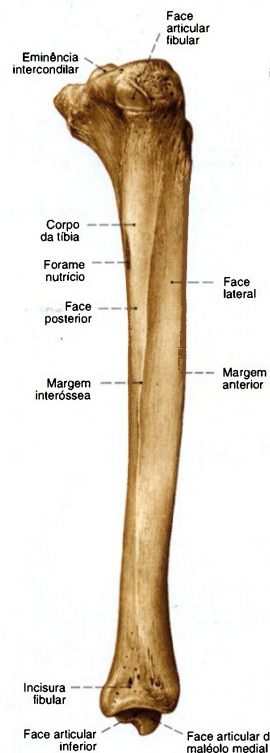


Fig. 1205 Tibia;  
vista lateral (D, 35%).

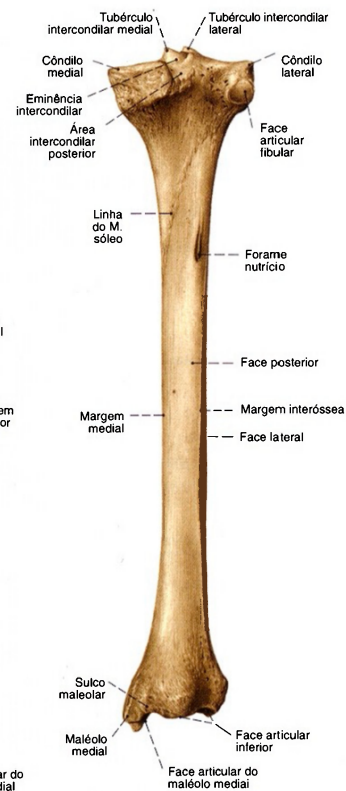


Fig. 1206 Tibia;  
vista posterior (D, 35%).

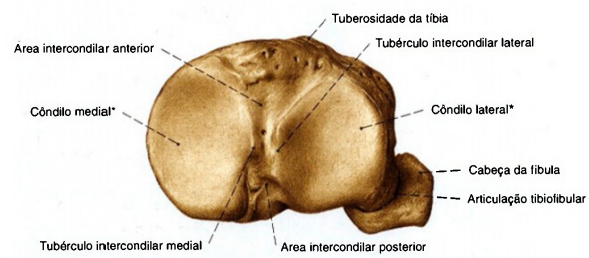


Fig. 1207 Tibia e fíbula;  
vista superior (D, 70%).  
\* As faces articulares dos côndilos são denominadas  
conjuntamente face articular superior.




Fig. 1208 Fibula; vista medial (D, 35%).



Fig. 1209 Fibula; vista lateral (D, 35%).

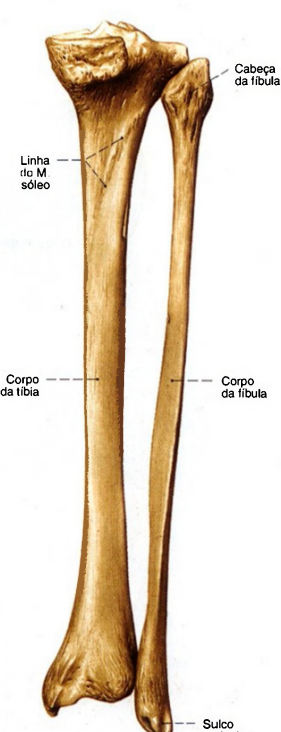


Fig. 1210 Tíbia e fibula; vista posterior (D, 35%).

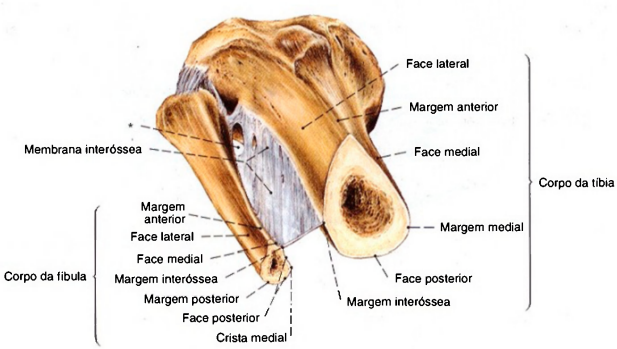


Fig. 1211 Tíbia e fibula; Corte transversal com a membrana interóssea da perna; vista inferior (D, 60%).  
\*Abertura para a A. tibial anterior.




Fig. 1212 Patela;  
vista anterior (D, 80%).

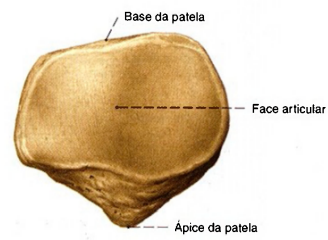


Fig. 1213 Patela;  
vista posterior (D, 80%).

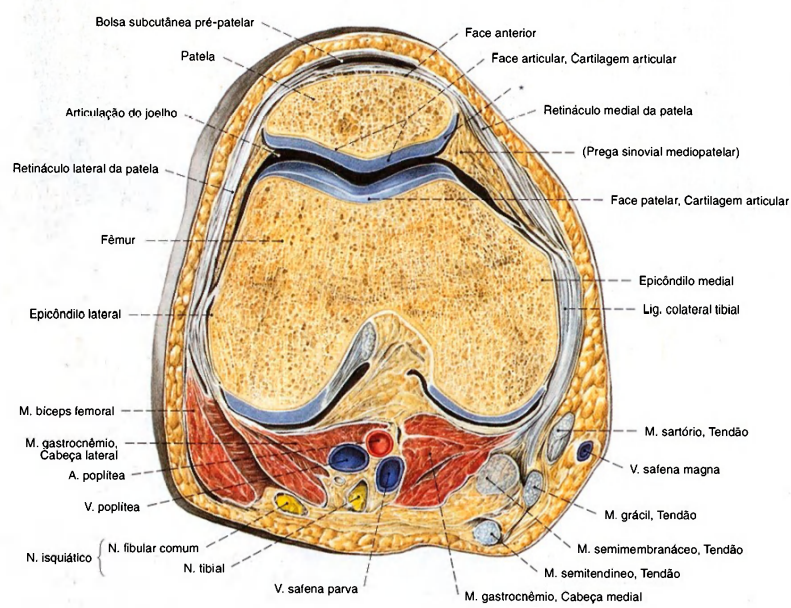


Fig. 1214 Patela e fêmur;  
Corte transversal através da articulação do joelho ao  
nível do meio da articulação "femoropatelar";  
vista inferior (D, 70%).  
\*Faceta articular marginal.



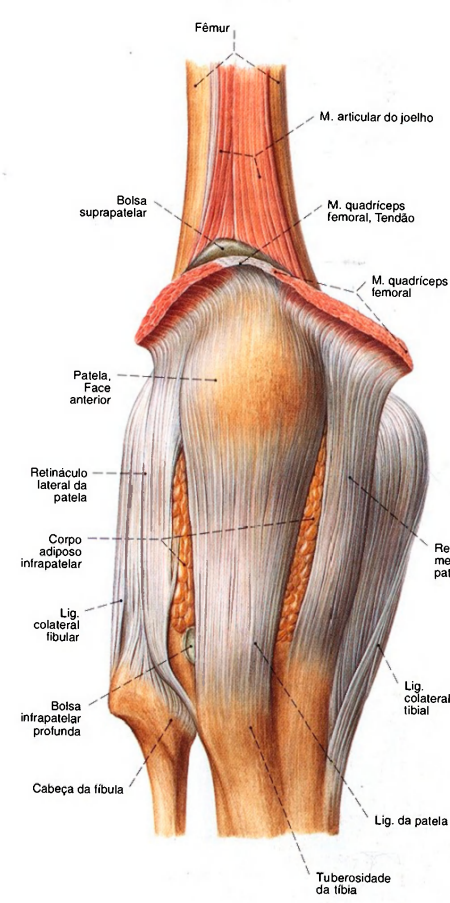


Fig. 1215 Articulação do joelho; Com a cápsula articular fechada; vista anterior (D, 65%).

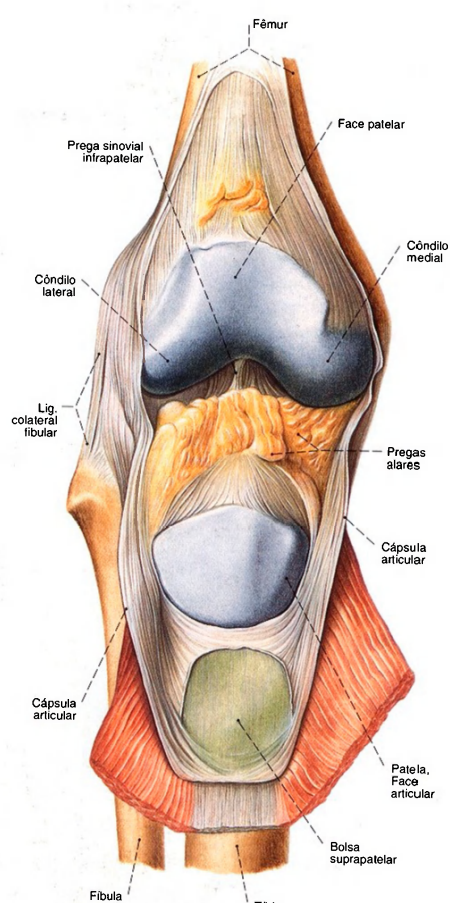


Fig. 1216 Articulação do joelho; Parte anterior da cápsula após a incisão do M. quadriceps e rebatimento para baixo. A bolsa suprapatelar foi aberta; vista anterior (D, 65%).

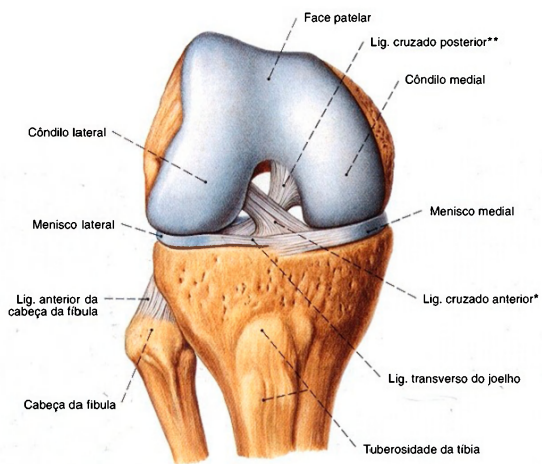


Fig. 1217 Articula  o do joelho; em flex  o de 90 , ap s a remo  o da c psula articular e dos ligamentos laterais; vista anterior (D, 65%).

\* Clinicamente: LCA.  
\*\*Clinicamente: LCP.

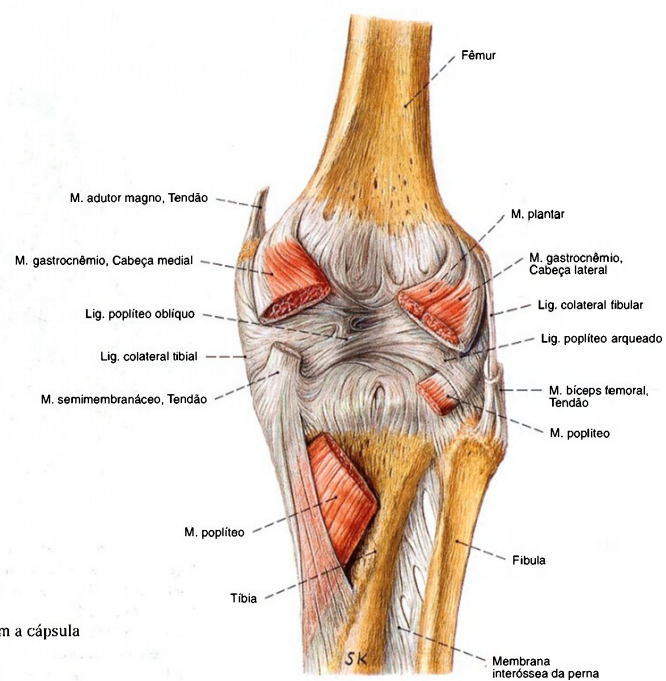


Fig. 1218 Articula  o do joelho; com a c psula fechada e as origens musculares; vista posterior (D, 65%).

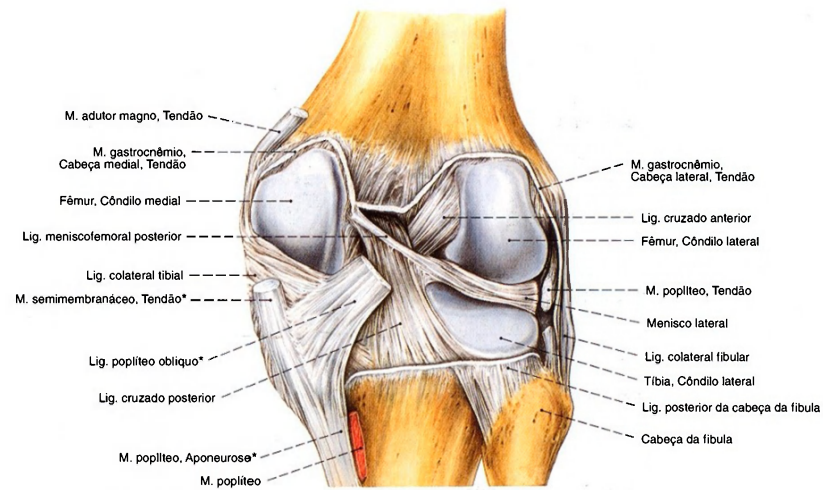


Fig. 1219 Articulação do joelho; após a abertura dos ligamentos cruzados e dos meniscos; vista posterior (D, 65%).

\*Próximo da inserção óssea no lado medial da tíbia, abaixo do côndilo medial, o tendão do M. semimembrâneo irradia-se também no ligamento poplíteo oblíquo e em uma aponeurose que realça a região de origem do M. poplíteo.

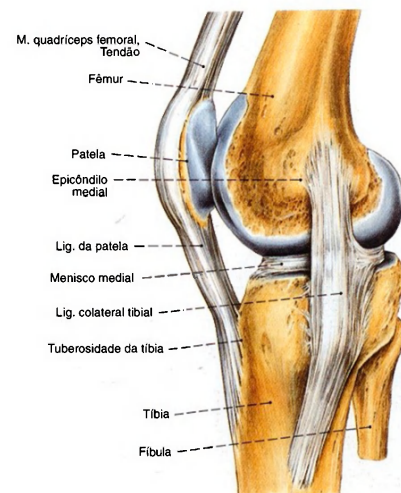


Fig. 1220 Articulação do joelho; Organização das fibras do ligamento lateral medial (colateral tibial) na posição estendida; vista medial (D, 60%). Apenas os feixes inferiores do ligamento lateral medial são fundidos com o menisco medial.

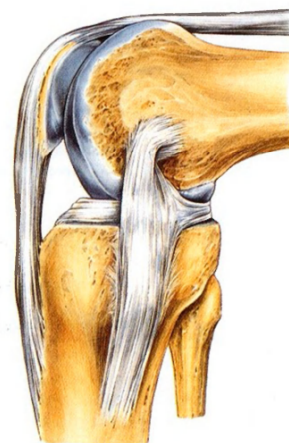

Fig. 1221 Articulação do joelho; Organização das fibras do ligamento lateral medial (colateral tibial) na posição flectida; vista medial (D, 60%). No decurso da flexão, as fibras posteriores e proximais do ligamento lateral medial (colateral tibial) sofrem uma torção pela qual o menisco medial é estabilizado.



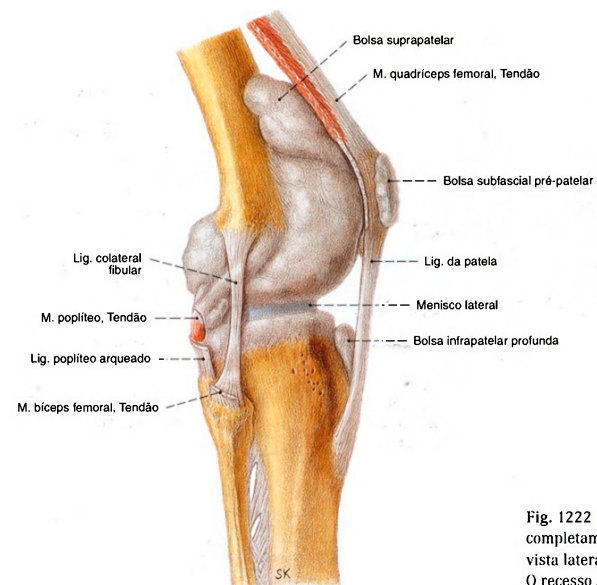


Fig. 1222 Articulação do joelho; A cavidade articular completamente preenchida por injeção de massa; vista lateral (D, 65%). O recesso subpoplíteo não foi representado (compare com a Fig. 1223).

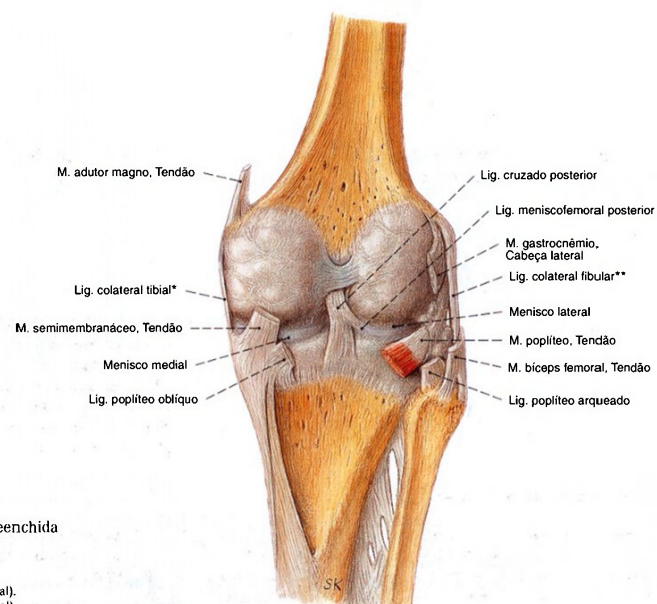


Fig. 1223 Articulação do joelho; Cavidade articular completamente preenchida por injeção de massa; vista posterior (D, 65%).

\*Clinicamente: LCM (= ligamento colateral medial).  
 \*\*Clinicamente: LCL (= ligamento colateral lateral).

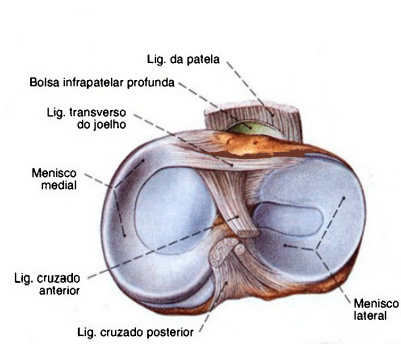


Fig. 1224 Articulação do joelho; Meniscos após a divisão transversal da cápsula articular, ligamentos cruzados e laterais; vista superior (D, 65%).

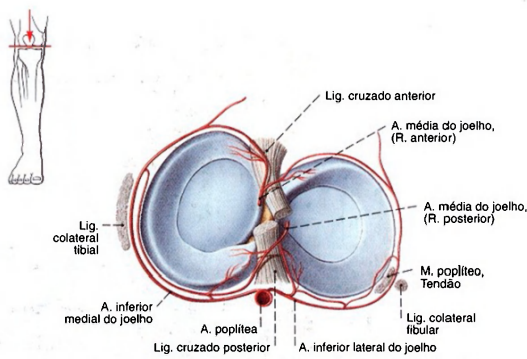


Fig. 1225 Articulações do joelho; Suprimento arterial dos meniscos após a divisão transversal da cápsula articular, ligamentos cruzados e laterais; vista superior (D, 65%).

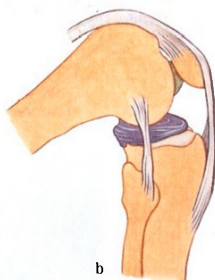
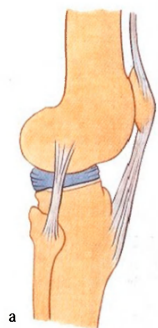


Fig. 1226 a, b Articulação do joelho; Deslocamento dos meniscos na flexão; vista lateral (D).

a Posição de extensão  
b Posição de flexão

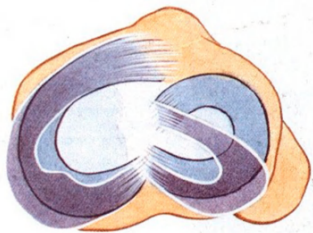


Fig. 1227 Articulação do joelho; Deslocamento dos meniscos na flexão; vista superior (D).  
Na flexão, ambos os meniscos são empurrados para trás sobre as bordas dos côndilos da tibia; O diminuto perigo de lesão do menisco lateral é explicado por seu grande deslocamento.

**Subdivisão da articulação do joelho**

A estrutura complexa dos três corpos articulares e a separação transversa incompleta produzida pelos meniscos levaram o joelho a ser subdividido, do ponto de vista funcional, em três regiões: a articulação femoropatelar, a articulação meniscofemo-

ral e a articulação meniscotibial. Os meniscos agem como corpos articulares móveis e possibilitam uma melhor transposição do esforço para os côndilos da tibia.

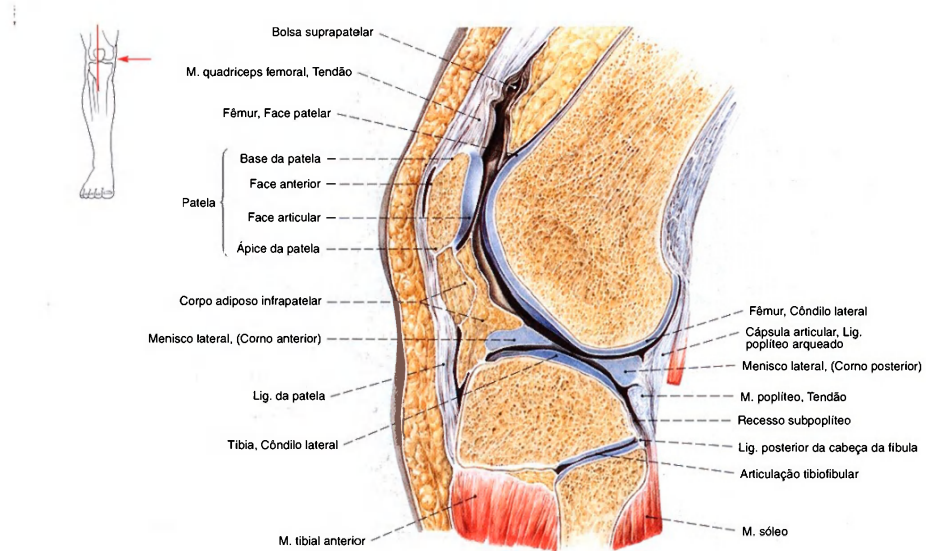


Fig. 1228 Articulação do joelho;  
Corte sagital através da parte lateral da articulação;  
vista lateral (D, 65%).

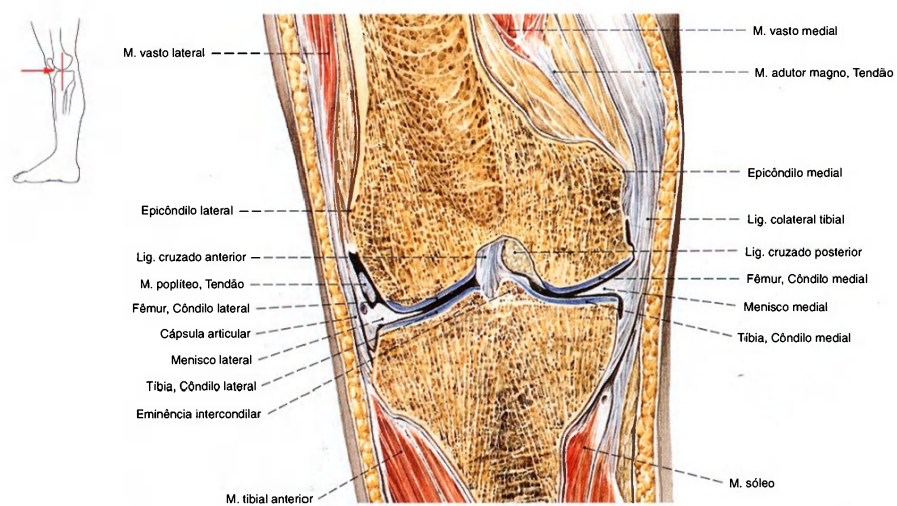


Fig. 1229 Articulação do joelho;  
Corte frontal através do meio da articulação;  
vista anterior (D, 65%).



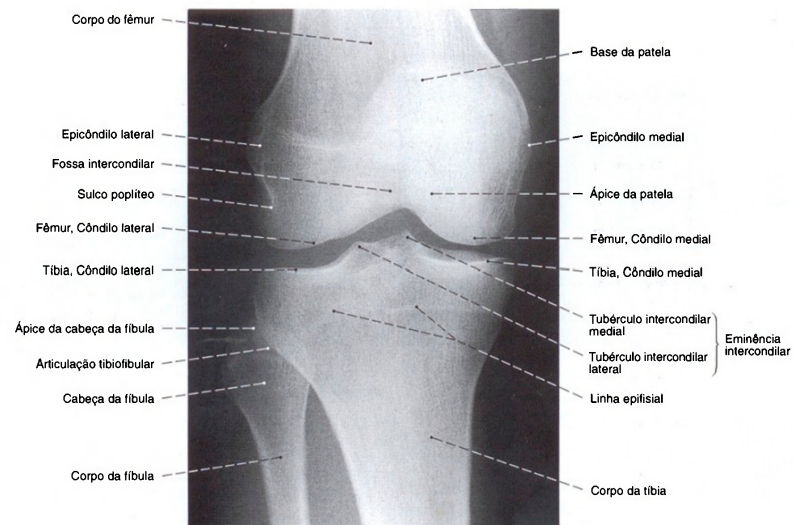


Fig. 1230 Articulação do joelho; Radiografia AP. Posição em decúbito com incidência centralizada na parte mediana da articulação.

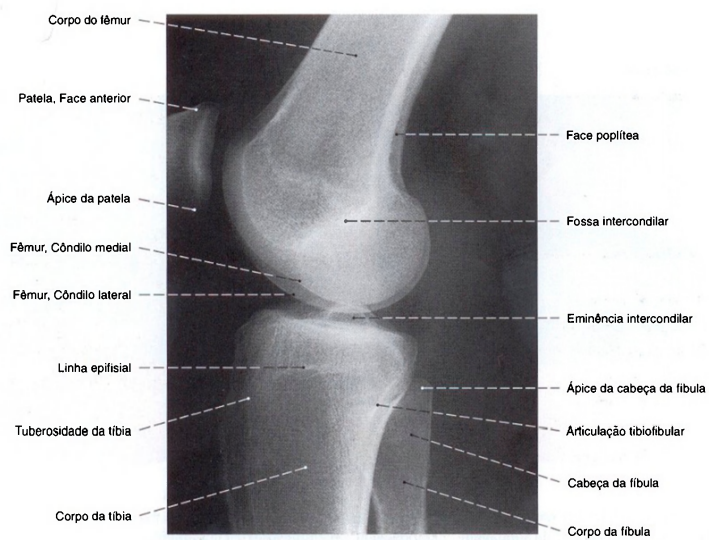
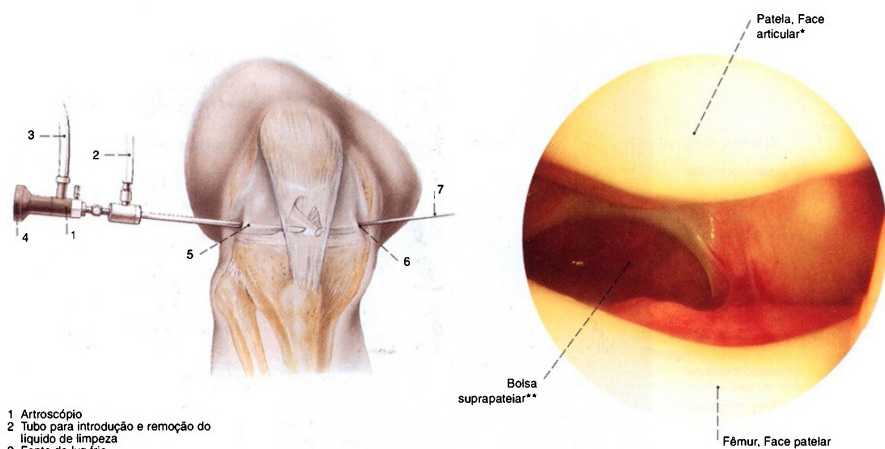


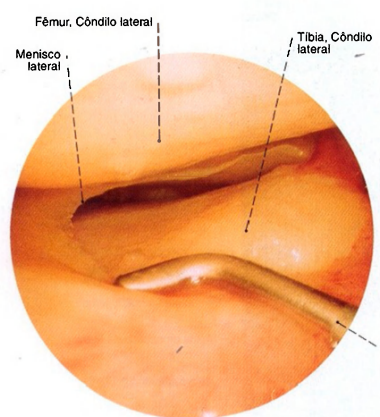
Fig. 1231 Articulação do joelho; Radiografia lateral. Posição em decúbito, com incidência centralizada na parte mediana da articulação.



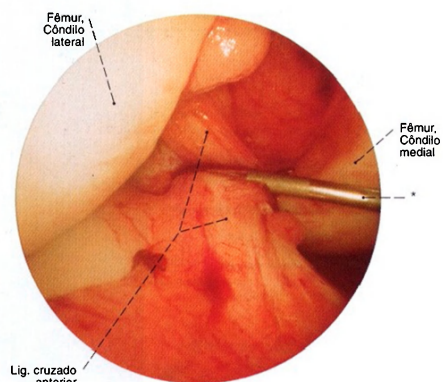
1 Artroscópio  
2 Tubo para introdução e remoção do líquido de limpeza  
3 Fonte de luz fria  
4 Ocular ou conexão para sistema de vídeo  
5 Aproximação ântero-lateral  
6 Aproximação ântero-medial  
7 Instrumento suplementar

Fig. 1232 Acessos na artroscopia.

Fig. 1233 a-c Articulação do joelho; Artroscopia;  
a Vista inferior da articulação femoropatelar (D).  
\*Crista patelar: crista entre as faces articulares medial e lateral.  
\*\*Clinicamente: recesso suprapatelar.



b Vista medial da margem medial livre do menisco lateral (D). Com o gancho de sondagem (\*) a parte anterior do menisco é ligeiramente comprimida para baixo.



c Vista ântero-lateral da parte distal do ligamento cruzado anterior (D). O ligamento está coberto com a membrana sinovial rica em vasos; ela é puxada com o gancho de sondagem (\*) um tanto para o lado medial.

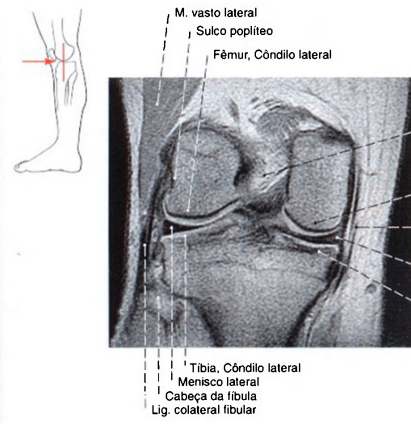


Fig. 1234 Articulação do joelho; Imagem por ressonância magnética (IRM) frontal através da parte média da eminência intercondilar. Focalização: joelho na posição estendida. Ossos mais espessos, nesta técnica fotográfica em IRM, apresentam-se mais escuros.

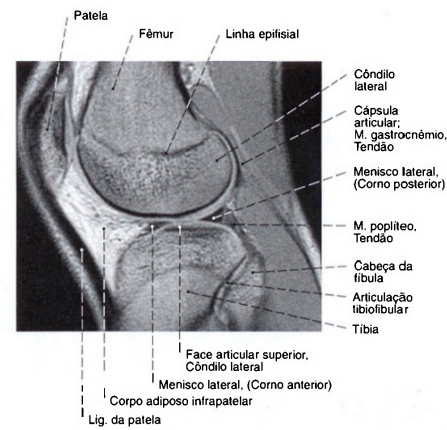


Fig. 1235 Articulação do joelho; Imagem por ressonância magnética (IRM) sagital através da parte lateral da articulação. Focalização: joelho na posição estendida.

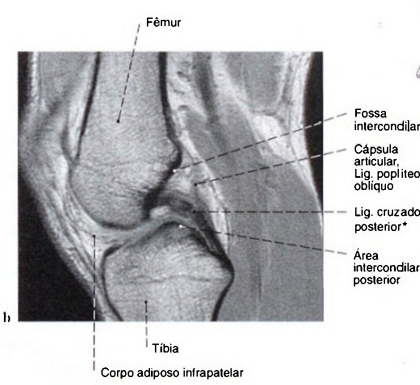
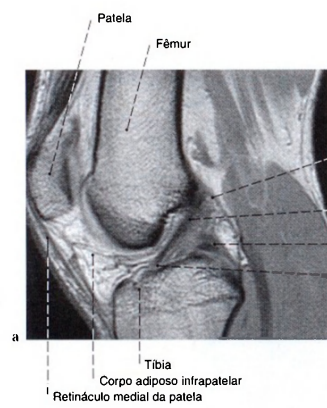


Fig. 1236 a, b Articulação do joelho; Imagem por ressonância magnética (IRM) sagital. Focalização: joelho na posição estendida.

- a Ligamento cruzado anterior  
b Ligamento cruzado posterior

\*A não-homogeneidade é explicada pelos cortes oblíquos dos feixes de fibras.



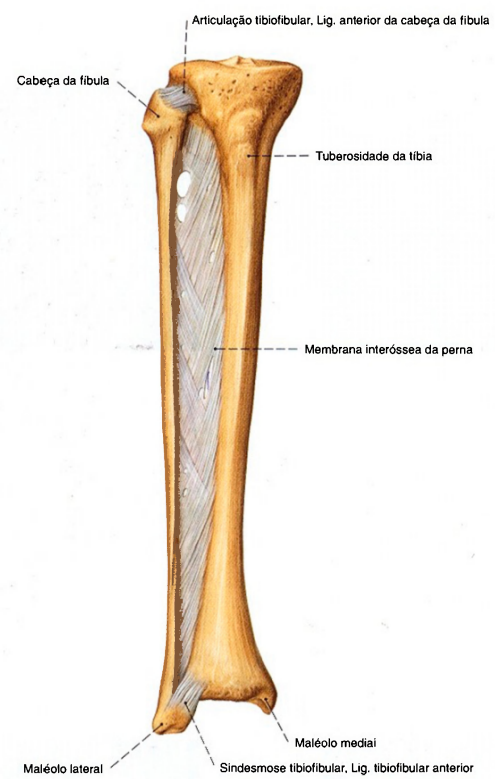


Fig. 1237 Ligações dos ossos da perna;  
vista anterior (D, 30%).

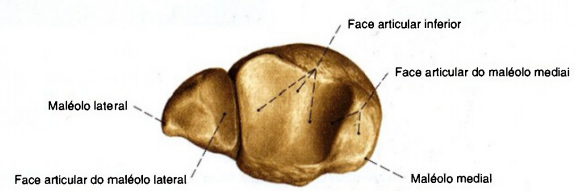


Fig. 1238 Tibia e fibula;  
vista inferior (D, 55%).

Fig. 1239 Ossos do pé;  
vista superior (D, 50%).

- I Hálux
- II Segundo dedo
- III Terceiro dedo
- IV Quarto dedo
- V Dedo mínimo

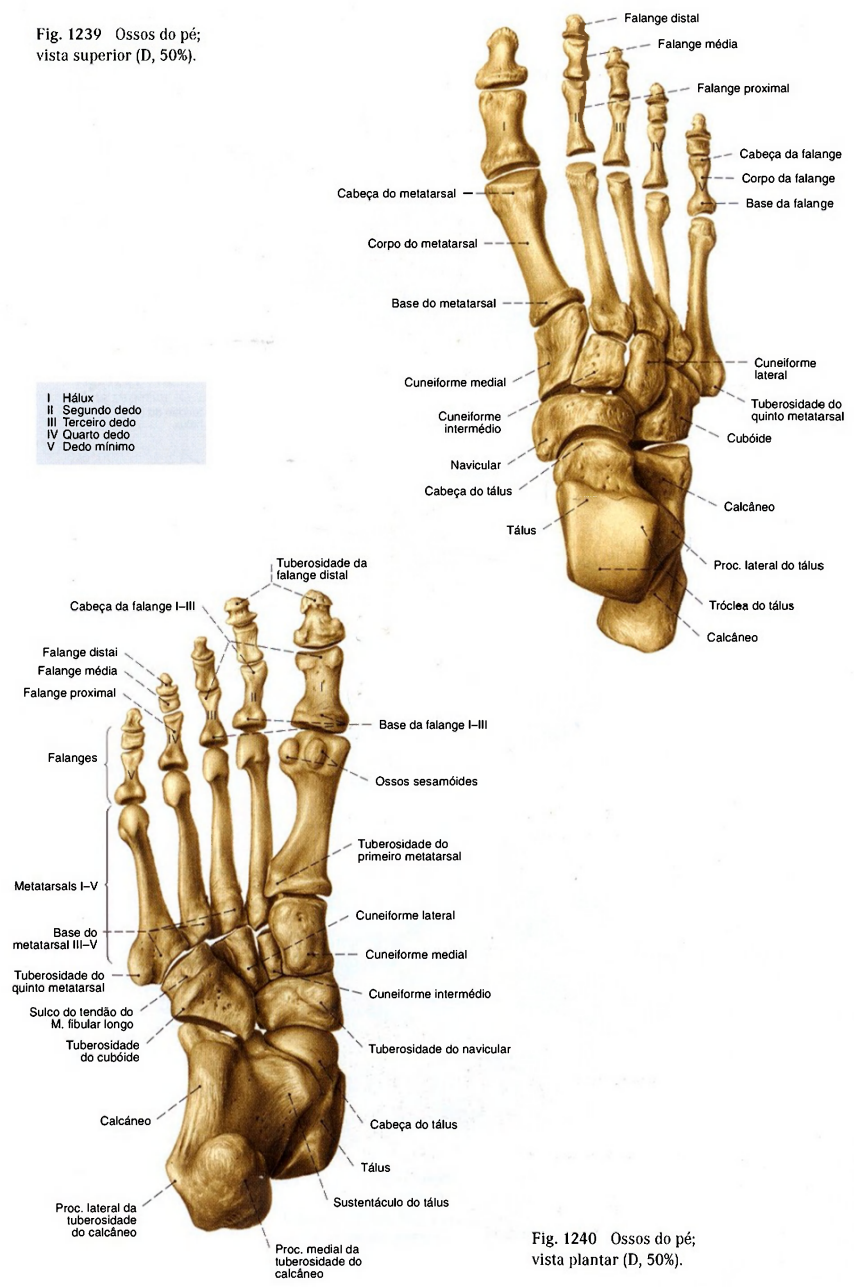
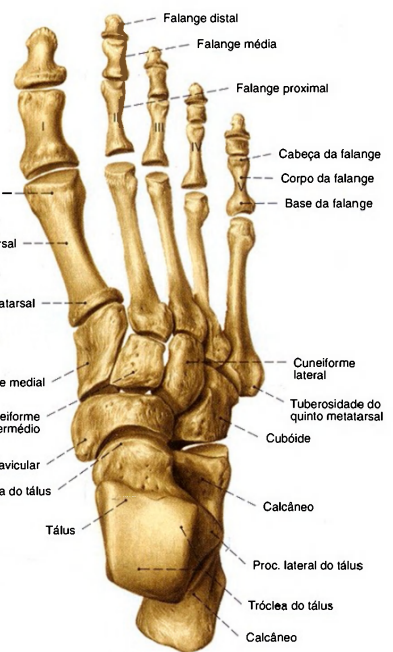

Fig. 1240 Ossos do pé;  
vista plantar (D, 50%).



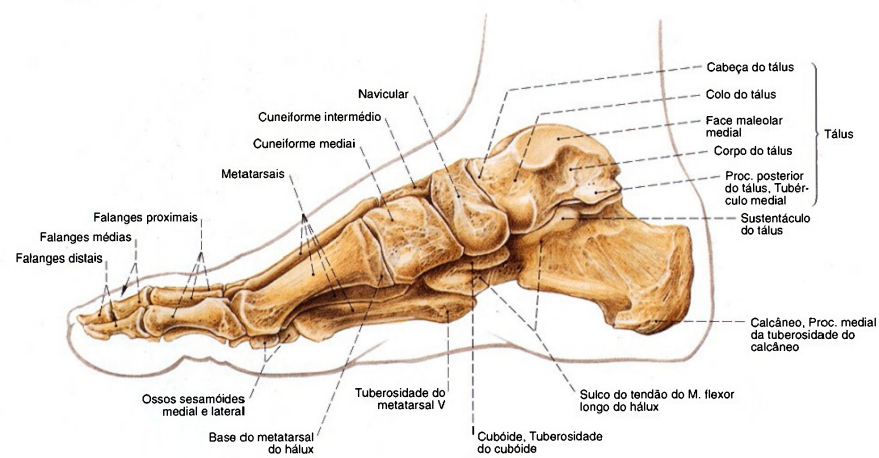


Fig. 1241 Ossos do pé;  
vista medial (D, 45%).

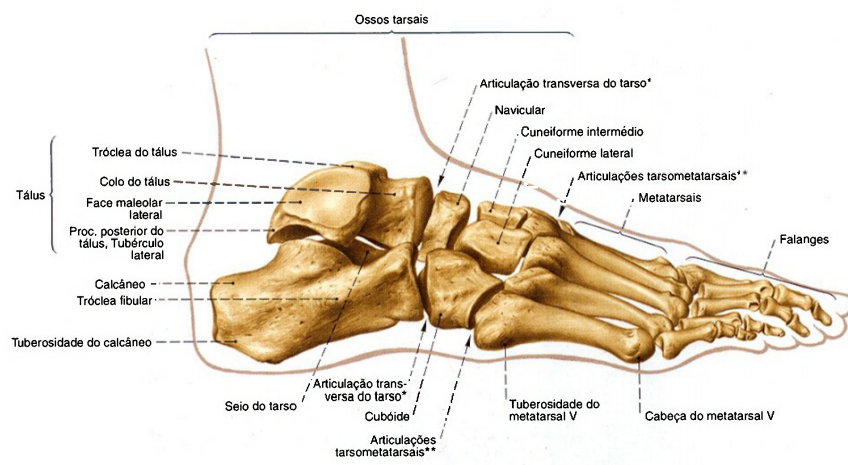


Fig. 1242 Ossos do pé;  
vista lateral (D, 45%).

\* Também chamada: linha articular de CHOPART.  
\*\* Também chamada: linha articular de LISFRANC.



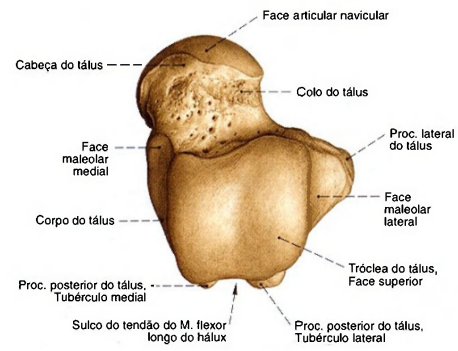


Fig. 1243 Tálus; vista superior (D, 85%).

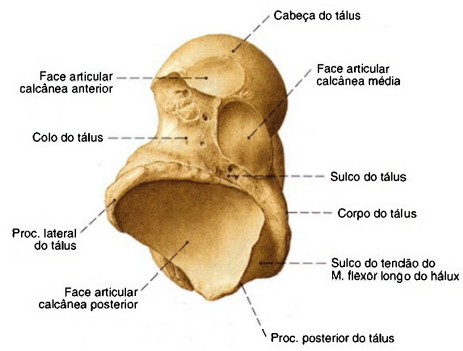


Fig. 1244 Tálus; vista plantar (D, 85%).

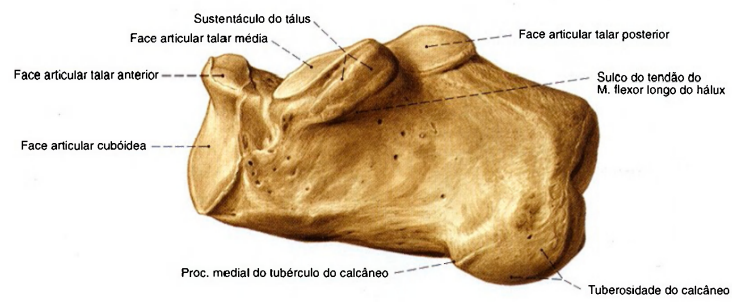


Fig. 1245 Calcâneo; vista medial (D, 90%).

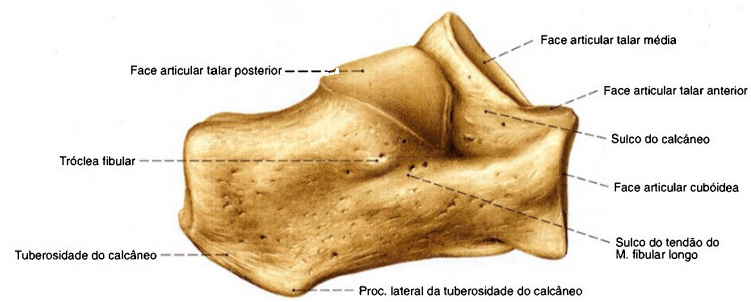


Fig. 1246 Calcâneo; vista lateral (D, 90%).

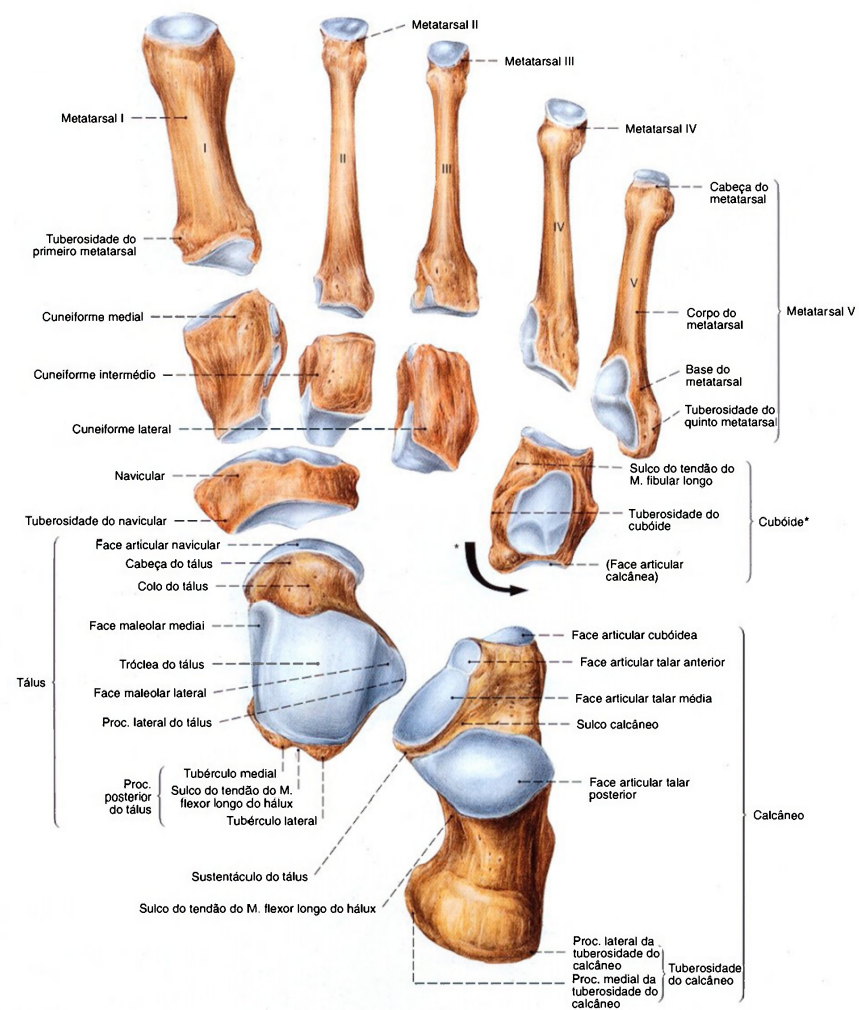


Fig. 1247 Ossos do tarso e metatarso;  
As distâncias entre os ossos foram aumentadas  
para fins didáticos;  
vista superior (D, 80%).

\*O cubóide está mostrado em vista medial.

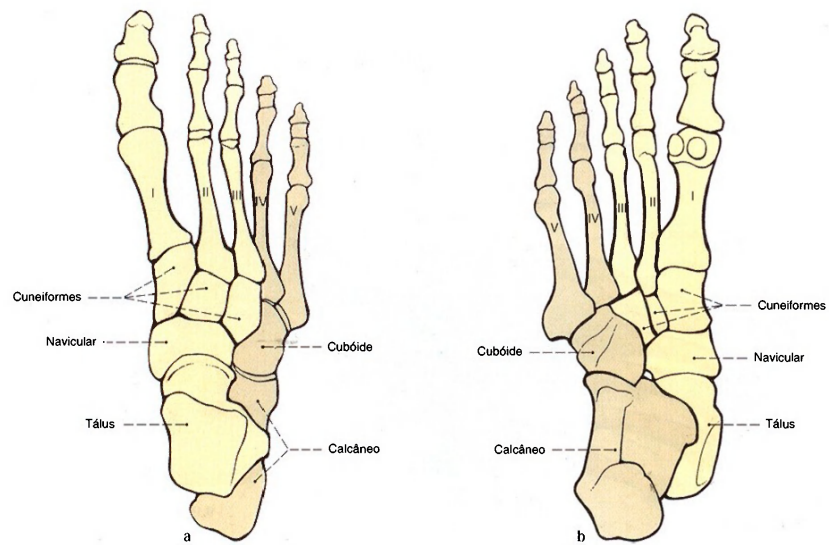


Fig. 1248 a, b Ossos do pé; Plano de construção.  
a Vista superior (D)  
b Vista plantar (D)

Enquanto as cabeças de todos os metatarsais se encontram no plano plantar, o tálus, os ossos cuneiformes e o navicular se direcionam posteriormente, estendendo-se por sobre a parte lateral do esqueleto, de maneira que o tálus se situa por cima do calcâneo. No lado medial abre-se, desta maneira, o arco plantar longitudinal. O corte transversal em forma de cunha dos ossos cuneiformes e as bases dos ossos do metatarso levam ao arco transversal.

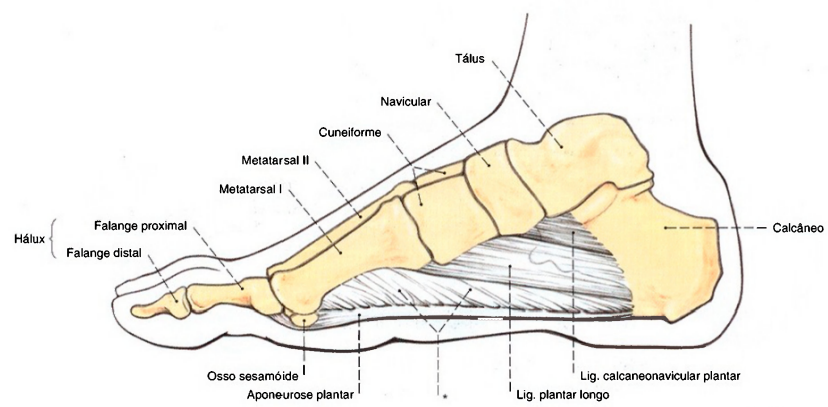


Fig. 1249 Reforço do arco longitudinal do pé; vista medial (D).  
\*Septo intermuscular medial.

As estruturas ligamentares representadas na figura, basicamente direcionadas ao longo do eixo longitudinal do pé, reforçam passivamente o arco plantar longitudinal. Elas são auxiliadas por todos os músculos curtos do pé em sua função.



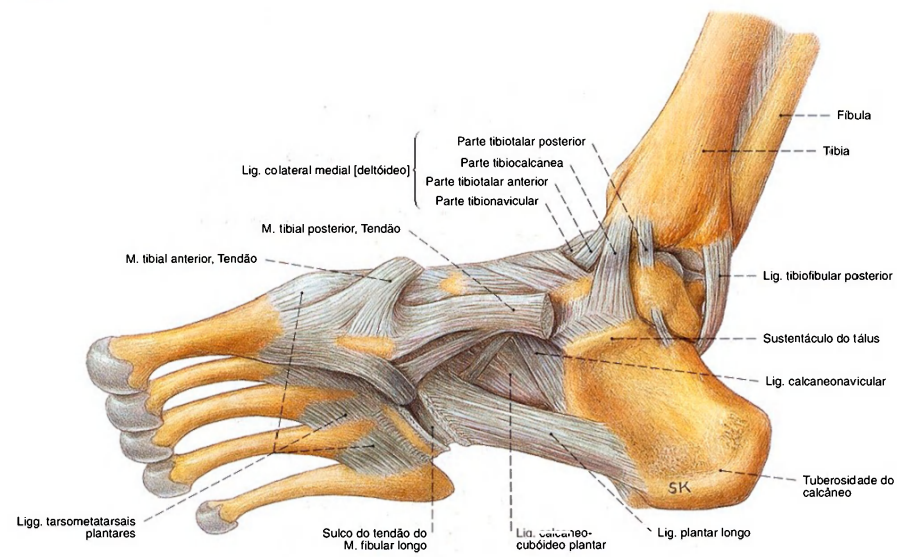


Fig. 1250 Articulações do pé; ligamentos e tendões na região posterior do pé e da articulação talocrural; vista medial (D, 70%).

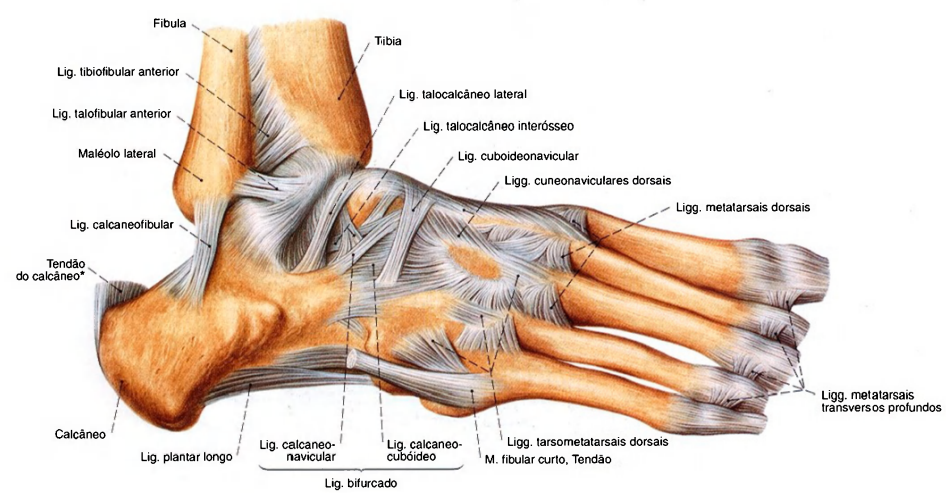


Fig. 1251 Articulações do pé; ligamento e tendões nas regiões posterior e medial do pé; vista lateral (D, 70%).

\*Também chamado: tendão de Aquiles.

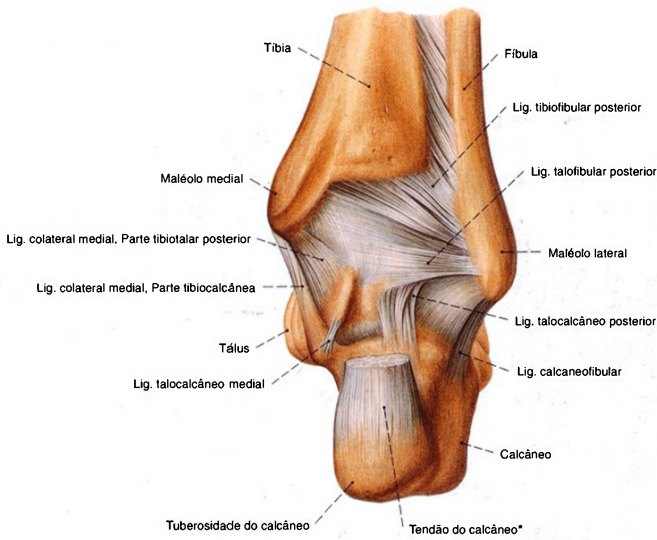


Fig. 1252 Articulações do pé; ligamentos e tendões na região posterior do pé; vista posterior (D, 70%).

\*Também chamado: tendão de Aquiles.

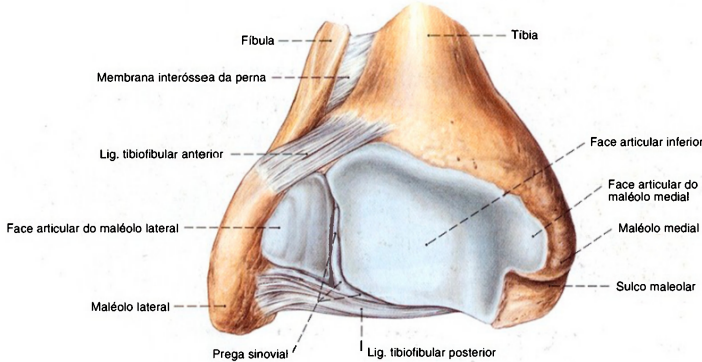


Fig. 1253 Articulação talocrural; Segmento proximal da articulação; vista distal (D, 120%).

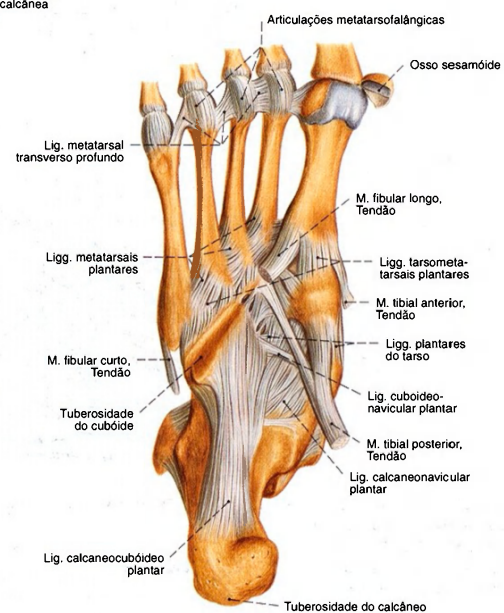
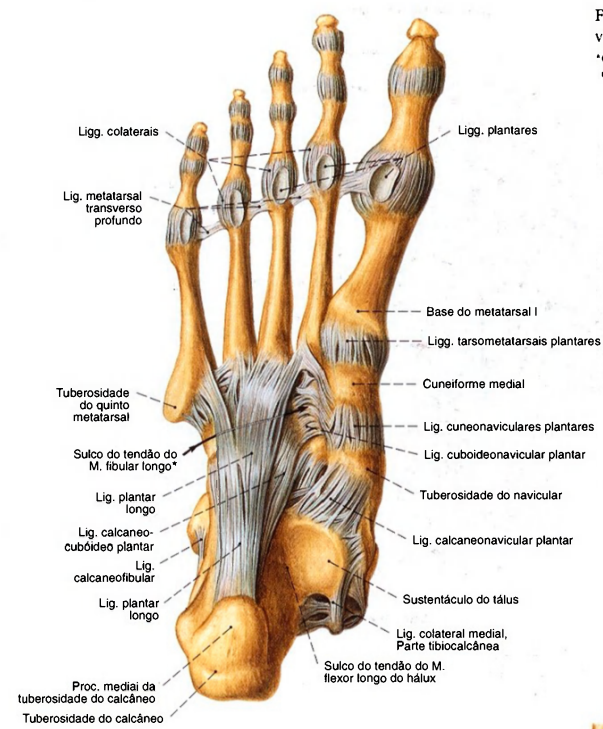
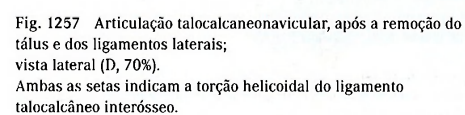
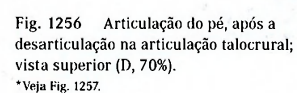


Fig. 1255 Arturação do pé; Ligamentos e tendões nas regiões posterior e média do pé; vista plantar (D, 55%).





A tensa lâmina de tecido conectivo, entre o ligamento calcaneonavicular e a parte tibionavicular do ligamento deltoide, recebe o escorregamento da cabeça do tálus em direção medial. Seu relaxamento leva ao achatamento do arco longitudinal (pé chato, pé valgo e pé plano).

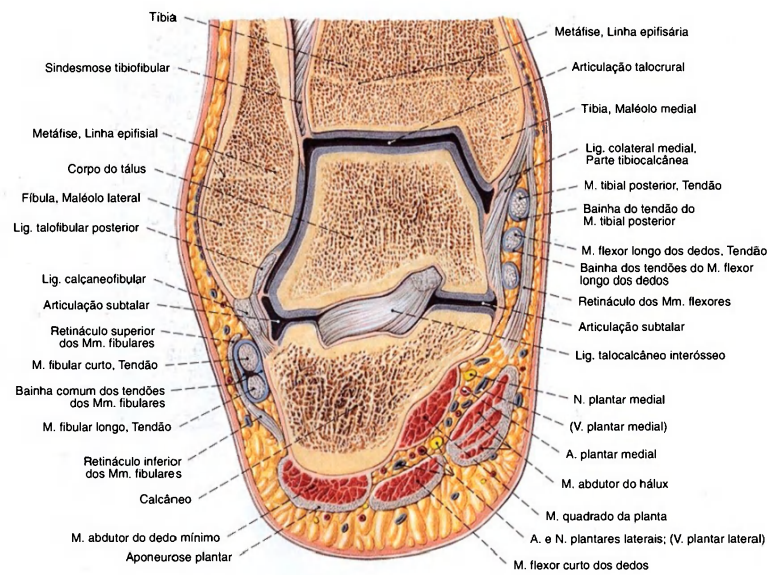
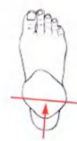

Fig. 1258 Articulações talocrural e talocalcaneonavicular;  
Corte frontal através dos maléolos;  
vista posterior (D, 90%).

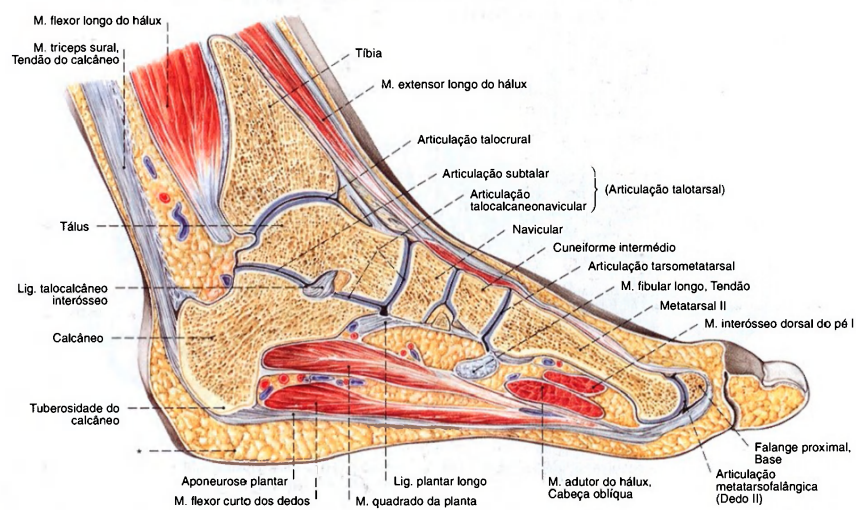


Fig. 1259 Articulações talocrural e talocalcaneonavicular;

Corte sagital através do meio da tróclea do tálus;  
vista lateral (D, 50%).  
\*Coxim adiposo do calcânar.

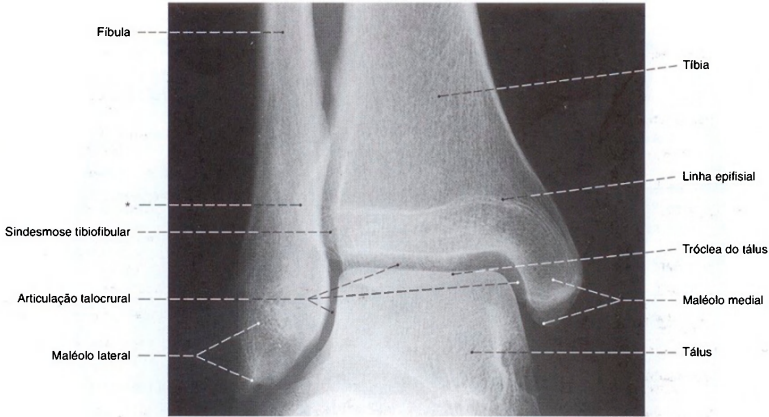


Fig. 1260 Articulações talocrural e talocalcaneonavicular; Radiografia AP com posição em decúbito e incidência centralizada tangencial à tróclea do tálus.

\*A margem posterior da incisura fibular é também denominada clinicamente de maléolo terceiro.

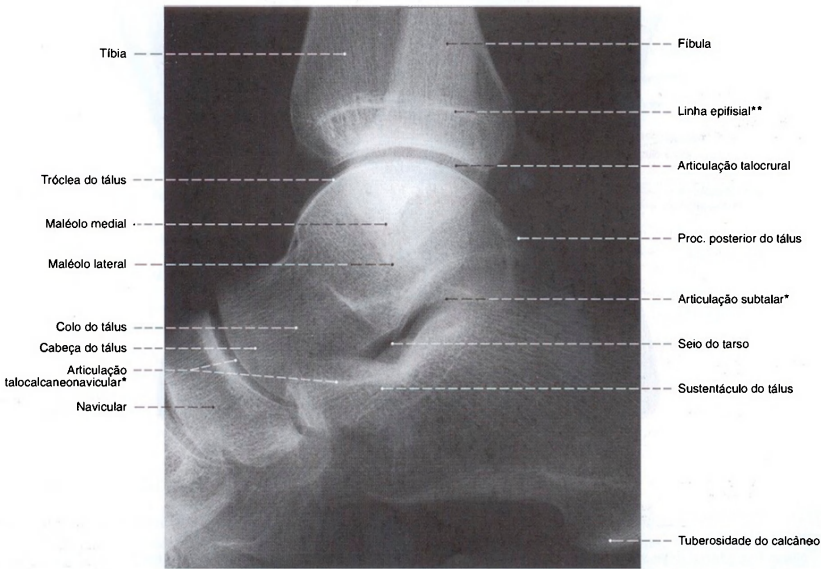


Fig. 1261 Articulações talocrural e talocalcaneonavicular; Radiografia lateral com posição em decúbito e foco centralizado no ápice da tróclea do tálus.

\*Devido à sua torção helicoidal, a fenda da articulação não se encontra em ângulo reto.

\*\*Subreposição das linhas epifisiais da tibia e fibula.



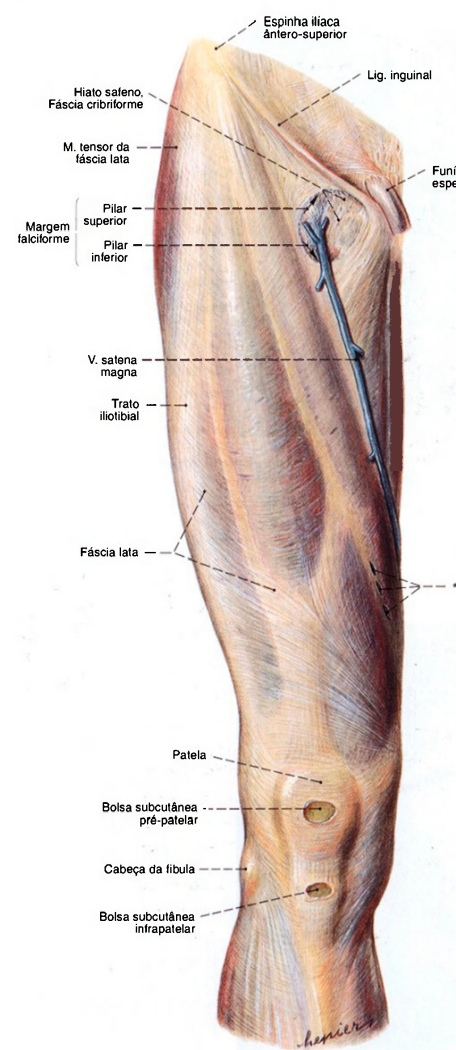


Fig. 1262 Fascia lata; vista anterior (D).  
Como ligamento inguinal deve ser designado a zona de transição entre a aponeurose do M. oblíquo externo do abdome e a fâscia lata, que está ligada lateralmente à espinha ilíaca ântero-superior e medialmente ao tubérculo púbico.  
\*Hiato para as veias perforantes (veias de Doo).

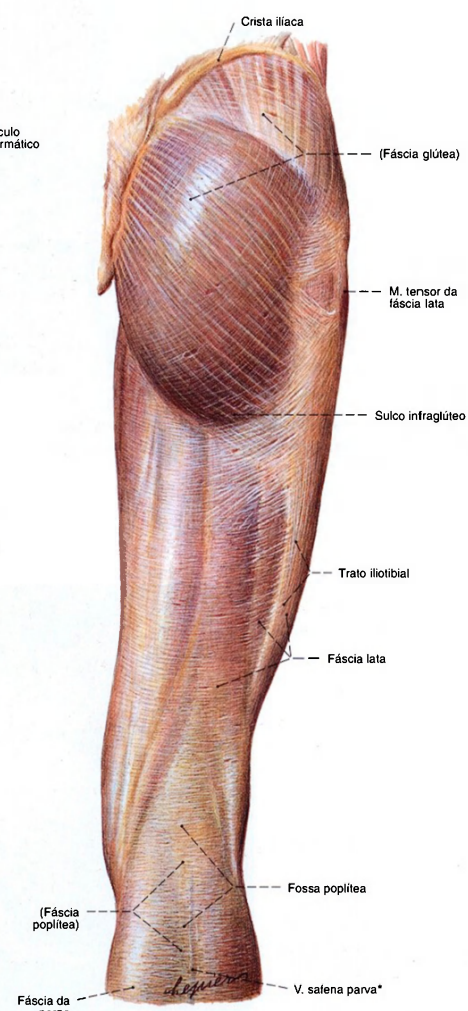


Fig. 1263 Fascia lata; vista posterior (D).  
\*Trajeto sub- e intrafâscial da V. safena parva.

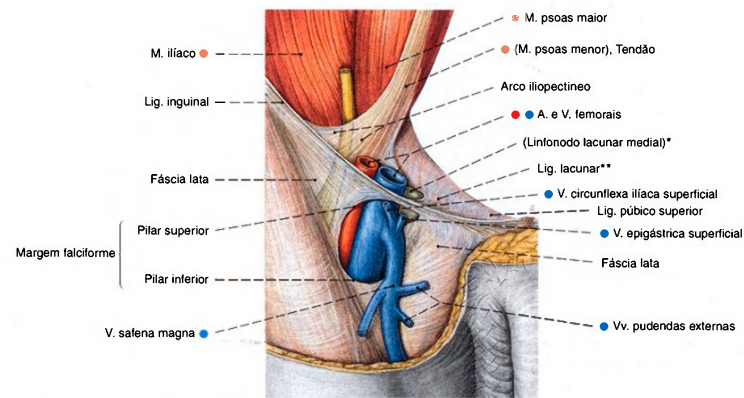


Fig. 1264 Hiato safeno e lacuna dos vasos, após a remoção da parede anterior do abdome e conteúdos abdominais assim como ablação da fáscia ilíaca e do septo femoral (CLOQUET); vista anterior (D).

\* Também: linfonodo de ROSENMÜLLER.  
\*\* Também: ligamento de GIMBERNATI.

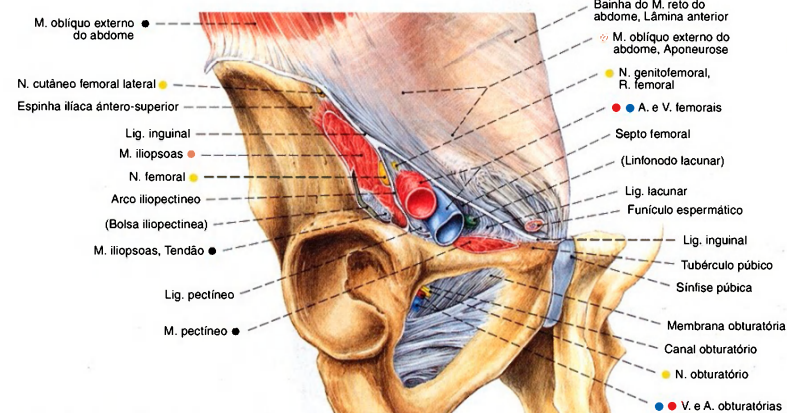


Fig. 1265 Lacunas dos músculos e dos vasos, corte oblíquo ao nível do ligamento inguinal; vista inferior (D).

### Lacunas situadas abaixo do ligamento inguinal

O espaço abaixo do ligamento inguinal é dividido pelo arco iliopectíneo em duas lacunas: lateralmente, a lacuna dos músculos, e medialmente, a lacuna dos vasos.

Pela lacuna dos músculos passam para a coxa o músculo iliopsoas e os nervos cutâneo lateral da coxa e o femoral. Pela lacuna dos vasos passam a artéria e a veia femoral, o ramo femoral do nervo gêmito-femoral e os linfonodos lacunares (laterais, mediais e

intermédios), bem como vasos linfáticos. O espaço entre a veia femoral (lateral), o ligamento lacunar, de margens finas (medial), o ligamento inguinal (ventral) e o ligamento pectíneo (dorsal) é preenchido com tecido conectivo, o septo femoral (CLOQUET), e é denominado anel femoral ou canal femoral. Aqui pode se desenvolver uma hérnia femoral, através do anel femoral internamente, e do hiato safeno externamente.

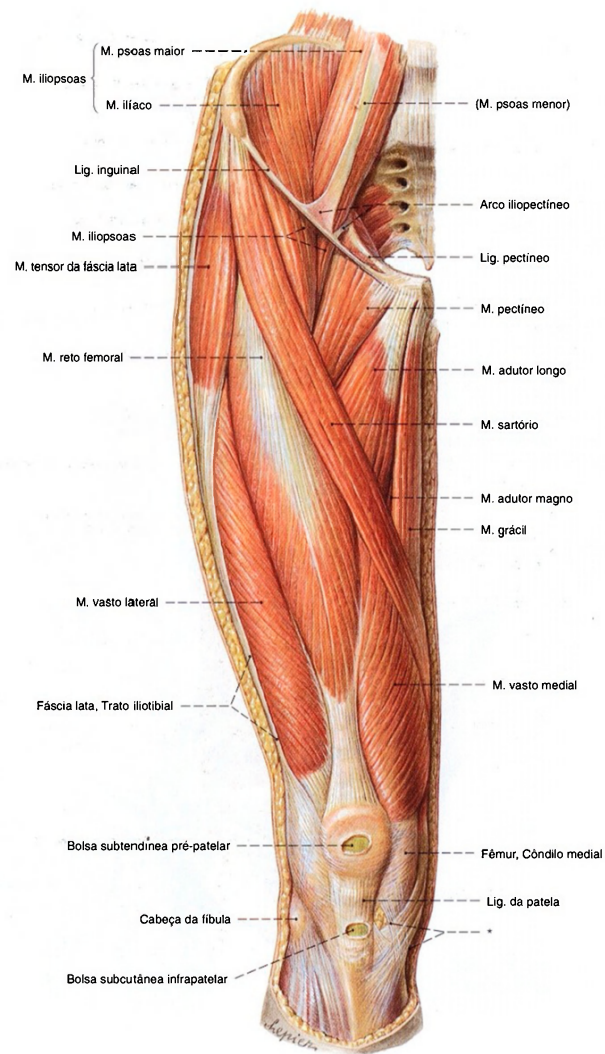


Fig. 1266 Músculos da coxa e do quadril;  
Após a remoção da fáscia lata até o trato iliotibial;  
vista anterior (D).  
\* Inervação comum dos músculos sartório, grácil e semitendíneo abaixo do  
côndilo medial da tibia (antigamente também chamado de pé anserino superficial).



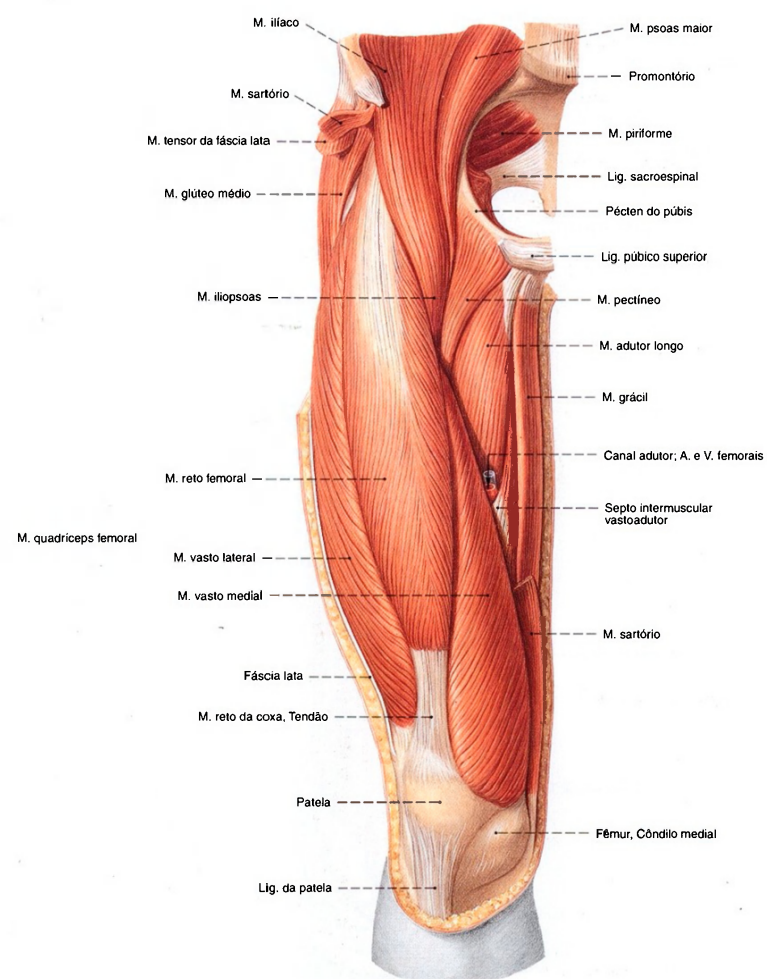
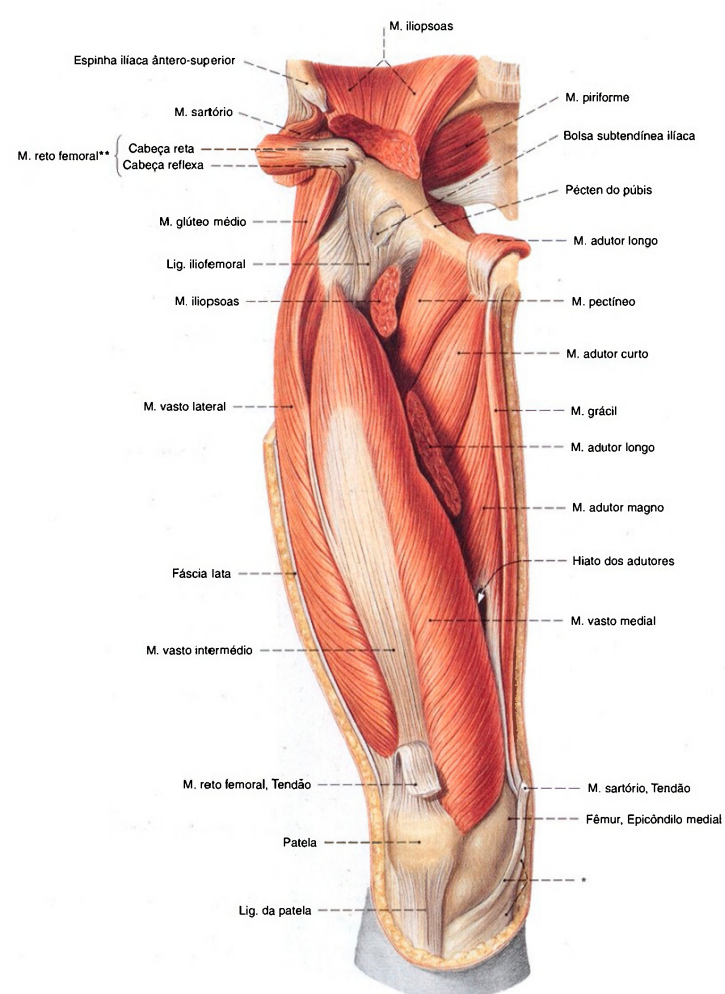


Fig. 1267 Músculos da coxa e do quadril;  
Após a remoção da fáscia lata e dos músculos tensor  
da fáscia lata e sartório;  
vista anterior (D).



**Fig. 1268** Músculos da coxa e do quadril;  
Camada profunda, após a remoção dos músculos sartório, reto femoral e adutor longo, bem como remoção parcial do músculo ilioespsoas na região da articulação. As paredes anterior e lateral do canal dos adutores, septo intermuscular vasto-adutor foram

removidos de maneira que a abertura na fossa poplíteia, o hiato dos adutores, é visível; vista anterior (D).

\*Inserção comum dos músculos sartório, grácil e semitendíneo abaixo do côndilo medial da tibia.

\* A área de origem do M. reto femoral foi dobrada para o lado.

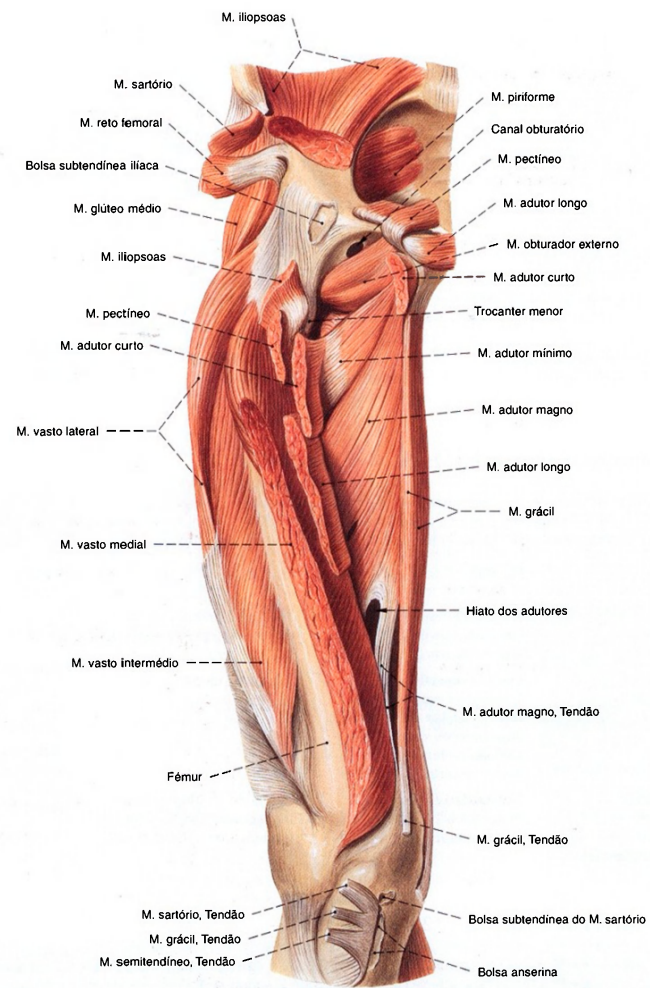


Fig. 1269 Músculos da coxa e do quadril;  
Após extensa remoção dos músculos superficiais e  
alguns músculos profundos;  
As paredes anterior e lateral do canal dos adutores  
foi removida;  
vista anterior (D).



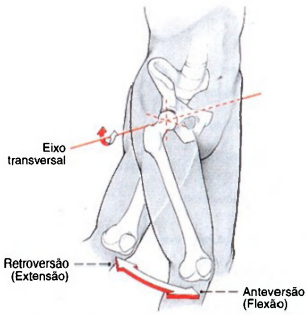


Fig. 1270 Articulação do quadril; Movimento no plano sagital.

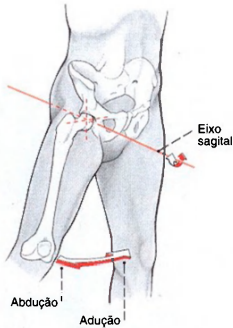


Fig. 1271 Articulação do quadril; Movimento no plano frontal.

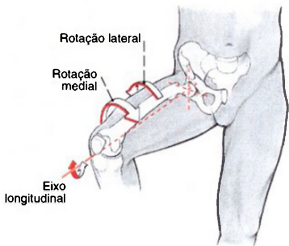


Fig. 1272 Articulação do quadril; Movimento no plano transversal.

Músculos ventrais do quadril (Figs. 1266-1268, 1285)

Músculo	Origem	Inserção	Função
1. M. ilíaco <i>Rr. musculares</i> ( <i>Plexo lombar</i> )	Fossa ilíaca e espinha ilíaca ântero-inferior do osso do quadril; cápsula anterior da articulação do quadril	Trocanter menor e região vizinha do lábio medial da linha áspera	Parte lombar da coluna vertebral: Flexão lateral, extensão (Hiperlordosante)  Articulação do quadril: Flexão, rotação medial (rotação lateral pela contração simultânea dos Mm. glúteos)
2. M. psoas maior <i>Rr. musculares</i> ( <i>Plexo lombar</i> )	Camada superficial: corpos da 12ª vértebra torácica até a 4ª vértebra lombar (faces laterais), discos intervertebrais Camada profunda: Procc. costais das 1ª - 4ª vértebras lombares	Trocanter menor	
3. M. psoas menor <i>Rr. musculares</i> ( <i>Plexo lombar</i> ) (Músculo inconstante)	Corpos da 12ª vértebra torácica e a 1ª vértebra lombar (faces laterais)	Fáscia do M. iliopsoas, arco iliopectíneo (frequentemente um longo tendão achatado)	

Músculos ventrais da coxa (Figs. 1266, 1267, 1285)

De proximal lateral corre o M. sartório, espiralando-se sobre a coxa para distal medial. Mais longe, lateralmente, fica com seu curto ventre muscular o M. tensor da fáscia lata, que se converte no trato iliotibial. A maior parte da massa muscular anterior da coxa é dada pelo M. quadríceps femoral.			
Músculo	Origem	Inserção	Função
1. M. quadríceps femoral <i>N. femoral</i> ( <i>Plexo lombar</i> ) M. reto da coxa: biarticular; Mm. vastos medial, lateral e intermédio: monoarticular	M. reto femoral, cabeça reta: espinha ilíaca ântero-inferior M. reto femoral, cabeça reflexa: margem superior do acetábulo M. vasto medial: lábio medial da linha áspera (dois terços inferiores)	Patela (margem proximal e margem lateral), tuberosidade da tíbia (sobre o ligamento da patela), extremidade proximal da tíbia (região lateral da tuberosidade da tíbia sobre os retináculos da patela)	Articulação do quadril (só o M. reto da coxa): Flexão  Articulação do joelho: Extensão

	<b>M. vasto lateral:</b> Trocanter maior (circunferência distal), lábio lateral da linha áspera <b>M. vasto intermédio:</b> Face anterior do fêmur (dois terços superiores) <b>M. articular do joelho:</b> Face anterior do fêmur (quarto distal)		
2. <b>M. sartório</b> <i>N. femoral</i> ( <i>Plexo lombar</i> )	Espinha ilíaca ântero-superior	Tuberosidade da tibia (face medial)	<b>Articulação do quadril:</b> Flexão, rotação lateral, abdução <b>Articulação do joelho:</b> Flexão, rotação medial
3. <b>M. tensor da fásia lata</b> <i>N. glúteo superior</i> ( <i>Plexo lombar</i> )	Espinha ilíaca ântero-superior	Extremidade lateral da tibia (sobre o trato iliotibial abaixo do côndilo lateral)	<b>Articulação do quadril:</b> Flexão, abdução, rotação medial <b>Articulação do joelho:</b> Estabilização da posição estendida

Músculos mediais da coxa (Figs. 1266, 1268, 1269, 1285, 1286)

O grupo medial dos músculos da coxa deve, por causa de sua função principal, ser também designado como grupo dos adutores. A partir da vista ventral, apresenta-se com um bloco triangular. Mais medialmente fica o M. grácil, de proximal para distal estão dispostos o M. pectíneo, o M. adutor curto, o M. adutor longo e o M. adutor magno. O M. obturador externo oculta-se abaixo do M. pectíneo e interpõe-se, por baixo, ao colo do fêmur.			
<b>Músculo</b> <i>Inervação</i>	<b>Origem</b>	<b>Inserção</b>	<b>Função</b>
1. <b>Músculo grácil</b> <i>N. obturatório</i> ( <i>Plexo lombar</i> )	Ramo inferior do púbis (canto medial, ao longo da sínfise)	Extremidade proximal da tibia (medial à tuberosidade da tibia)	<b>Articulação do quadril:</b> Adução, flexão, rotação lateral  <b>Articulação do joelho:</b> Flexão, rotação medial
2. <b>Músculo pectíneo</b> <i>N. femoral e N. obturatório</i> ( <i>Plexo lombar</i> )	Linha pectínea do púbis	Linha pectínea do fêmur	<b>Articulação do quadril:</b> Adução, rotação lateral, flexão
3. <b>M. adutor curto</b> <i>N. obturatório</i> ( <i>Plexo lombar</i> )	Ramo inferior do púbis (mais perto do forame obturado do que o M. adutor longo)	Lábio medial da linha áspera (terço proximal)	<b>Articulação do quadril:</b> Adução, flexão, rotação lateral
4. <b>M. adutor longo</b> <i>N. obturatório</i> ( <i>Plexo lombar</i> )	Púbis (abaixo da crista púbica até a sínfise)	Lábio medial da linha áspera (terço médio)	<b>Articulação do quadril:</b> Adução, flexão, rotação lateral (os feixes mais anteriores, rotação medial)
5. <b>M. adutor magno</b> <i>N. obturatório (Plexo lombar) e N. isquiótico (parte tibial – Plexo sacral)</i> O M. adutor mínimo representa uma incompleta separação proximal do M. adutor magno	Ramo inferior do púbis, ramo e tuberosidade do isquio (margem medial)	Lábio medial da linha áspera (dois terços proximais), tuberosidade, tubérculo dos adutores (hiato dos adutores entre ambas as inserções)	<b>Articulação do quadril:</b> Adução, rotação lateral, flexão (parte mais anterior), extensão (parte mais posterior)
6. <b>M. obturador externo</b> <i>N. obturatório</i> ( <i>Plexo lombar</i> )	Circunferência do forame obturado (face lateral), membrana obturatória	Tendíneo na fossa trocântérica	<b>Articulação do quadril:</b> Rotação lateral, adução, flexão



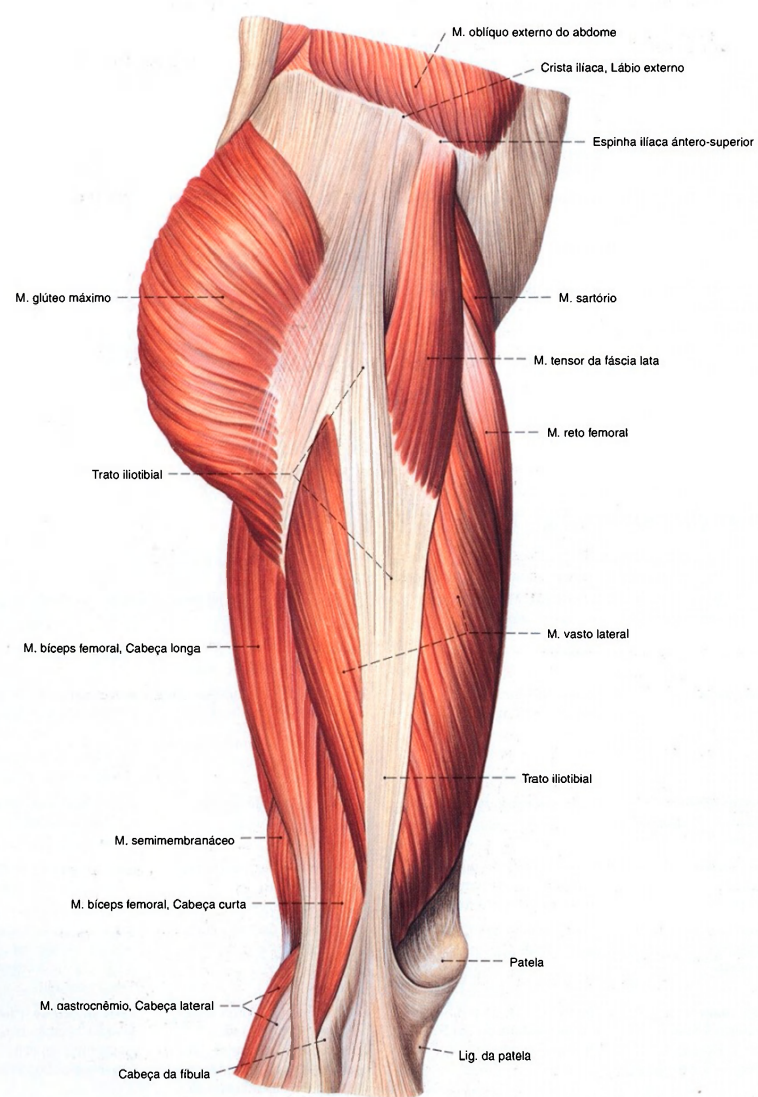


Fig. 1273 Músculos da coxa e do quadril;  
Após a remoção da fásia lata até o trato iliotibial;  
vista lateral (D).



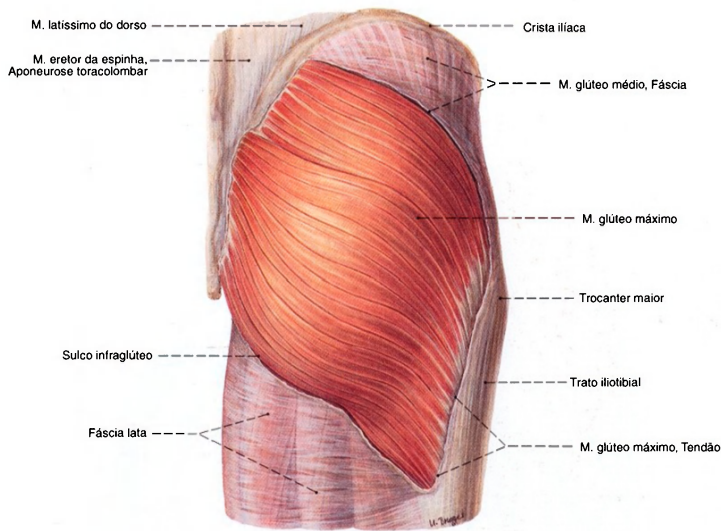


Fig. 1274 Músculos da coxa e do quadril; Músculos superficiais do quadril após a remoção da fásia sobre o M. glúteo máximo; vista posterior (D).

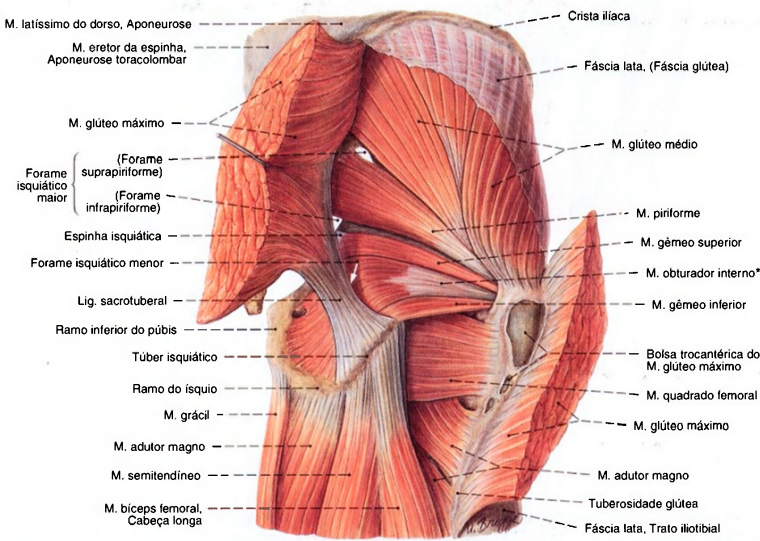


Fig. 1275 Músculos da coxa e do quadril; Músculos superficiais do quadril após a transecção do M. glúteo máximo; vista posterior (D).

\* A parte do músculo obturador interno entre o ponto de reflexão na incisura isquiática menor e a inserção na fossa trocântérica, freqüentemente formado por tendão.

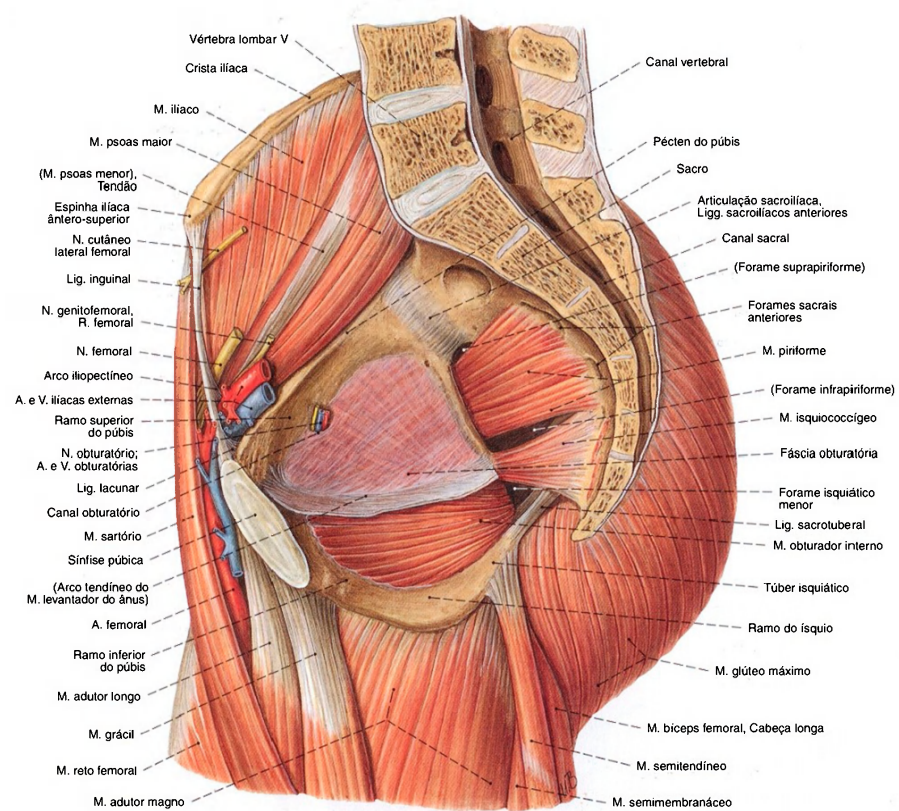


Fig. 1276 Músculos da coxa e do quadril;  
Músculos do quadril após a transecção da pelve e das  
vértebras lombares no plano mediano;  
vista medial (D).

O forame isquiático maior é limitado pela incisura isquiática maior do isquio, pela margem inferior da articulação sacroilíaca, pela margem lateral do osso sacro e pelo ligamento sacrospinal. Ele é dividido, pelo músculo piriforme que passa para o fêmur, em um forame suprapiriforme e um forame infrapiriforme.

O forame isquiático menor é formado pela incisura isquiática do isquio e pelos ligamentos sacrospinal e sacrotuberal. O canal obturatório representa uma lacuna da membrana obturadora na região do sulco obturatório. (Compare com as Figs. 1171 e 1175.)

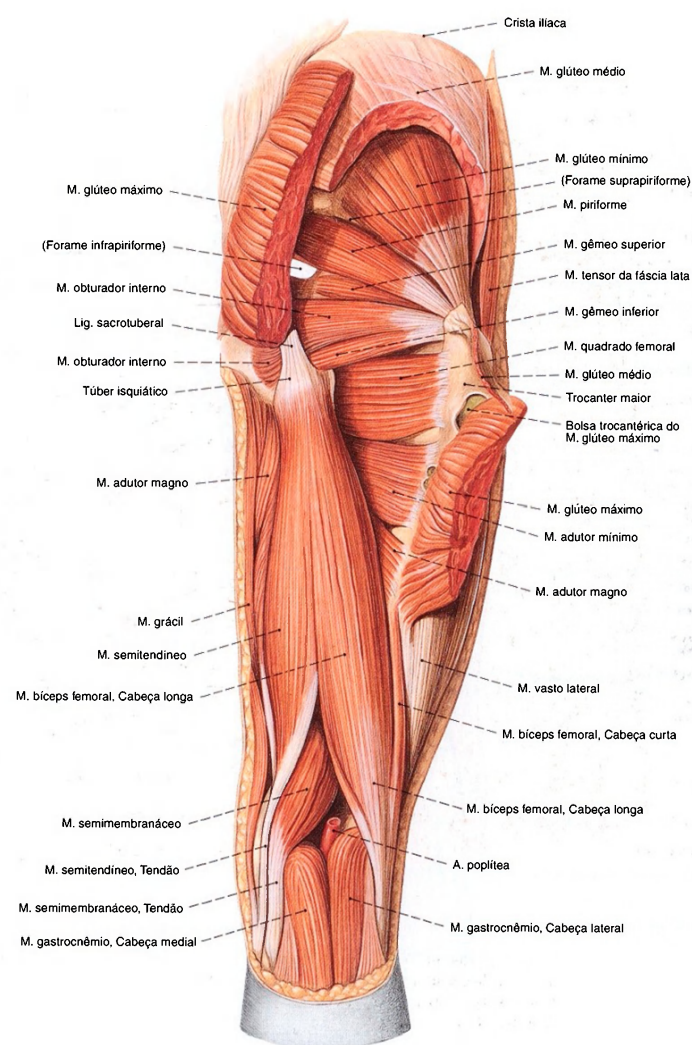


Fig. 1277 Músculos da coxa e do quadril;  
Após a remoção parcial dos Mm. glúteos máximo e médio;  
vista posterior (D).



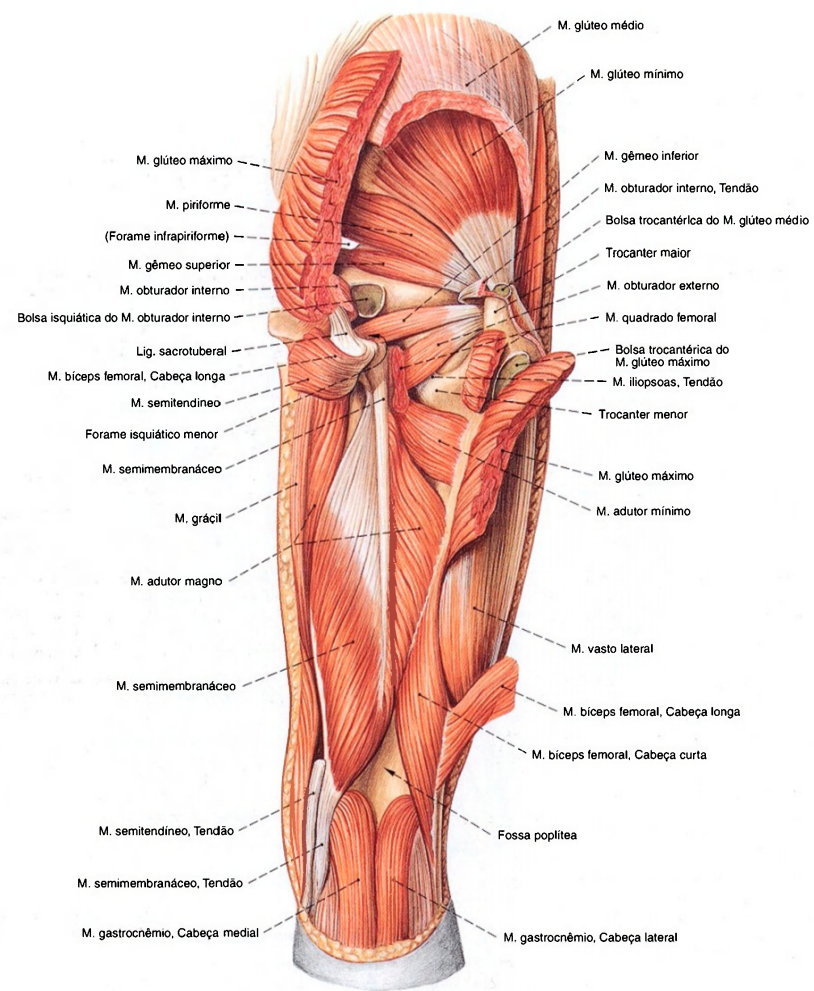


Fig. 1278 Músculos da coxa e do quadril;  
Camada profunda após ampla remoção dos músculos  
glúteos superficiais e dos músculos isquio-crurais;  
vista posterior (D).

Músculos dorsais do quadril (Figs. 1274, 1275, 1277, 1285, 1286)

O M. glúteo máximo imprime determinantemente o relevo da região glútea e cobre quase completamente os restantes músculos deste grupo. Na parte ventral cranial, mostra-se um pouco o M. glúteo médio, que, por sua vez, cobre o M. glúteo mínimo. Em direção caudal sucedem-se, na face profunda do M. piriforme, o M. gêmeo superior, o M. obturador interno, o M. gêmeo inferior e o M. quadrado femoral.			
Músculo Inervação	Origem	Inserção	Função
1. M. glúteo máximo N. glúteo inferior (Plexo sacral)	Face glútea da asa do ílio (dorsal à linha glútea posterior); face posterior do sacro, aponeurose toracolombar, ligamento sacrotuberal	Porção mais cranial: Tibia abaixo do côndilo lateral (sobre o trato iliotibial). Entre o trocanter maior e o trato iliotibial fica a bolsa trocantérica do músculo glúteo máximo.  Porção mais caudal: Tuberosidade glútea, septo intermuscular lateral da coxa	Articulação do quadril: Porção mais cranial: Extensão, rotação lateral, abdução; Porção mais caudal: Extensão, rotação lateral, adução  Articulação do joelho (sobre o trato iliotibial): Extensão
2. M. glúteo médio N. glúteo superior (Plexo sacral)	Face glútea da asa do ílio (entre as linhas glúteas anterior e posterior)	Trocanter maior (ponta e margem mais lateral)	Articulação do quadril: Porção mais ventral: Abdução, flexão, rotação medial; Porção mais dorsal: Abdução, extensão, rotação lateral
3. M. glúteo mínimo N. glúteo superior (Plexo sacral)	Face glútea da asa do ílio (entre as linhas glúteas anterior e inferior)	Trocanter maior (ponta e margem mais lateral)	Articulação do quadril: Parte mais ventral: Abdução, flexão, rotação medial; Parte mais dorsal: Abdução, extensão, rotação lateral
4. M. piriforme N. isquiático e/ou N. do músculo piriforme (Plexo sacral)	Face pélvica do sacro (lateral e entre os forames sacrais anteriores do 3º e 4º segmentos sacrais), incisura isquiática maior próximo do sacro	Trocanter maior (superfície medial da ponta)	Articulação do quadril: Rotação lateral, extensão, adução
5. M. obturador interno N. do músculo obturador interno e Rr. musculares (Plexo sacral)	Circunferência do forame obturado (face medial)	Fossa trocantérica	Articulação do quadril: Rotação lateral, adução, extensão
6. M. gêmeo superior N. do músculo obturador interno e Rr. musculares (Plexo sacral)	Espinha isquiática	Fossa trocantérica	
7. M. gêmeo inferior N. do músculo obturador interno e Rr. musculares (Plexo sacral)	Túber isquiático	Fossa trocantérica	
8. M. quadrado femoral N. do músculo quadrado da coxa (Plexo sacral)	Túber isquiático (margem mais lateral)	Crista intertrocantérica	

Músculos dorsais da coxa (Figs. 1277, 1286)

Aos músculos dorsais da coxa pertencem em seqüência, de lateral para medial, o M. biceps femoral, o M. semitendíneo e o M. semimembrânico.			
Músculo Inervação	Origem	Inserção	Função
1. M. biceps femoral Cabeça longa: N. isquidítico, porção tibial (Plexo sacral) Cabeça curta: N. isquidítico, porção fibular (Plexo sacral) Cabeça longa: biarticular Cabeça curta: monoarticular	Cabeça longa: Túber isquiático (unido ao M. semitendíneo)  Cabeça curta: Lábio lateral da linha áspera (terço médio)	Cabeça da fíbula (separado em volta do ligamento colateral fibular) irradia-se na fáscia da perna	Articulação do quadril: Extensão, adução, rotação lateral  Articulação do joelho: Flexão, rotação lateral
2. M. semitendíneo N. isquidítico, porção tibial (Plexo sacral)	Túber isquiático (unido à cabeça longa do M. biceps da coxa)	Tuberosidade da tibia (face medial)	Articulação do quadril: Extensão, adução, rotação medial  Articulação do joelho: Flexão, rotação medial
3. M. semimembrânico N. isquidítico, porção tibial (Plexo sacral)	Túber isquiático	Extremidade proximal da tibia (abaixo do côndilo medial), parte inferior da cápsula do joelho, ligamento poplíteo oblíquo, fáscia do M. poplíteo. A inserção trirradiada do M. semimembrânico foi precedentemente denominada pé anserino profundo.	Articulação do quadril: Extensão, adução, rotação medial  Articulação do joelho: Flexão, rotação medial

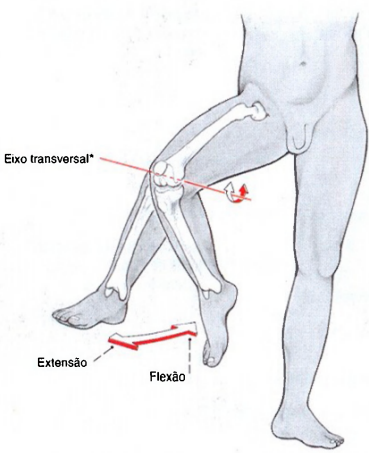


Fig. 1279 Articulação do joelho; Movimento no plano sagital.  
\*Correspondente à curvatura assimétrica dos côndilos do fêmur, este eixo muda sua posição especialmente no decurso da movimentação (eixo instantâneo).

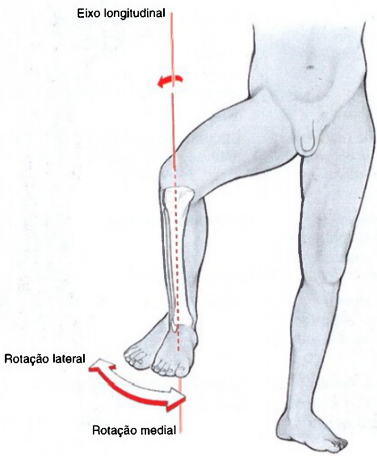
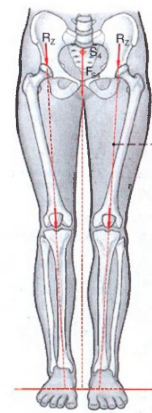


Fig. 1280 Articulação do joelho; Movimento no plano transversal.





- $S_1$  Centro de gravidade 4/6 da parte do peso específico do corpo
- $F_{SA}$  Força da articulação do quadril atuando em parte do peso específico do corpo
- $R_2$  Força longitudinal resultante em cada articulação do quadril ao ficar ereto sobre ambas as pernas
- $S_2$  Centro de gravidade de 5/6 da parte do peso específico do corpo
- $F_{SS}$  Força da articulação do quadril atuando em parte do peso específico do corpo
- $R_E$  Força longitudinal resultante na articulação do quadril ao ficar ereto em uma só perna
- $F_{AB}$  Força dos adutores
- $l_1$  Braço de alavanca de  $F_{SS}$
- $l_2$  Braço de alavanca de  $F_{AB}$
- \* Chamada Linha de sustentação.
- \*\* Ângulo colo-diáfise do fêmur (cerca de 125°).

Fig. 1281 Carga da articulação do quadril na posição ereta sobre ambas as pernas.

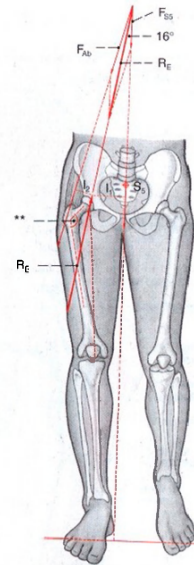
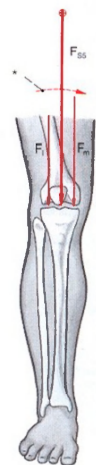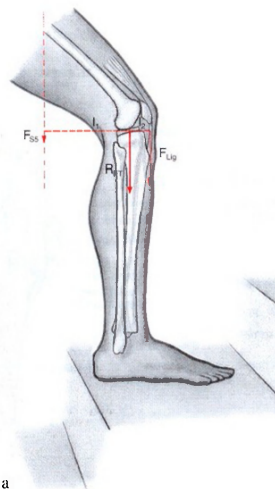


Fig. 1282 Carga de um só lado da articulação do quadril na fase de apoio da marcha.



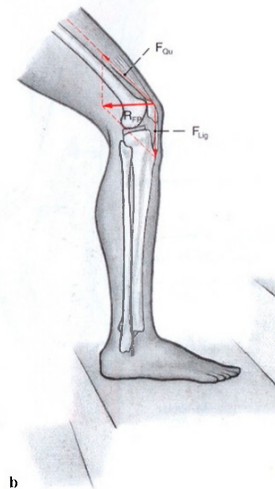
- $F_L$  Força parcial atuando do compartimento lateral
- $F_M$  Força parcial atuando do compartimento medial
- $F_S$  Força sobre a articulação do joelho pela atuação parcial de cerca de 5/6 do peso específico do corpo

Fig. 1283 Carga da articulação do joelho no plano frontal.



- $F_Q$  Força do M. quadríceps da coxa
- $F_L$  Força do Ligamento da patela
- $F_R$  Força longitudinal resultante na articulação femoropatelar
- $F_T$  Força longitudinal resultante na articulação femorotibial

Fig. 1284 a, b Carga da articulação do joelho no plano sagital.



- $l_1$  Braço de alavanca, nesta posição, na articulação do joelho pela atuação de cerca de 5/6 do peso específico do corpo
- $l_2$  Braço de alavanca da força de tração do ligamento da patela
- \* Momento do corpo.

b Articulação femoropatelar

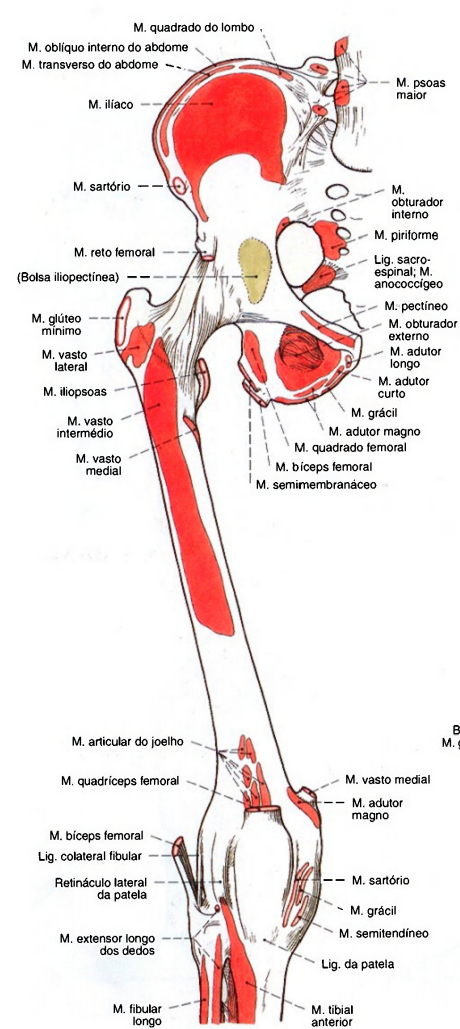


Fig. 1285 Diagrama das origens e inserções dos músculos nas vértebras lombares inferiores, nos ossos da pelve, no fêmur e nas extremidades proximais dos ossos da perna direita; vista anterior.

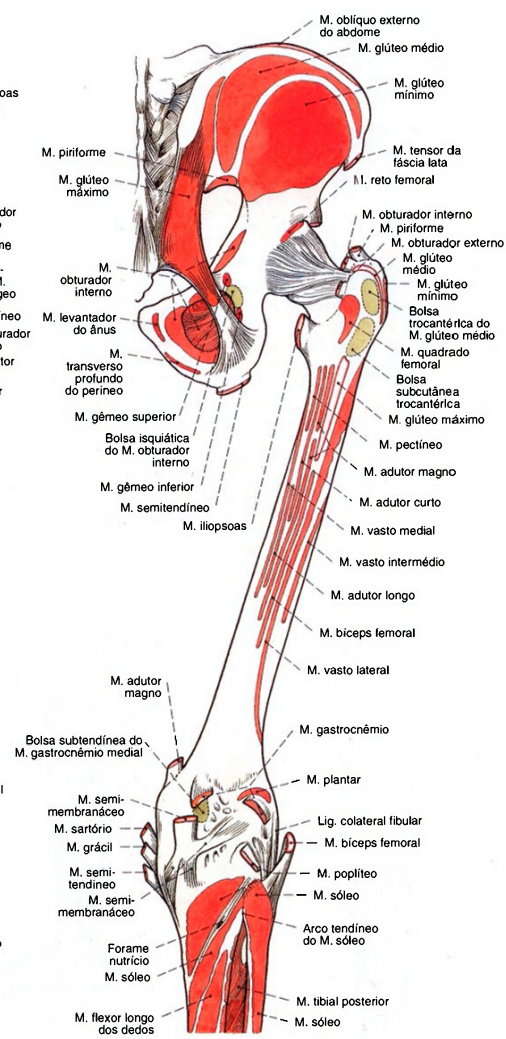


Fig. 1286 Diagrama das origens e inserções musculares nos ossos da pelve, no fêmur e nas extremidades proximais dos ossos da perna; vista posterior (D).

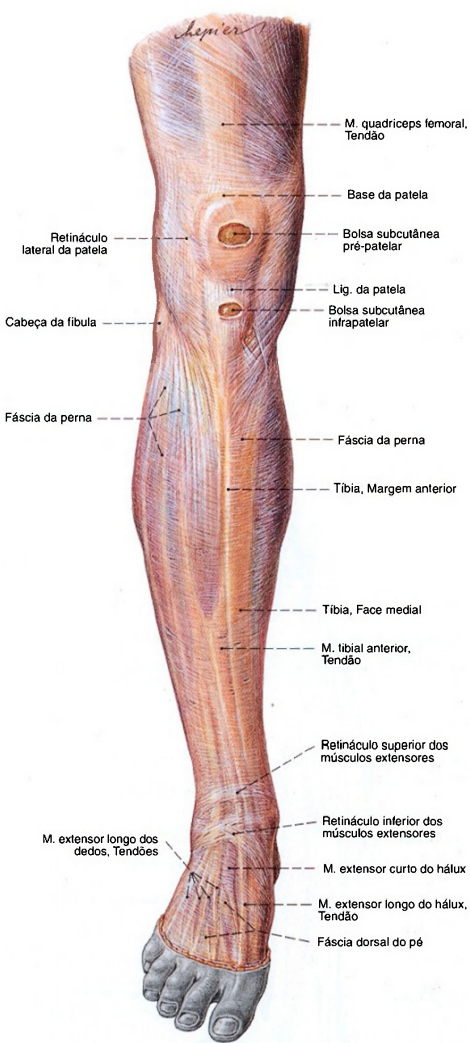


Fig. 1287 Fáscias do joelho e da perna; vista anterior (D).

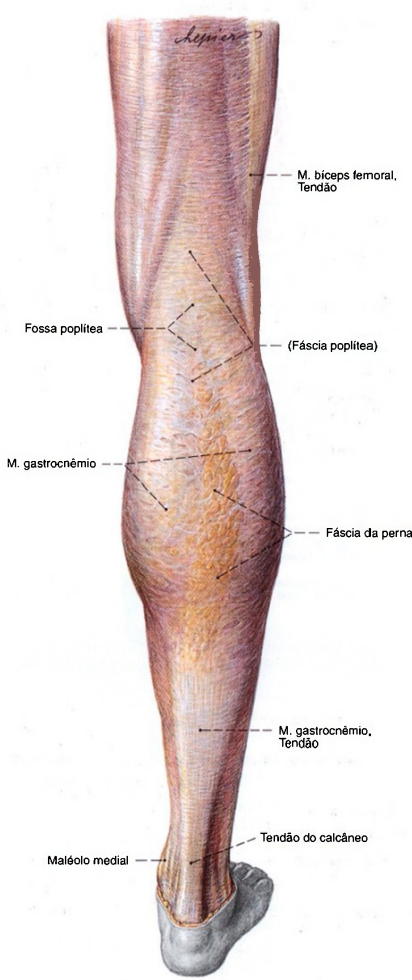


Fig. 1288 Fáscias do joelho e da perna; vista posterior (D).



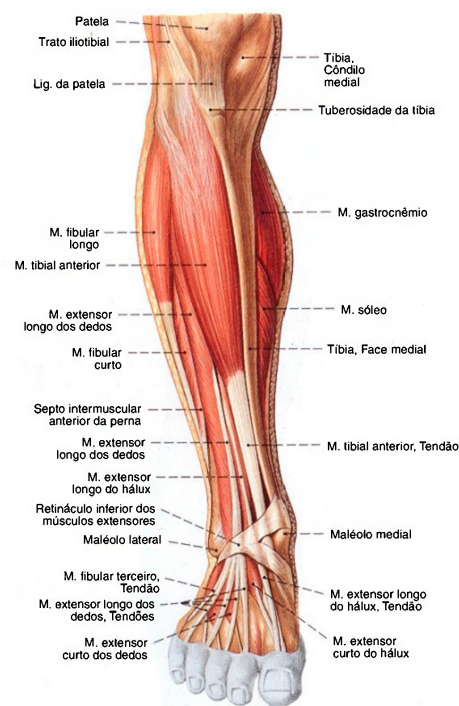


Fig. 1289 Músculos da perna e do pé; Após a remoção das fâscias; vista anterior (D).

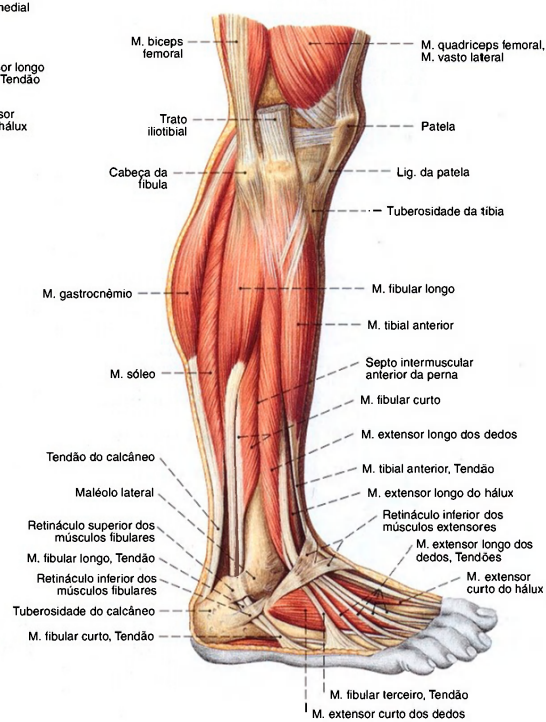


Fig. 1290 Músculos da perna e do pé; Após a remoção das fâscias; vista lateral (D).

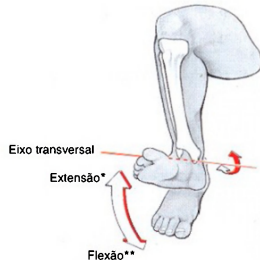


Fig. 1291 Articulação talocrural (ATC); Movimento no plano sagital. Os movimentos de flexão e extensão têm lugar principalmente na articulação talocrural. Para evitar mal-entendidos, como flexão\*\* também é denominada flexão plantar, e a extensão\* como dorsiflexão.

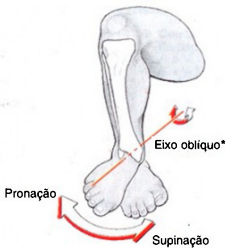


Fig. 1292 Articulação talocalcaneonavicular (ATCN); Movimento de rotação do pé. A partir da flexão plantar a pronação na articulação talocalcaneonavicular também é denominada abdução para a lateral, e a supinação como abdução para a medial.  
\*Este eixo corre da parte interna do colo do tálus em direção pósterio-inferior para o processo lateral da tuberosidade do calcâneo, um pouco mais agudamente do que o aqui representado, para fins didáticos (veja Fig. 1310).

Músculos ventrais da perna (Figs. 1289, 1300, 1308, 1310)

No abaulamento superficial e medial mais distinto está o M. tibial anterior, com a fáscia da perna na frente. Para o lado medial segue-se como mais próximo o M. extensor longo dos dedos, de sua margem lateral frequentemente sai o M. fibular terceiro. Mais profundamente situa-se o M. extensor longo do hálux.

Músculo Inervação	Origem	Inserção	Função
1. M. tibial anterior <i>N. fibular profundo</i> ( <i>N. isquidítico</i> )	Extremidade proximal da tibia (abaixo do côndilo lateral), face lateral da tibia (dois terços superiores), membrana interóssea, fáscia da perna	Base do metatarsal I (margem medial), cuneiforme mediai (face plantar)	Articulação talocrural: Dorsiflexão Articulação talocalcaneonavicular: Supinação
2. M. extensor longo do hálux <i>N. fibular profundo</i> ( <i>N. isquidítico</i> )	Face medial da fibula (dois terços distais), membrana interóssea, fáscia da perna	Base da falange distal do hálux, falange proximal	Articulação talocrural: Dorsiflexão Articulação talocalcaneonavicular: Supinação Articulação do hálux: Extensão
3. M. extensor longo dos dedos <i>N. fibular profundo</i> ( <i>N. isquidítico</i> )	Extremidade proximal da tibia (abaixo do côndilo lateral), margem anterior da fibula, membrana interóssea da perna, septo intermuscular anterior da perna, fáscia da perna	Aponeurose dorsal do quarto dedo lateral	Articulação talocrural: Dorsiflexão Articulação talocalcaneonavicular: Pronação
4. M. fibular terceiro <i>N. fibular profundo</i> ( <i>N. isquidítico</i> ) (Inconstante)	Separação do M. extensor longo dos dedos	Base do metatarsal V	Articulação interfalângica do pé: Extensão

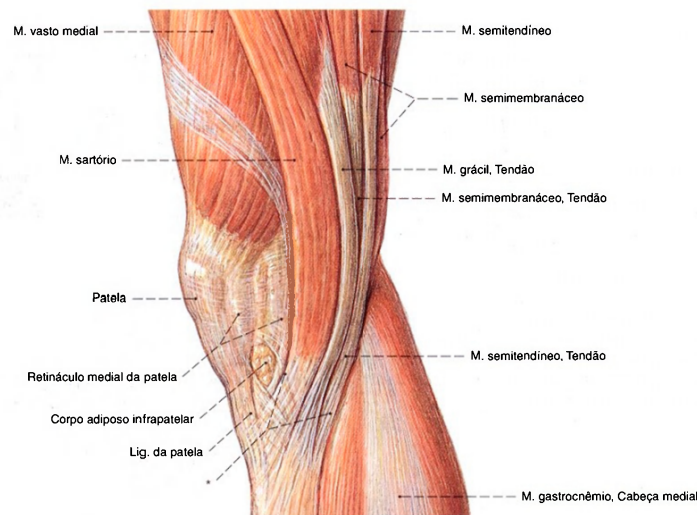


Fig. 1293 Músculos na região da articulação do joelho; Após a remoção das fáscias; vista medial (D).

\* Inervação comum abaixo do côndilo medial da tíbia (antigamente denominado pé anserino superficial).

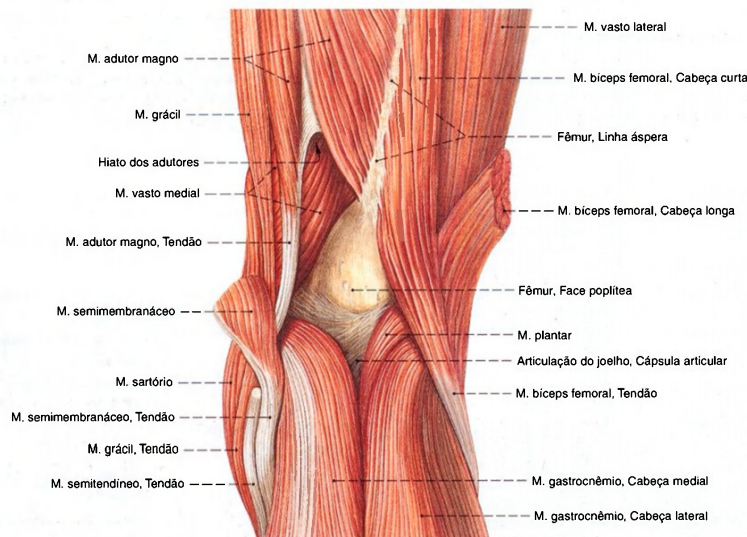


Fig. 1294 Músculos na região da articulação do joelho; Após a remoção das fáscias e ampla retirada dos músculos isquio-crurais; vista posterior (D).



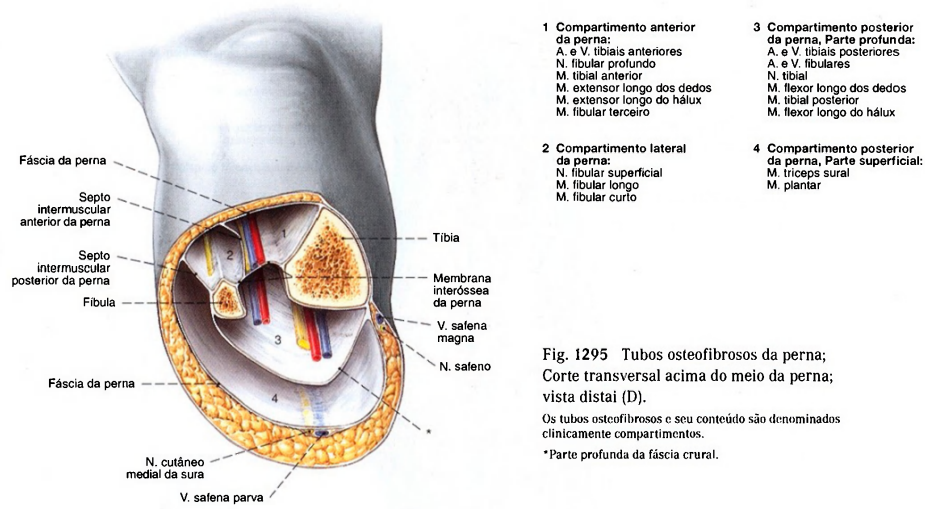


Fig. 1295 Tubos osteofibrosos da perna; Corte transversal acima do meio da perna; vista distal (D). Os tubos osteofibrosos e seu conteúdo são denominados clinicamente compartimentos. \*Parte profunda da fáscia crural.

A fáscia da perna, muito compacta, e os septos intermusculares da perna, também compactos, formam, junto com a membrana interóssea da perna e dos ossos da perna, tubos osteofibrosos, que também são chamados de **compartimentos**. Há um compartimento anterior, um lateral, um superficial posterior e um profundo posterior. Além de sua indiscutível tração para diminuir o esforço de flexão

dos ossos da perna, eles possibilitam, durante a ação muscular, a formação de uma leve sobrecarga de pressão. O retorno do sangue é sustentado basicamente pelas válvulas intactas das veias profundas. Se o equilíbrio fisiológico da pressão for comprometido, como consequência de uma efusão de sangue, os nervos e vasos dentro do tubo osteofibroso podem sofrer a chamada síndrome de compartimento.

Músculos laterais da perna (Fig. 1290)

Na parte lateral fica superficialmente o M. fibular longo e, abaixo dele, o M. fibular curto.			
Músculo Inervação	Origem	Inserção	Função*
1. M. fibular longo N. fibular profundo (N. isquiático)	Cabeça da fíbula, face lateral e margem posterior da fíbula (dois terços proximais), septos intermusculares anterior e posterior da perna, fáscia da perna	Tuberosidade do metatarsal I (II), cuneiforme intermédio, (superfície plantar)	Articulação talocrural: Flexão plantar Articulação talocalcaneonavicular: Pronação
2. M. fibular curto N. fibular profundo (N. isquiático)	Face lateral e margem anterior da fíbula (metade distal), septos intermusculares anterior e posterior da perna	Tuberosidade do metatarsal V, tiras tendíneas para o dedo mínimo	Articulação talocrural: Flexão plantar Articulação talocalcaneonavicular: Pronação

\* No pé a flexão plantar é denominada flexão e a dorsiflexão denominada extensão

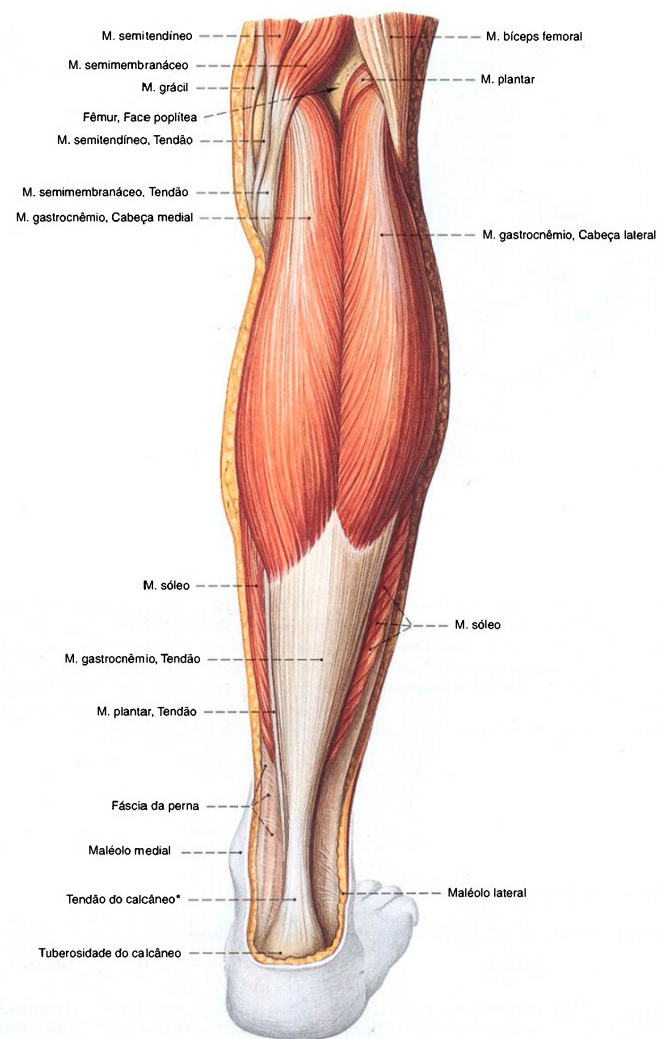


Fig. 1296 Músculos da perna;  
Após a remoção das fáscias da perna;  
vista posterior (D).  
\*Também: Tendão de Aquiles.

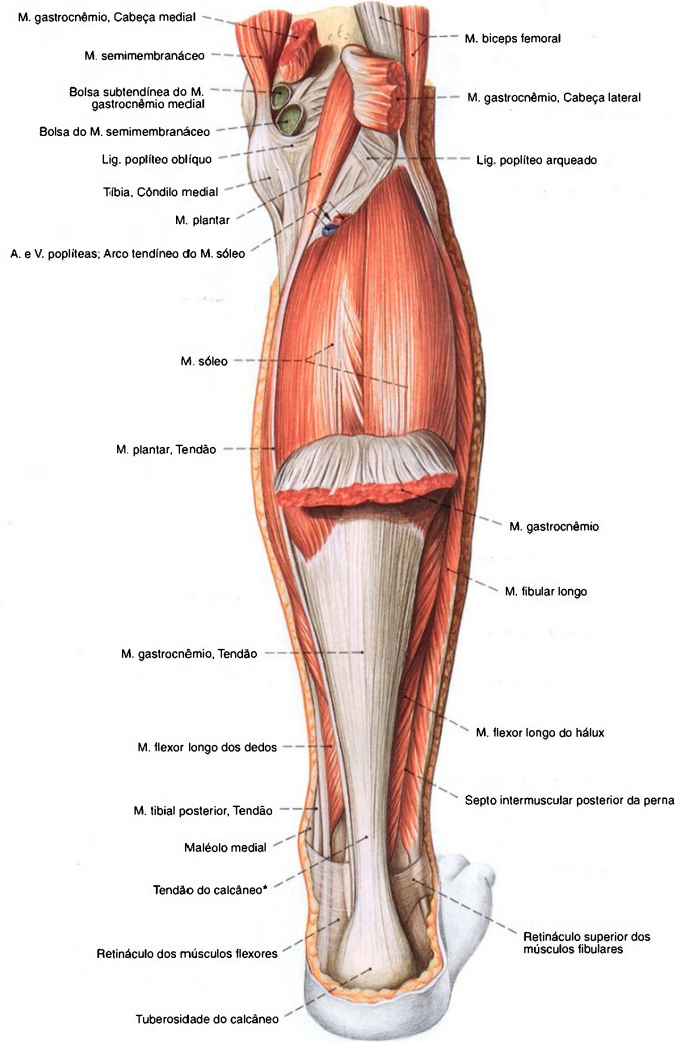


Fig. 1297 Músculos da perna;  
Após a remoção parcial do M. gastrocnêmio;  
vista posterior (D).  
\*Também: Tendão de Aquiles.



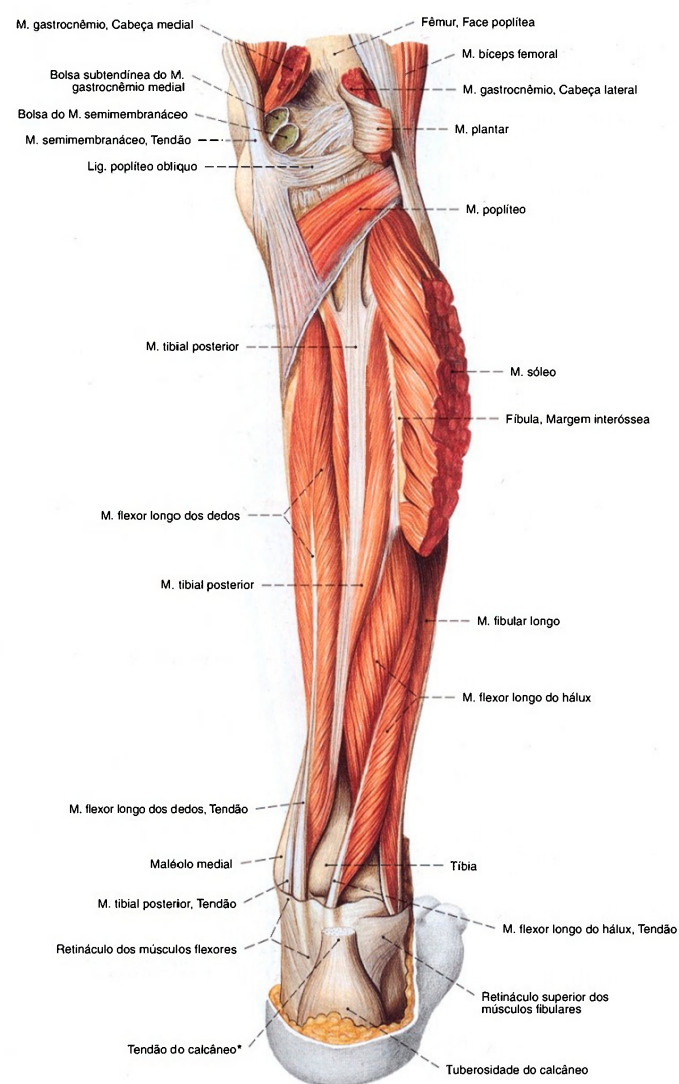


Fig. 1298 Músculos da perna;  
Após extensa remoção dos músculos superficiais;  
vista posterior (D).  
\*Também: Tendão de Aquiles.

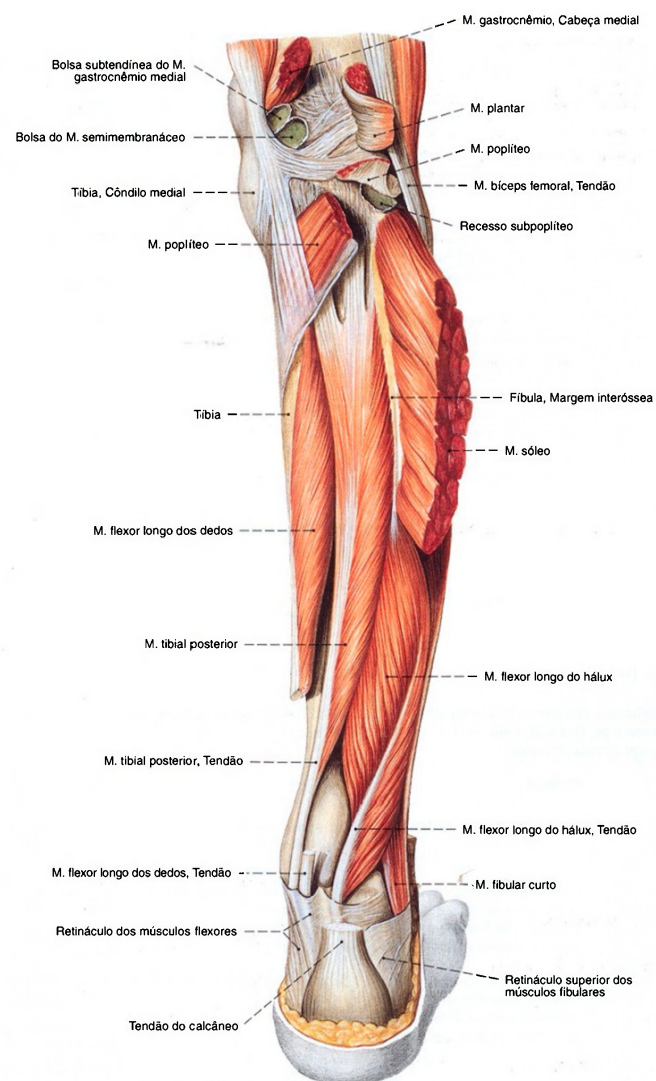


Fig. 1299 Músculos da perna;  
Após extensa remoção dos músculos superficiais, o  
M. poplíteo foi transeccionado e o tendão do M. flexor  
longo dos dedos foi cortado na região de cruzamento com  
o tendão do M. tibial posterior (chamado quiasma crural);  
vista posterior (D).

Músculos dorsais superficiais da perna (Figs. 1296, 1297, 1301)

O relevo da panturrilha é marcado pelas cabeças do M. gastrocnêmio. Ele fica por fora do M. sóleo e forma junto com ele o M. triceps sural. O diminuto M. plantar pode ser entendido como a quarta cabeça destes músculos.

Músculo Inervação	Origem	Inserção	Função*
M. triceps sural <i>N. tibial (N. isquidático)</i>	M. gastrocnêmio, cabeça medial: face poplítea do fêmur (proximal ao côndilo medial)	Tuberosidade do calcâneo no tendão do calcâneo (tendão de Achiles)	Articulação do joelho (só o M. gastrocnêmio e o M. plantar): Flexão
	M. gastrocnêmio, cabeça lateral: face poplítea do fêmur (proximal ao côndilo lateral)		Articulação talocrural: Flexão plantar
	M. sóleo: cabeça da fibula, face posterior e margem posterior da fibula (terço proximal), face posterior tibial (na e abaixo da linha do músculo sóleo), arco tendíneo do músculo sóleo		Articulação talocalcaneonavicular: Supinação
	M. plantar: face poplítea do fêmur (proximal ao côndilo lateral)		

\* No pé, a flexão plantar é também denominada flexão, e a dorsiflexão denominada extensão

Músculos dorsais profundos da perna (Figs. 1298, 1301, 1313, 1314, 1318)

Mais longínquo proximalmente estende-se o M. poplíteo oblíquo, de lateral para a articulação do joelho. Daí, por cima de todos os músculos que correm para o pé, fica o M. tibial posterior. Abaixo dele encontra-se o M. flexor longo dos dedos, medial, e o M. flexor longo do hálux, lateral, um ao lado do outro.

Músculo Inervação	Origem	Inserção	Função*
1. M. poplíteo <i>N. tibial (N. isquidático)</i>	Epicôndilo lateral do fêmur	Face posterior da tibia acima da linha do músculo sóleo	Articulação do joelho: Rotação medial, flexão
2. M. tibial posterior <i>N. tibial (N. isquidático)</i>	Membrana interóssea, faces posteriores da tibia e da fibula (metade proximal da membrana interóssea limitante)	Tuberosidade do navicular, cuneiformes I-III (Fases plantares), Bases dos metatarsais II-IV	Articulação talocrural: Flexão plantar Articulação talocalcaneonavicular: Supinação
3. M. flexor longo dos dedos <i>N. tibial (N. isquidático)</i>	Face posterior da tibia (distal à linha do músculo sóleo), arcada tendínea entre a tibia e a fibula (proximal ao quiasma crural)	Falanges distais do 2º ao 5º dedo	Articulação talocrural: Flexão plantar Articulação talocalcaneonavicular: Supinação Articulações interfalângicas: Flexão
4. M. flexor longo do hálux <i>N. tibial (N. isquidático)</i>	Face posterior da fibula (dois terços distais), membrana interóssea, septo intermuscular posterior da perna	Falange distal do hálux	Articulação talocrural: Flexão plantar Articulação talocalcaneonavicular: Supinação Articulação do hálux: Flexão

\* No pé, a flexão plantar é também denominada flexão, e a dorsiflexão denominada extensão





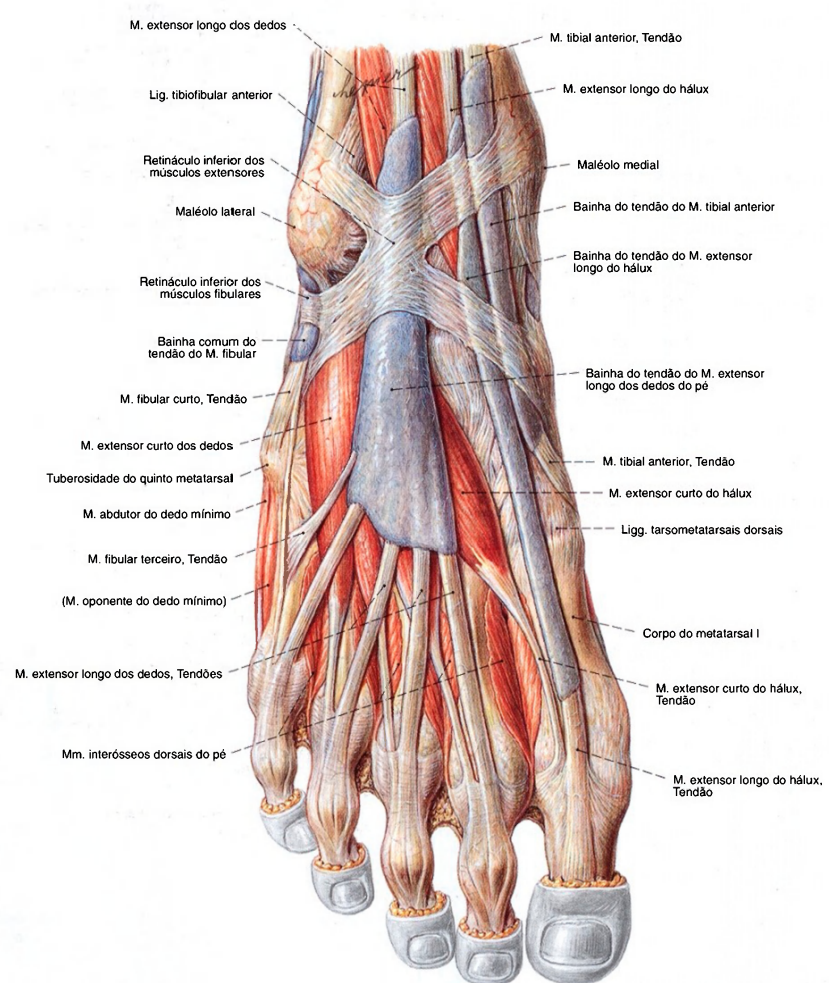


Fig. 1305 Bainhas tendíneas do pé; vista dorsal (D).

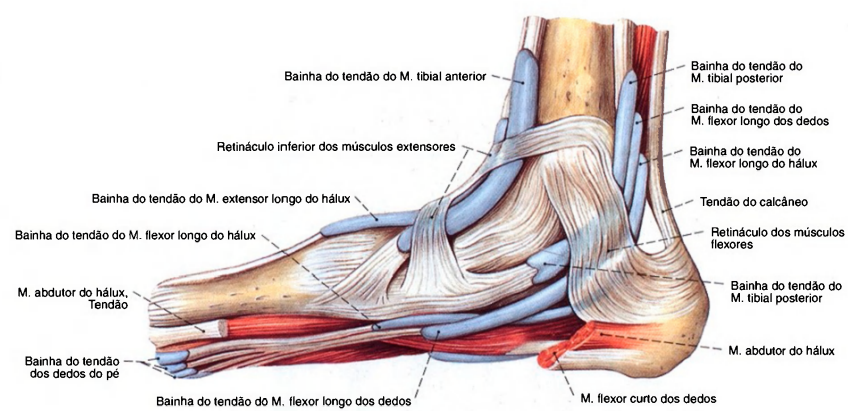


Fig. 1306 Bainhas tendíneas do pé; vista medial (D).

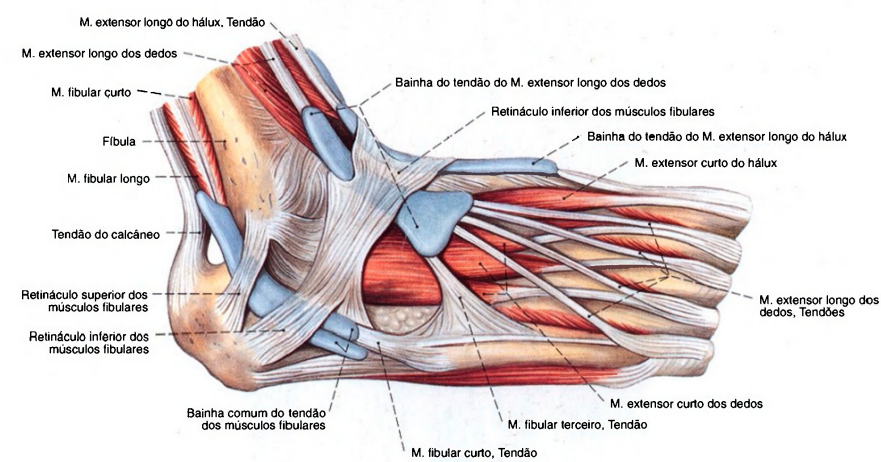


Fig. 1307 Bainhas tendíneas do pé; vista lateral (D).

Bainhas tendíneas do pé

**Bainhas tendíneas dorsais do tarso:** No dorso do pé, abaixo dos retináculos superior e inferior dos músculos extensores, para os tendões dos músculos tibial anterior, extensor longo do hálux e extensor longo dos dedos.  
**Bainhas tendíneas mediais do tarso:** Atrás do maléolo medial e abaixo do retináculo dos músculos flexores, para os tendões dos músculos tibial posterior, flexor longo dos dedos e flexor longo do hálux.  
**Bainhas tendíneas laterais do tarso:** Atrás do maléolo lateral

e abaixo dos retináculos superior e inferior dos músculos fibulares, com uma bainha tendínea comum para os tendões dos músculos fibulares longo e curto. A bainha tendínea localiza-se sobre o tendão do M. fibular longo, abaixo do Lig. plantar longo até a inserção na face inferior da base do metatarsal I e do cuneiforme medial.  
**Bainhas tendíneas digitais plantares:** No lado plantar dos dedos para os tendões dos músculos flexor longo dos dedos e flexor curto dos dedos.



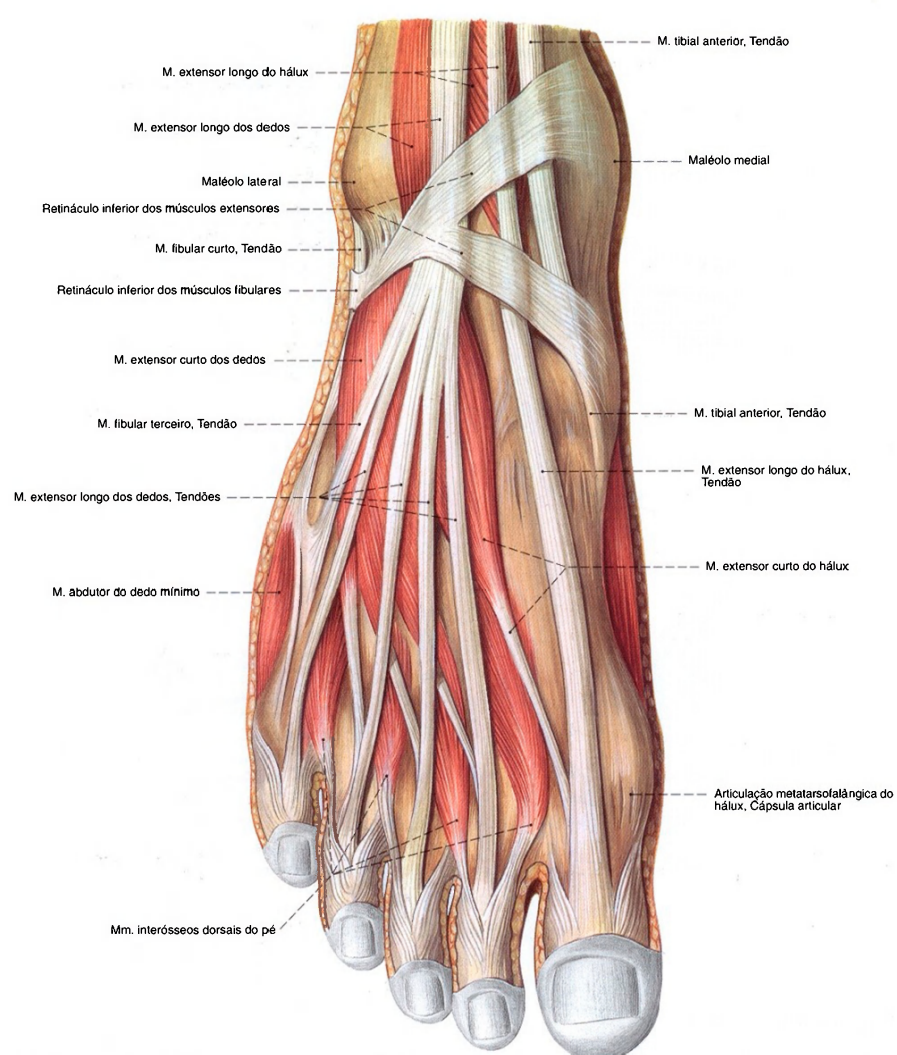


Fig. 1308 Músculos do pé;  
Após a remoção das bainhas tendíneas;  
vista dorsal (D).

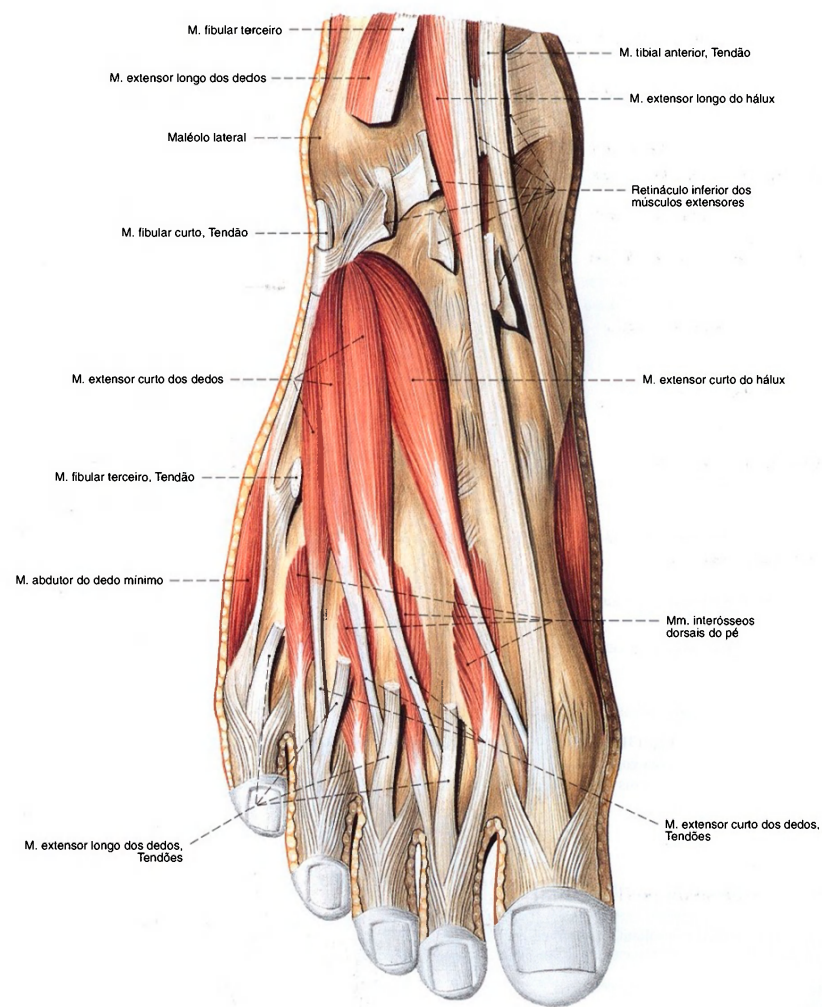


Fig. 1309 Músculos do pé;  
Após a divisão do retináculo inferior dos músculos  
extensores e ampla remoção do M. extensor longo dos dedos;  
vista dorsal (D).

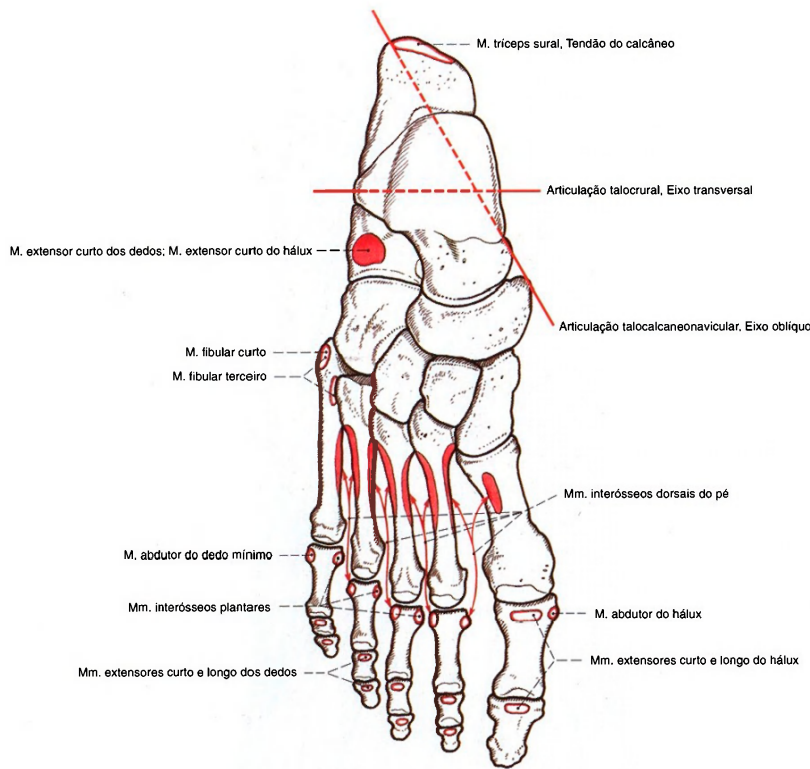


Fig. 1310 Origens e inserções musculares nos ossos do pé; vista dorsal (D). Os eixos das articulações talocrural e talocalcaneonavicular estão representados.

Músculos do dorso do pé (Fig. 1308)

Ambos os músculos do dorso salientam-se só um pouco abaixo da pele. De uma pequena área de origem o M. extensor curto do hálux vai para o hálux e o M. extensor curto dos dedos, para os dedos restantes.			
Músculo Inervação	Origem	Inserção	Função*
1. M. extensor curto dos dedos <i>N. plantar profundo</i> ( <i>N. fibular comum</i> )	Calcâneo (faces dorsal e lateral)	Aponeurose dorsal do 2º ao 4º dedos	Articulação interfalângica: Extensão
2. M. extensor curto do hálux <i>N. plantar profundo</i> ( <i>N. fibular comum</i> )	Calcâneo (face dorsal), seio do tarso	Falange proximal do hálux	Articulação metatarsofalângica do hálux: Extensão

\*No pé, a flexão plantar é também denominada flexão, a dorsiflexão é denominada extensão



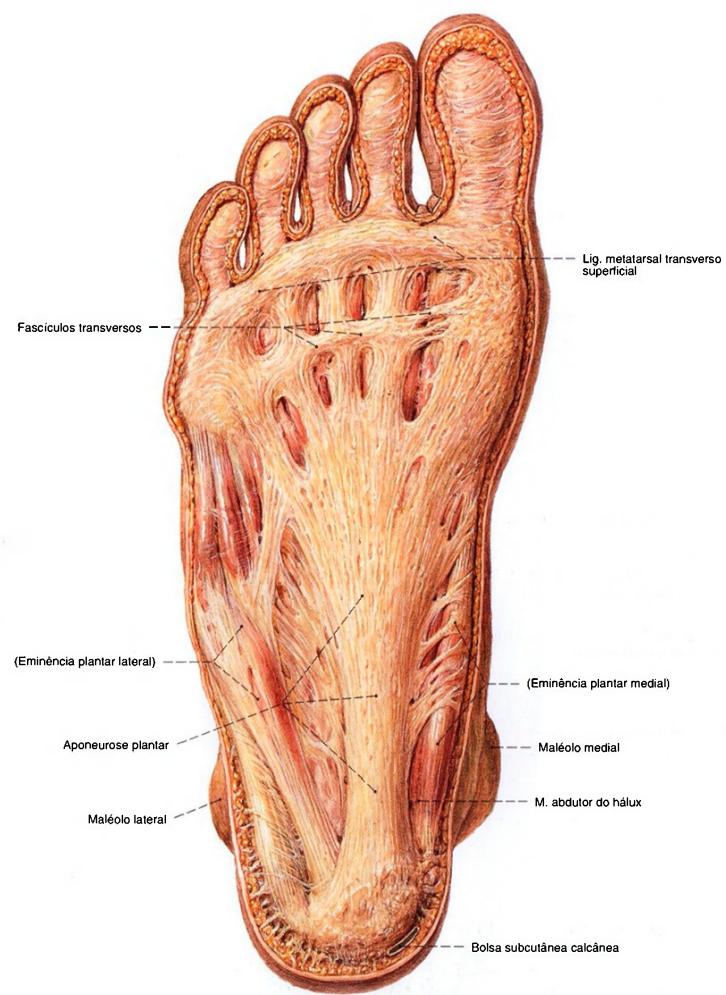


Fig. 1311 Músculos do pé;  
Exposição da aponeurose plantar;  
vista plantar (D).

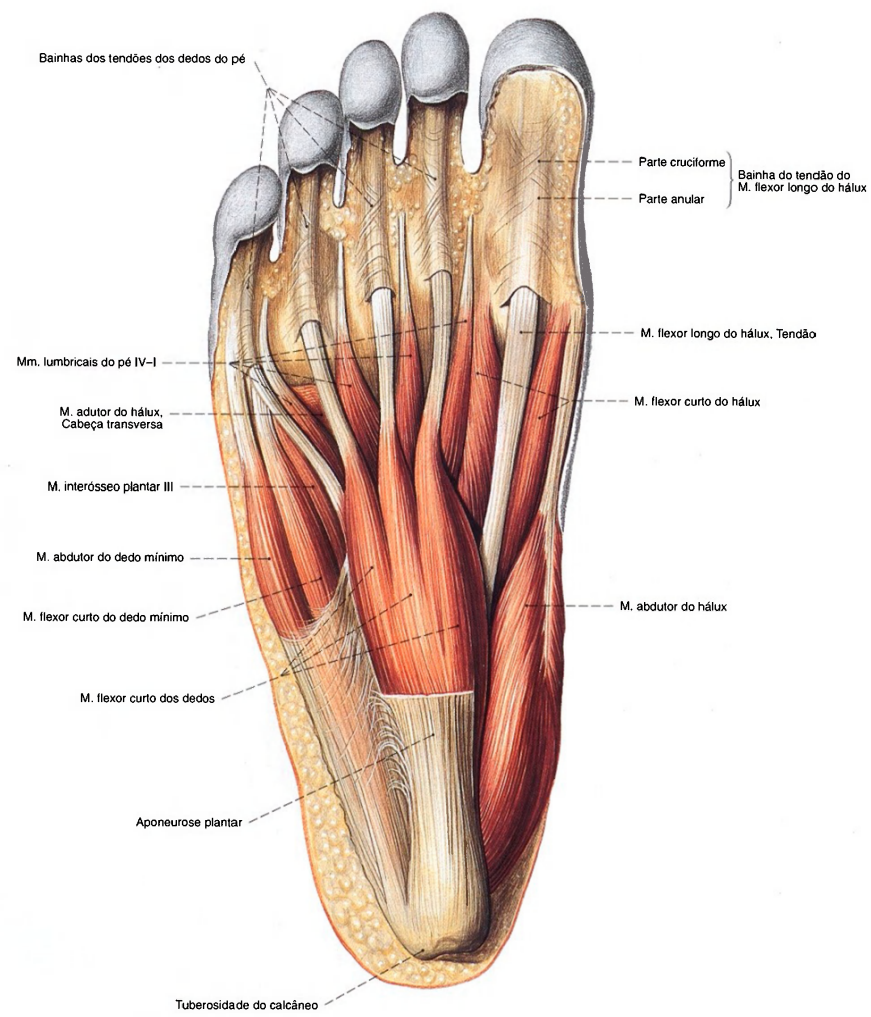
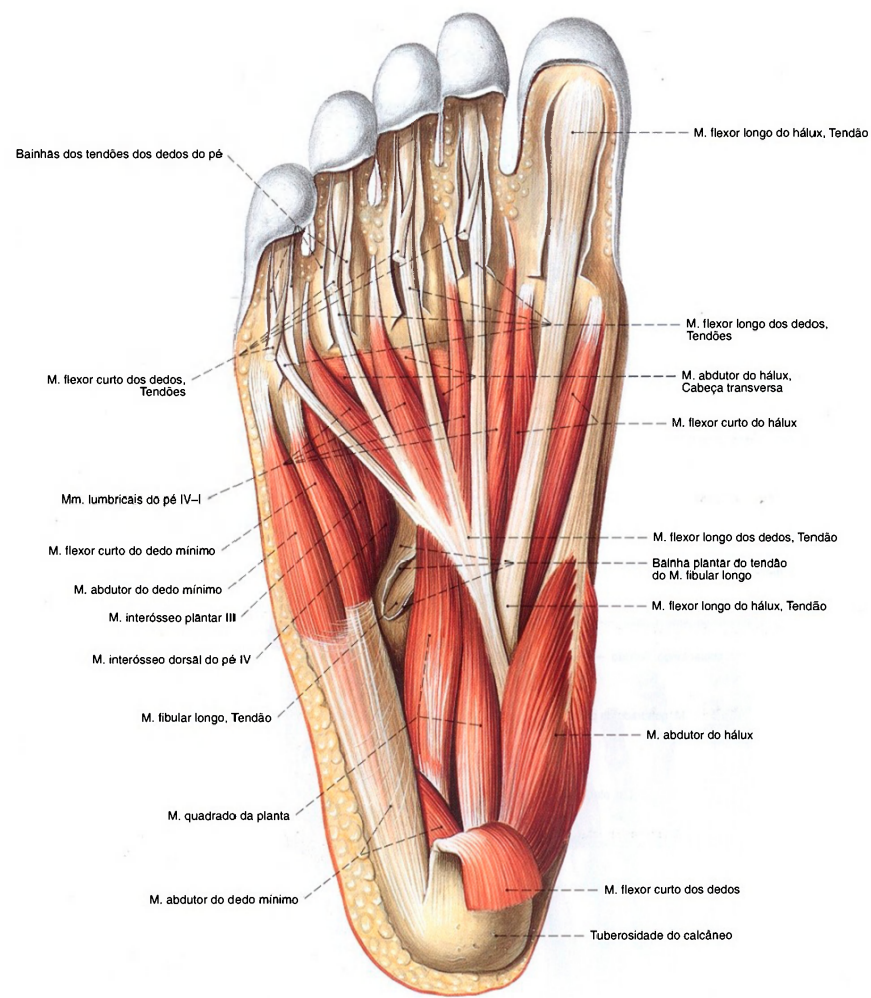


Fig. 1312 Músculos do pé;  
Após ampla remoção da aponeurose plantar;  
vista plantar (D).



**Fig. 1313** Músculos do pé; Camada média após ampla remoção da aponeurose plantar e com ela aderido o M. flexor curto dos dedos; vista plantar (D).



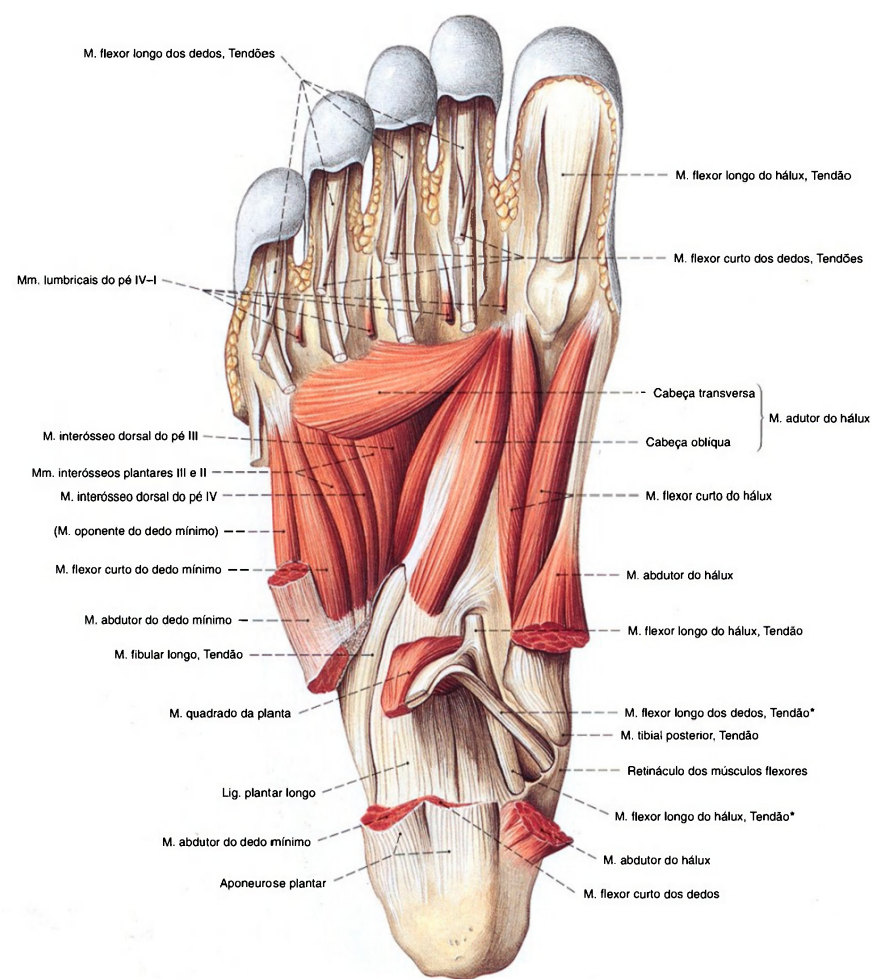


Fig. 1314 Músculos do pé;  
Camada profunda, após ampla remoção dos músculos  
superficiais, bem como dos Mm. flexores dos dedos e longo hálux;  
vista plantar (I).

\*O cruzamento do tendão do músculo flexor longo dos dedos sobre o tendão do  
músculo flexor longo do hálux também é denominado "quiasma plantar".

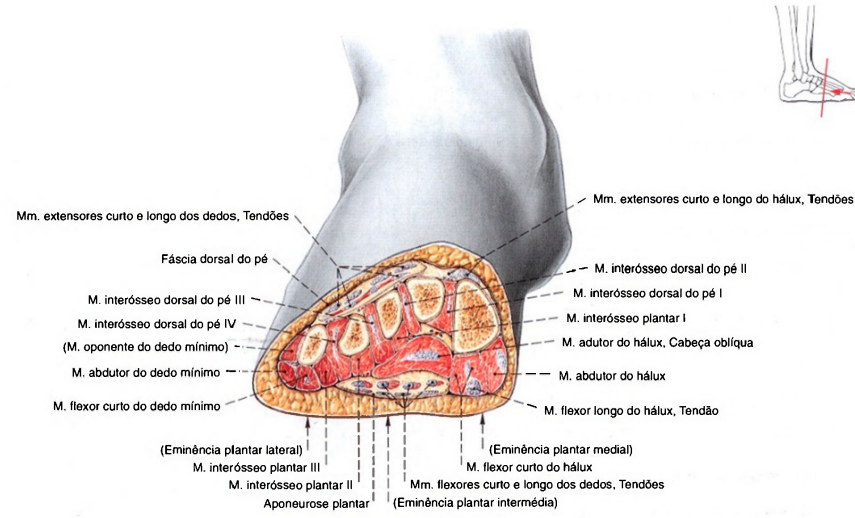


Fig. 1315 Tubos osteofibrosos do pé;  
Corte frontal através do meio do pé;  
vista distal (D).

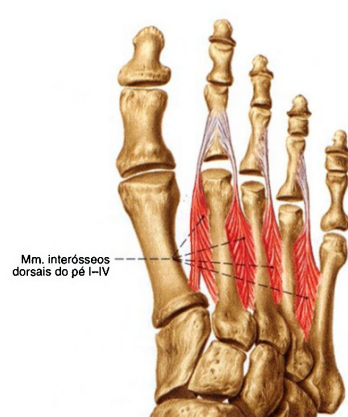


Fig. 1316 Músculos do pé;  
Exposição isolada dos Mm. interósseos dorsais do pé;  
vista dorsal (D).

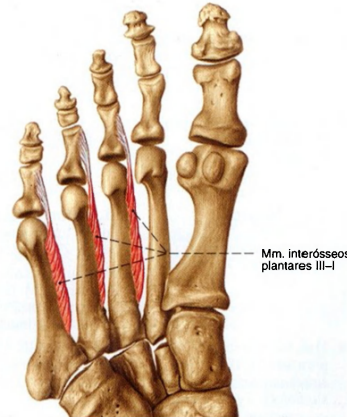


Fig. 1317 Músculos do pé;  
Exposição isolada dos Mm. interósseos plantares;  
vista plantar (D).

Músculos mediais da planta (Figs. 1312, 1318)

O contorno da margem medial do pé, a eminência plantar medial, é formado na primeira linha pelo M. abdutor do hálux. Ele abrange o M. flexor curto do hálux e, lateralmente, segue-se o M. adutor do hálux.

Músculo Inervação	Origem	Inserção	Função *
1. M. abdutor do hálux <i>N. plantar medial</i> <i>(N. tibial)</i>	Proc. medial da tuberosidade do calcâneo, aponeurose plantar, retináculo dos músculos flexores	Osso sesamóide medial da cápsula da articulação metatarsofalângica do hálux, base da falange proximal do hálux (lado medial)	Articulação metatarsofalângica do hálux: Abdução, flexão
2. M. flexor curto do hálux <i>N. plantar medial</i> <i>(N. tibial)</i>	Cuneiformes (face plantar), lig. calcaneocubóideo plantar, lig. plantar longo, tendão do M. tibial posterior	Cabeça medial: osso sesamóide medial da cápsula da articulação metatarsofalângica do hálux, base da falange proximal do hálux Cabeça lateral: osso sesamóide lateral da articulação metatarsofalângica do hálux, base da falange proximal do hálux	Articulação interfalângica do hálux: Flexão
3. M. adutor do hálux <i>N. plantar lateral</i> <i>(N. tibial)</i>	Cabeça oblíqua: Cubóide, cuneiforme lateral, lig. plantar longo, lig. calcaneocubóideo plantar Cabeça transversa: Cápsulas da articulação metatarsofalângica do pé do 3º ao 5º dedos, lig. metatarsal transverso profundo	Osso sesamóide lateral da cápsula da articulação metatarsofalângica do hálux, base da falange proximal do hálux	Articulação interfalângica do hálux: Adução do 2º dedo, flexão

\*(Definição: veja p. 347)

Músculos do meio da planta (Figs. 1312, 1318)

Na curvatura profunda do pé ficam alguns pequenos músculos. Aderente à aponeurose plantar proximal está o M. flexor curto dos dedos. Abaixo dele corre o M. quadrado da planta unido ao tendão principal do M. flexor longo dos dedos. De suas quatro ramificações tendíneas nascem os Mm. lumbricais do pé I-IV. Os Mm. interósseos plantares I-III e os Mm. interósseos dorsais do pé I-IV preenchem o espaço entre os metatarsais.

Músculo/Inervação	Origem	Inserção	Função *
1. M. flexor curto dos dedos <i>N. plantar medial</i> <i>(N. tibial)</i>	Tuberosidade do calcâneo (face plantar), aponeurose plantar	Falange média do 2º - 4º dedos (trespassados pelos tendões do M. flexor longo dos dedos)	Articulação metatarsofalângica do pé: Flexão Articulações interfalângicas: Flexão
2. M. quadrado da planta <i>N. plantar lateral</i> <i>(N. tibial)</i> (Também conhecido como M. flexor acessório)	Calcâneo (face plantar), lig. plantar longo	Tendões do M. flexor longo dos dedos (margem lateral na frente de sua divisão)	Alteração da direção de tração do M. flexor longo dos dedos
3. Mm. lumbricais do pé I-IV <i>Nn. plantares mediais (I) e laterais (II-IV)</i> <i>(N. tibial)</i>	M. lumbrical do pé I: Tendão do M. flexor longo dos dedos para o 2º dedo (lado medial) Mm. lumbricais do pé II-IV: Tendões do M. flexor longo dos dedos para os 3º - 5º dedos (à volta dos dois lados)	Falange proximal do 2º ao 5º dedos (lado medial), ocasionalmente irradiando-se na aponeurose dorsal	Articulações interfalângicas dos dedos: Flexão
4. Mm. interósseos plantares I-III <i>N. plantar lateral</i> <i>(N. tibial)</i>	Metatarsais III - V (face plantar), lig. plantar longo	Base da falange proximal do 3º ao 5º dedos (lado medial)	Articulações interfalângicas dos dedos: Flexão, adução do 2º dedo
5. Mm. interósseos dorsais do pé I-IV <i>N. plantar lateral</i> <i>(N. tibial)</i>	Das faces laterais opostas dos metatarsais I-V (por duas cabeças), lig. plantar longo	M. interósseo dorsal I: Base da falange proximal do 2º dedo (lado medial) Mm. interósseos dorsais II-IV: Base da falange proximal do 3º ao 4º dedos (lado lateral); irradiação na aponeurose extensora	Articulações interfalângicas dos dedos: Flexão, adução do 3º e 4º dedos para lateral, do 2º dedo para medial Articulações interfalângicas dos dedos: Extensão

\*(Definição: veja p. 347)



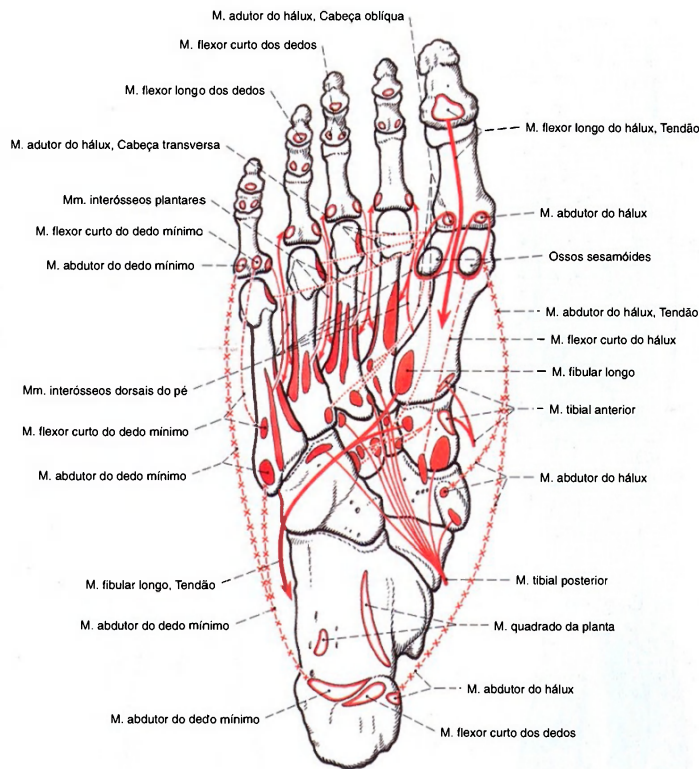


Fig. 1318 Origens e inserções musculares nos ossos do pé; vista plantar (D).

Músculos laterais da planta (Fig. 1312)

Ao longo da margem lateral do pé, na eminência plantar lateral, estende-se o M. abductor do dedo mínimo. Abaixo de sua face plantar, estendem-se o M. flexor curto do dedo mínimo e o M. oponente do dedo mínimo.			
Músculo/Inervação	Origem	Inserção	Função*
1. M. abductor do dedo mínimo <i>N. plantar lateral (N. tibial)</i>	Proc. lateral e proc. mediai (cabeça profunda) da tuberosidade do calcâneo, aponeurose plantar	Base da falange proximal do 5º dedo, tuberosidade do metatarsal V	Articulação metatarsofalângica do 5º dedo: Abdução, flexão, oposição
2. M. flexor curto do dedo mínimo <i>N. plantar medial (N. tibial)</i>	Base do metatarsal V, lig. plantar longo, bainha tendínea do M. fibular longo	Falange proximal do 5º dedo	Articulação metatarsofalângica do 5º dedo: Abdução, flexão, oposição
3. M. oponente do dedo mínimo <i>N. plantar medial (N. tibial)</i> (Músculo inconstante)	Base do metatarsal V, lig. plantar longo, bainha tendínea do M. fibular longo	Metatarsal V (margem lateral)	Articulação metatarsofalângica do 5º dedo: Abdução, flexão, oposição

\*No pé, a flexão plantar é também denominada flexão, a dorsiflexão é denominada extensão

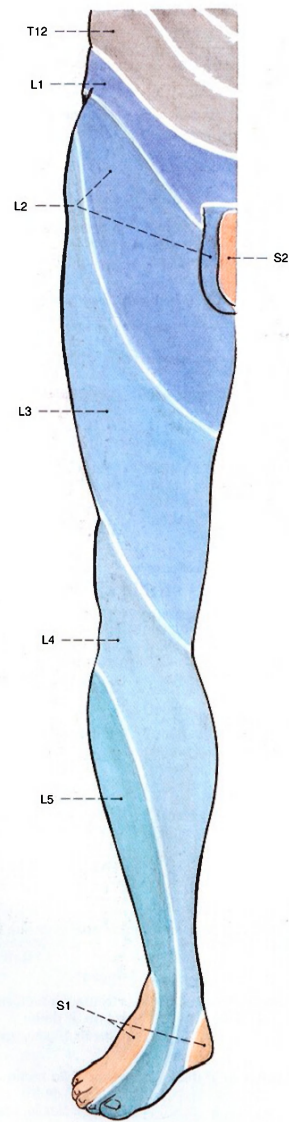
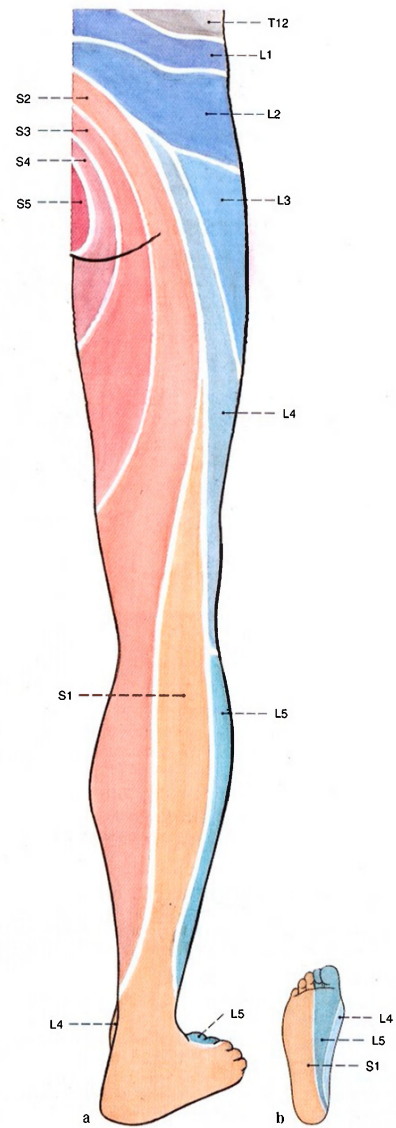
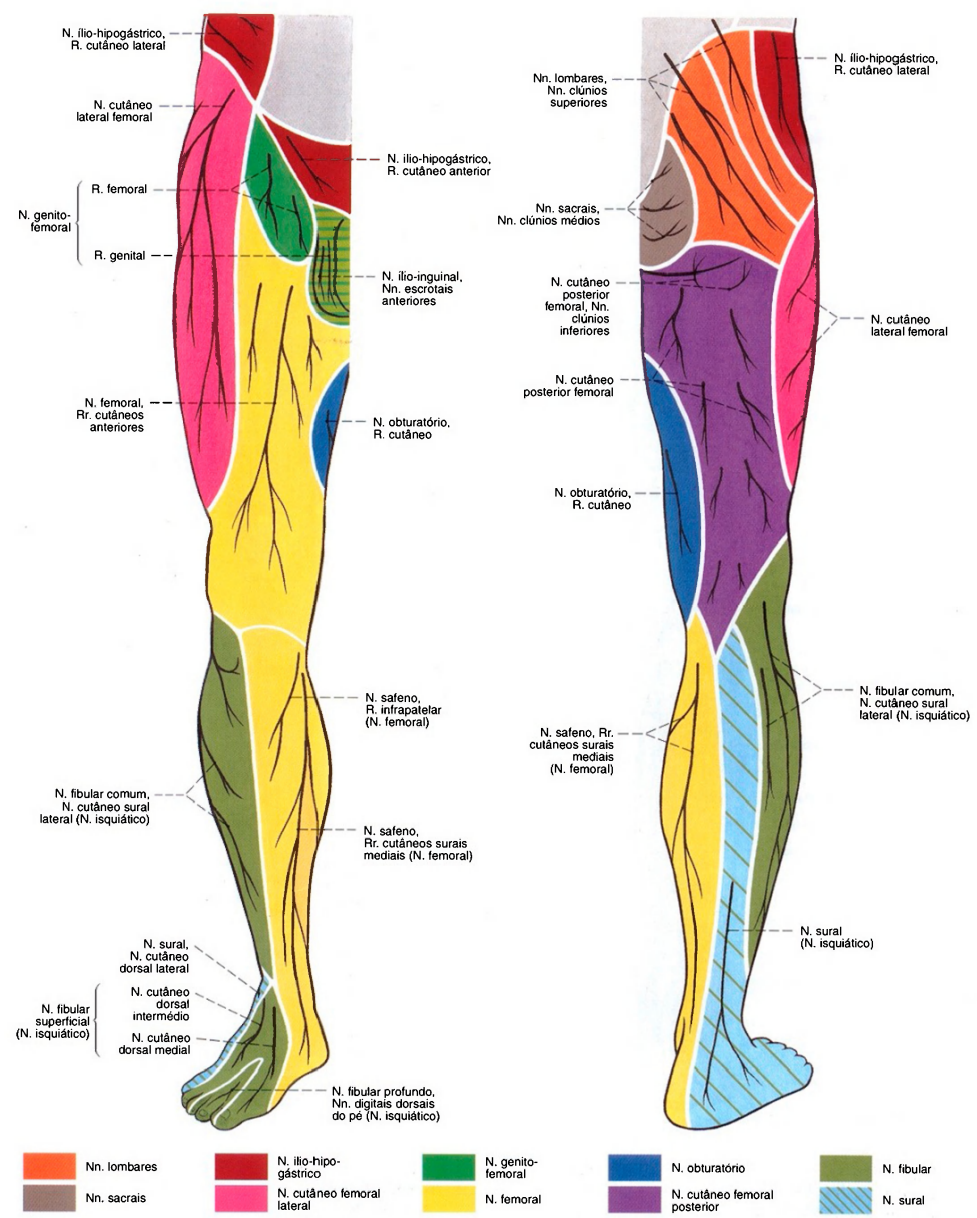


Fig. 1319 Inervação segmentar da pele (dermatômeros) do membro inferior; vista anterior (D).



Figs. 1320 a, b Inervação segmentar da pele (dermatômeros) do membro inferior.  
a Vista posterior (D)  
b Vista plantar (D)





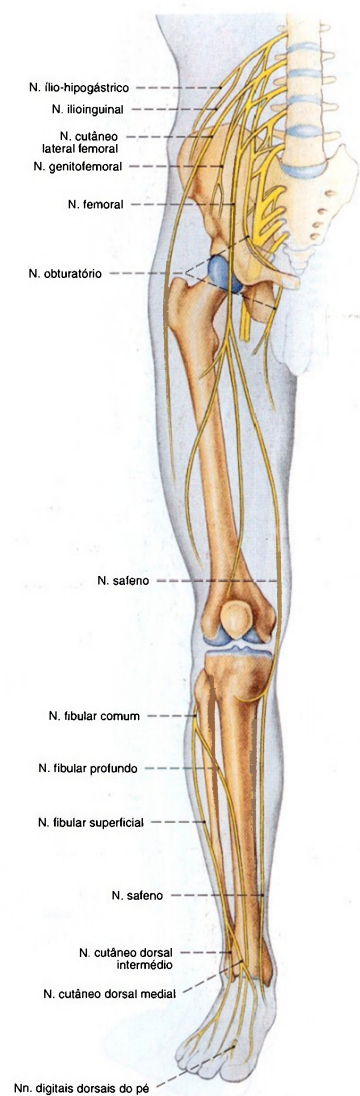


Fig. 1323 Nervos do membro inferior;  
 Panorama;  
 vista anterior (D).

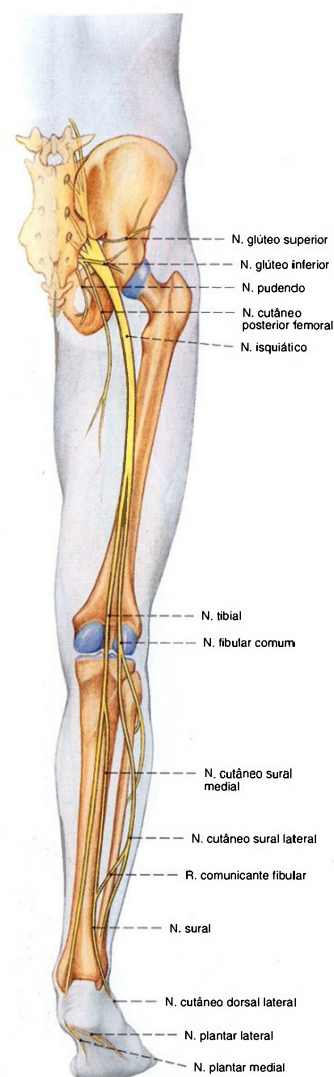


Fig. 1324 Nervos do membro inferior;  
 Panorama;  
 vista posterior (D).

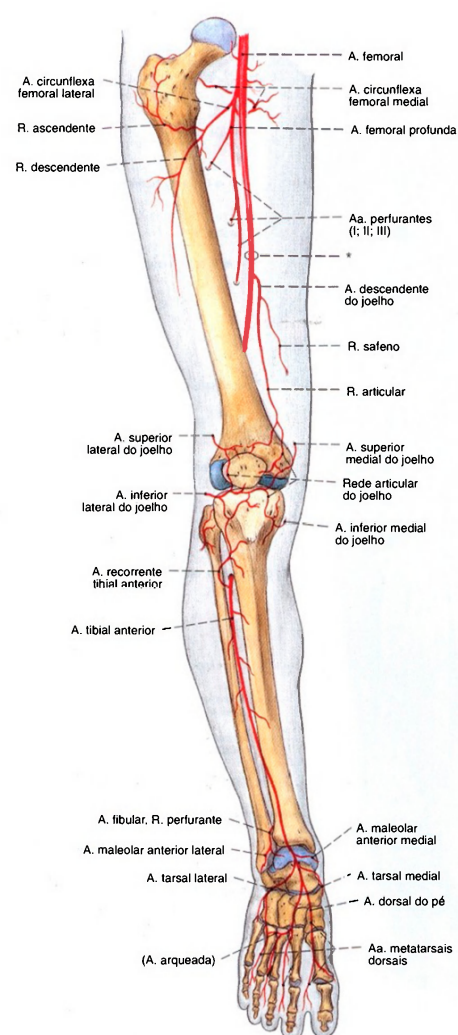


Fig. 1325 Artérias do membro inferior; Panorama; vista anterior (D).  
O segmento da artéria femoral entre a origem da artéria femoral profunda e a entrada no canal dos adutores (\*) é, clinicamente, também denominada artéria femoral superficial.

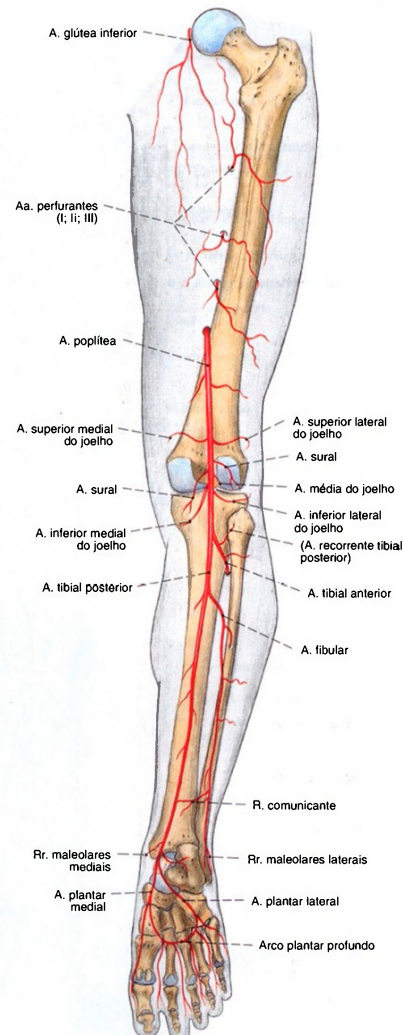


Fig. 1326 Artérias do membro inferior; Panorama; vista posterior (D).

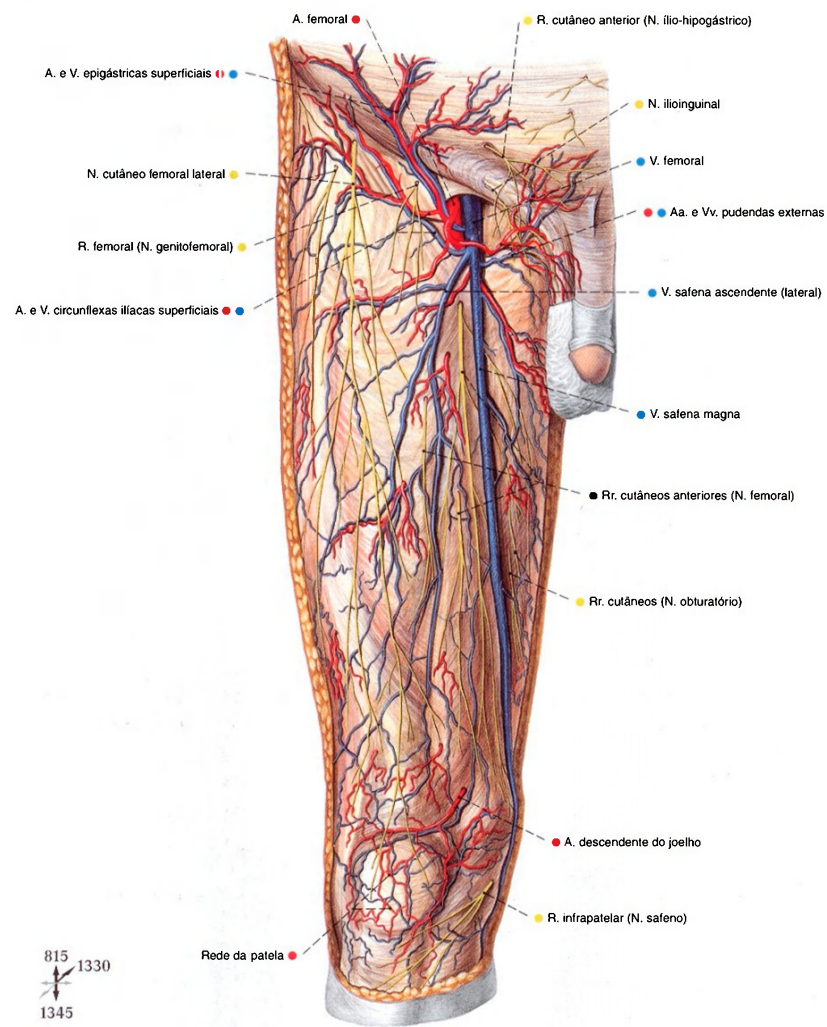


Fig. 1327 Vasos epifasciais e nervos das regiões inguinal, anterior da coxa e anterior do joelho; vista anterior (D).



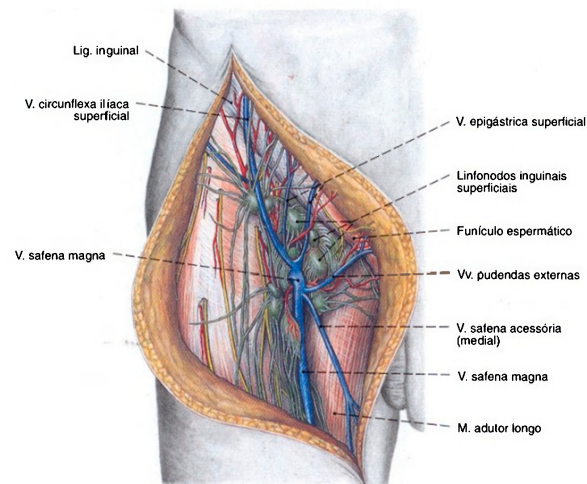


Fig. 1328 Linfonodos superficiais e troncos venosos da região inguinal; vista anterior (D).

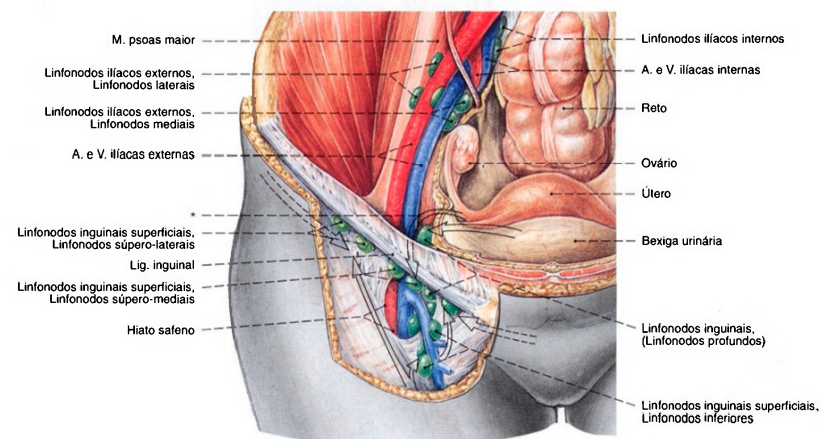


Fig. 1329 Territórios dos linfonodos da região inguinal na mulher; Panorama; vista anterior (D).

As setas indicam o provável fluxo da linfa.

\* A partir da região da parte medial da tuba e do fundo do útero, a linfa corre também sobre o ligamento redondo do útero, em direção aos linfonodos superficiais da região inguinal.

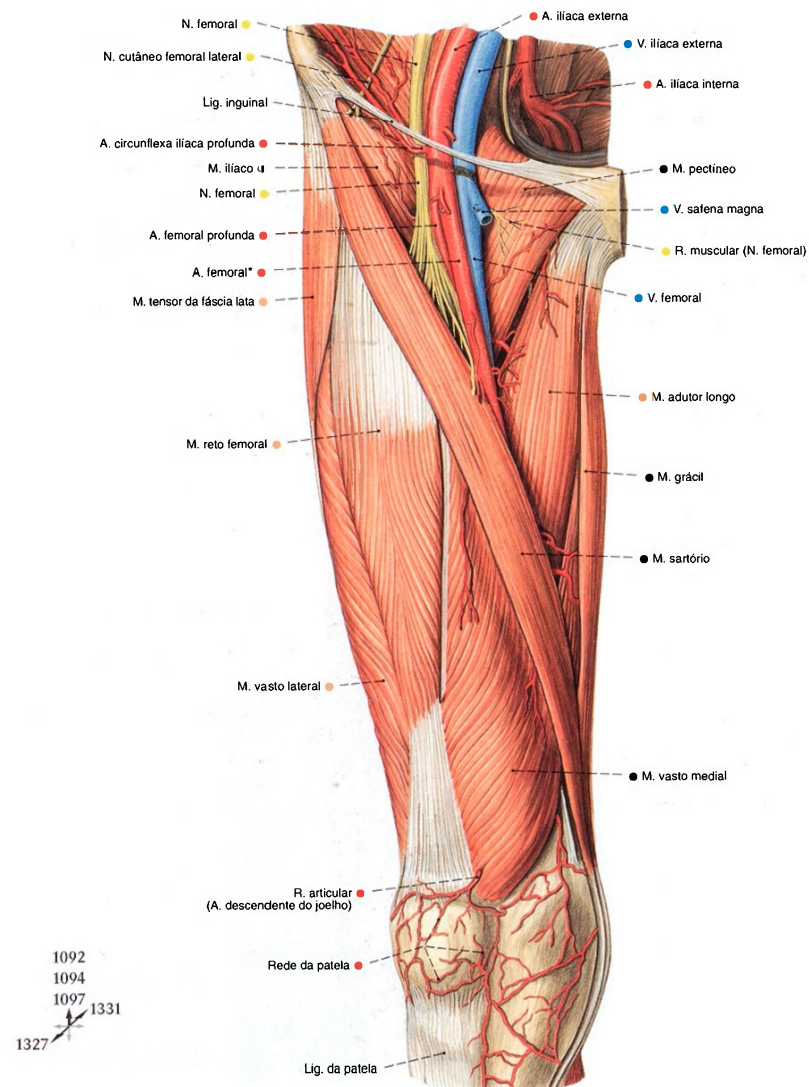


Fig. 1330 Vasos e nervos da região femoral anterior; após a remoção da fáscia lata até o trato iliotibial; vista anterior (D).

\*Em confronto com a artéria femoral profunda; a artéria femoral é clinicamente denominada na linguagem corrente, artéria femoral superficial.

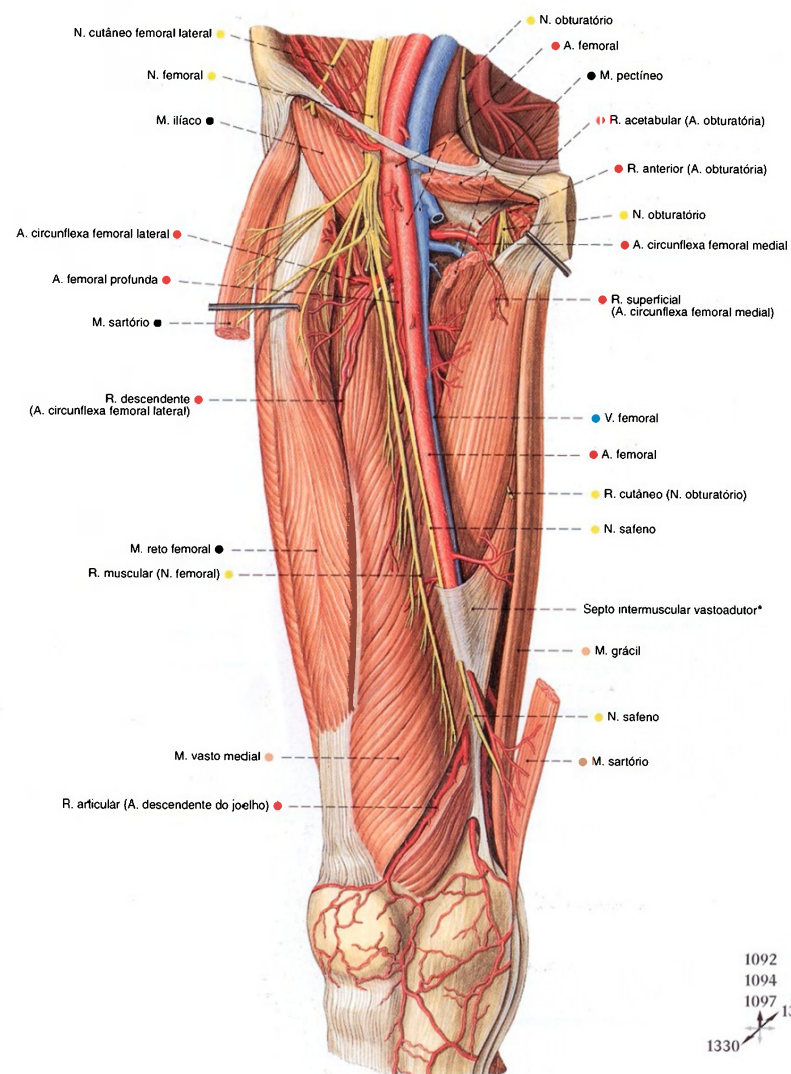


Fig. 1331 Vasos e nervos da região femoral anterior; Após a remoção parcial do M. sartório e transecção do músculo pectíneo; vista anterior (D).

\* A entrada do canal dos adutores é formada pelos músculos vasto medial e adutor longo bem como pelo septo intermuscular vastoaddutor que entre eles se estende.



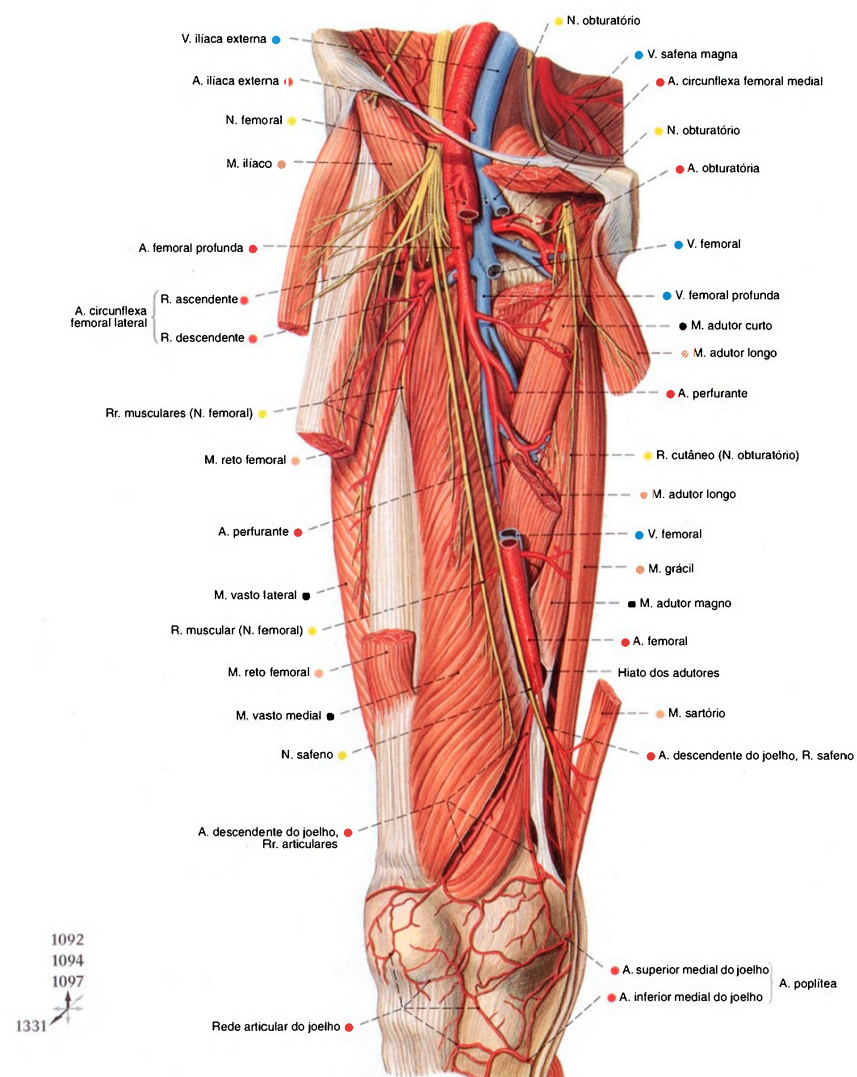


Fig. 1332 Vasos e nervos da região femoral anterior; Camada profunda após a remoção parcial dos músculos sartório e reto da coxa bem como transecção dos músculos pectíneo e adutor longo; o septo intermuscular vasto-adutor foi cortado longitudinalmente, com isso o canal dos adutores foi quase totalmente aberto; vista anterior (D).

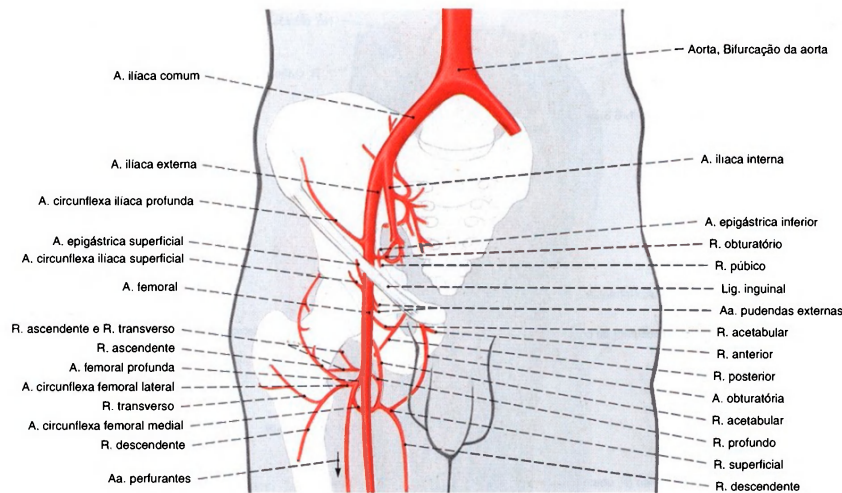


Fig. 1333 Artérias do quadril e da coxa; Panorama; vista anterior (D). Este modo de origem e de ramificação da artéria femoral profunda encontra-se em aproximadamente 58% dos casos.

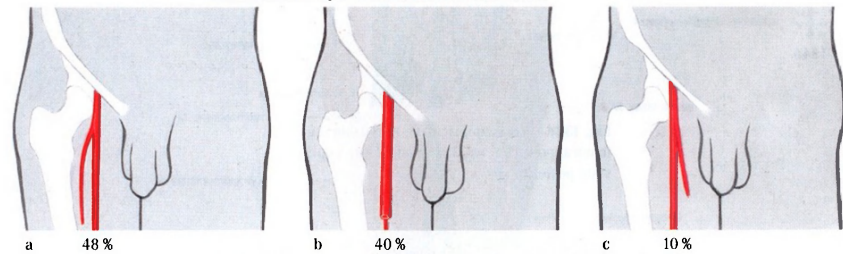


Fig. 1334 a-c Variedades de posição da artéria femoral profunda.  
a Lateral ou látero-dorsal à artéria femoral  
b Dorsal à artéria femoral  
c Medial à artéria femoral

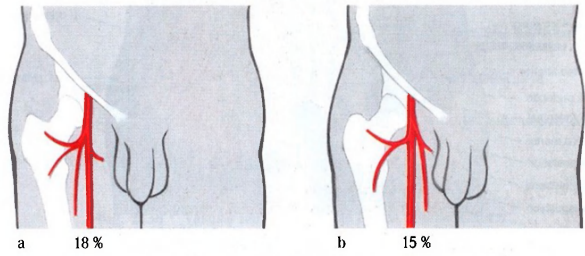


Fig. 1335 a, b Variedades de origem das artérias circunflexas femorais.  
a Origem independente da artéria circunflexa femoral medial da artéria femoral  
b Origem independente da artéria circunflexa femoral lateral da artéria femoral

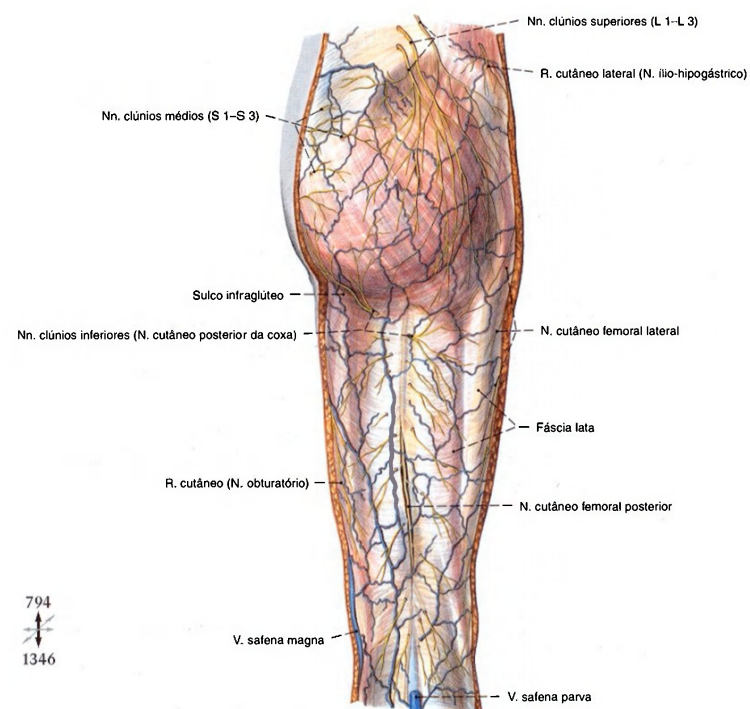


Fig. 1336 Veias epifasciais e nervos da região femoral posterior, região glútea e fossa poplíteia; vista posterior (D).

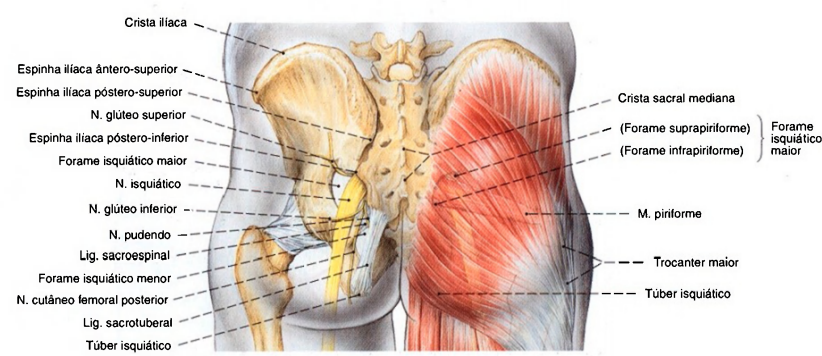


Fig. 1337 Projeções dos contornos do esqueleto e do nervo isquiático na superfície da região glútea; vista posterior.



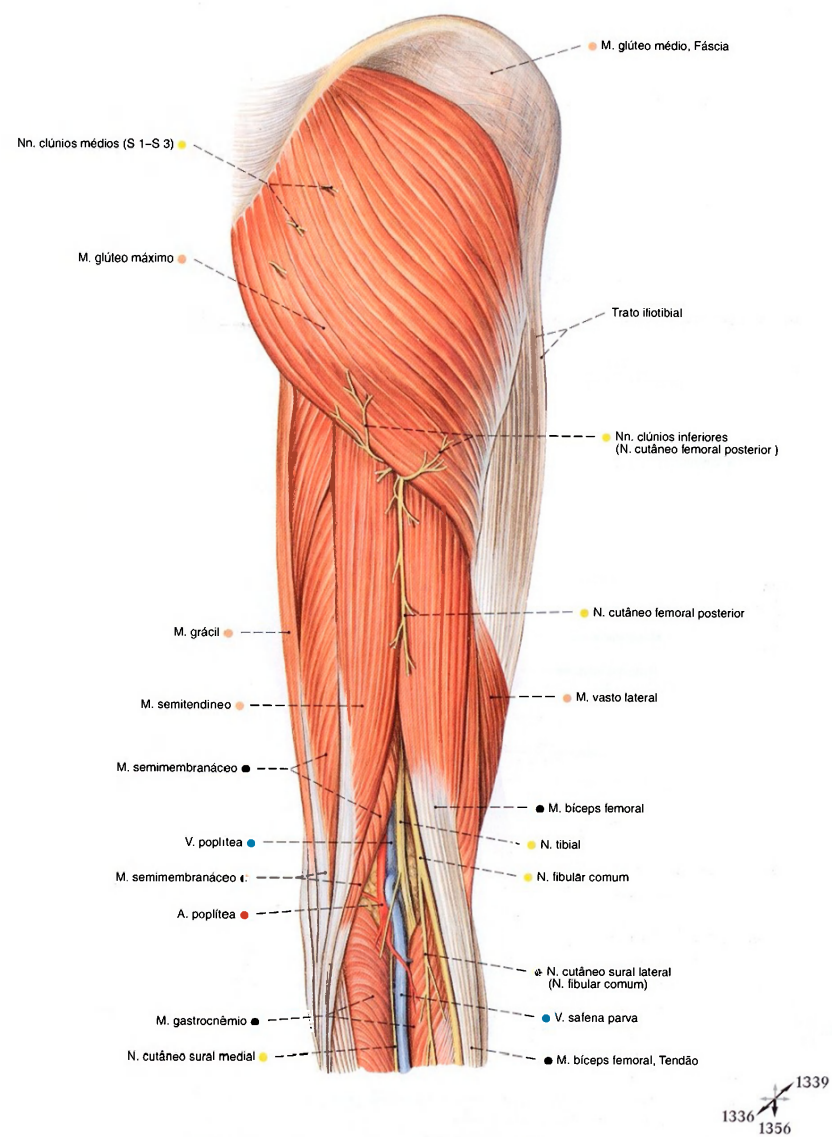


Fig. 1338 Vasos e nervos da região glútea, região femoral posterior e fossa poplítea; Após a remoção da fáscia lata até o trato iliotibial; vista posterior (D).

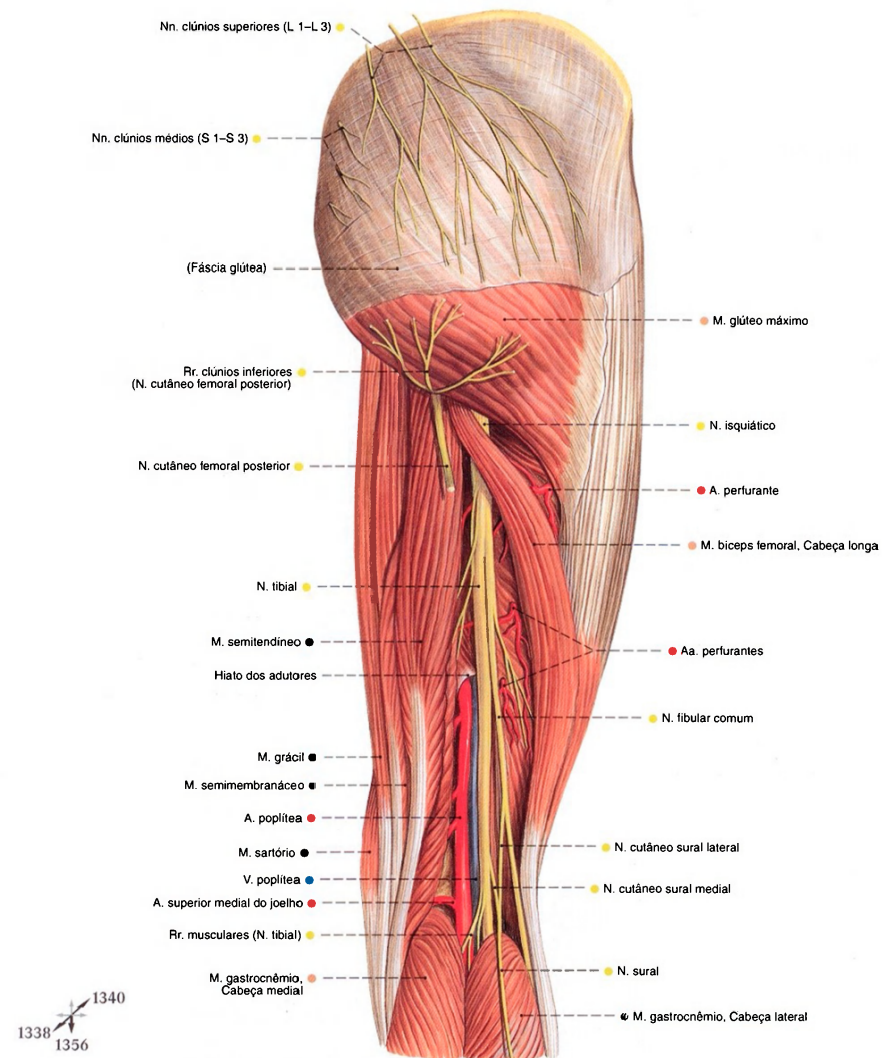


Fig. 1339 Vasos e nervos da região glútea, região femoral posterior e fossa poplíteo; Após a remoção da fáscia lata; a cabeça longa do músculo biceps femoral puxada lateralmente; vista posterior (D). Nesta peça, os nervos cutâneos surais medial e lateral ramificam-se bastante proximalmente.

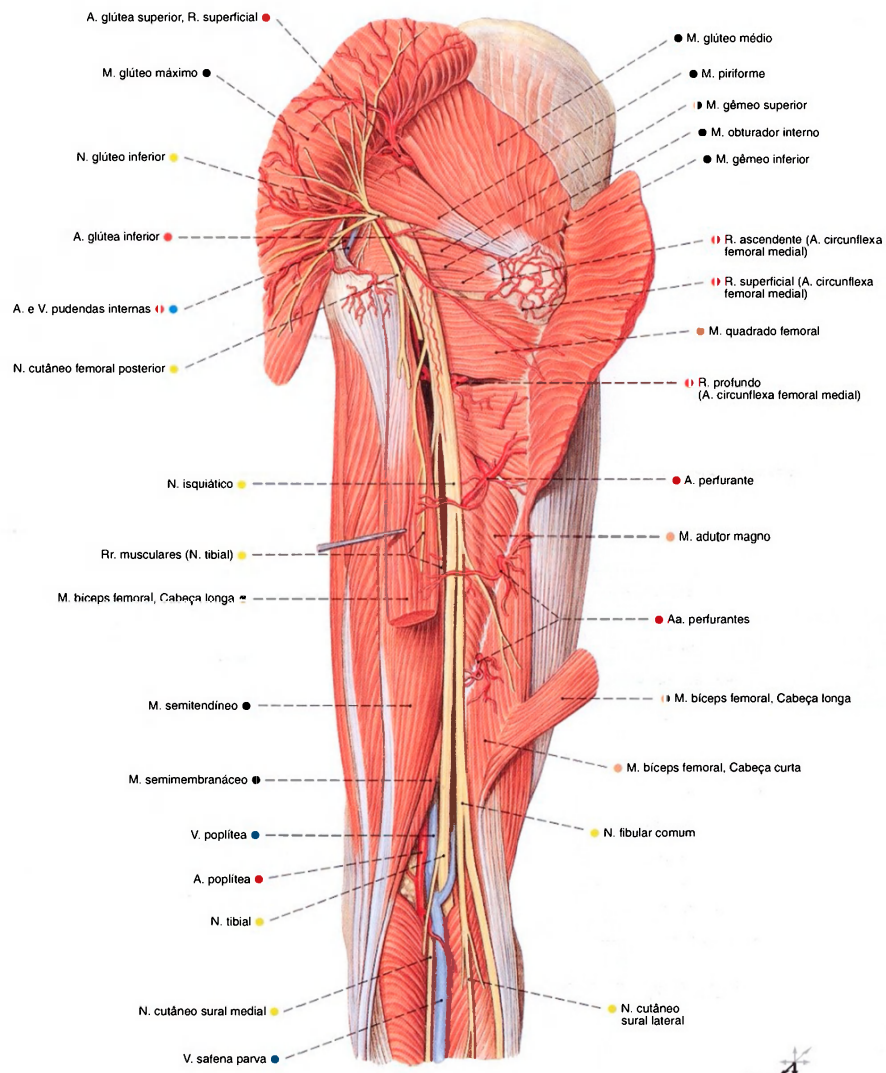


Fig. 1340 Vasos e nervos da região glútea, região femoral posterior e fossa poplítea; Após a transecção do músculo glúteo máximo e da cabeça longa do músculo biceps femoral; vista posterior (D).



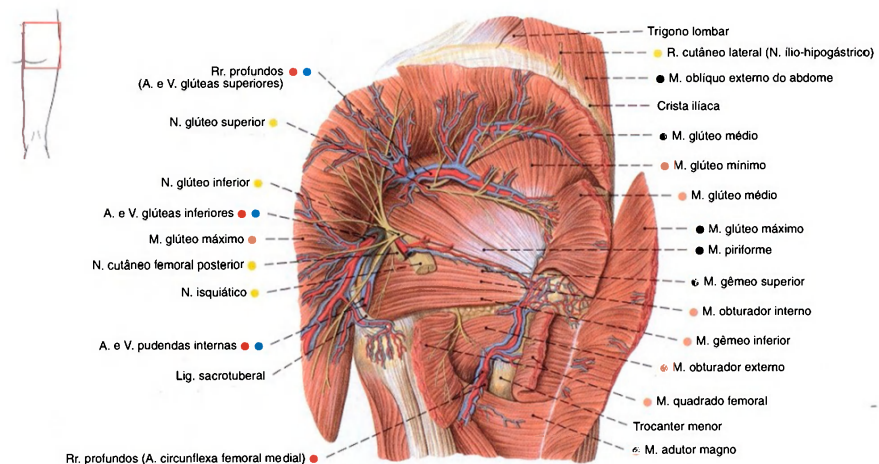


Fig. 1341 Vasos e nervos da região glútea; Após a transecção e separação parcial dos músculos glúteos máximo e médio; o nervo isquiático foi removido após sua passagem através do forame infrapiriforme; vista posterior (D).

O forame isquiático maior é dividido pelo M. piriforme em duas vias neurovasculares. No forame suprapiriforme localiza-se o nervo glúteo superior bem como a artéria e veia glúteas superiores. No forame infrapiriforme estão os nervos isquiático, glúteo inferior, podendo,

cutâneo posterior da coxa, a artéria e veia glúteas inferiores bem como a artéria e veia pudendas internas. Através do forame isquiático menor correm os tendões do músculo obturador interno, o nervo podendo bem como a artéria e veia pudendas internas.

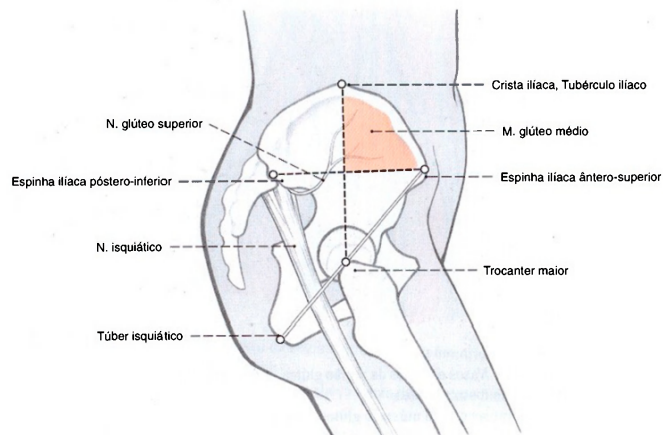


Fig. 1342 Projeção dos contornos ósseos importantes para uma injeção no músculo glúteo médio; vista lateral (D).

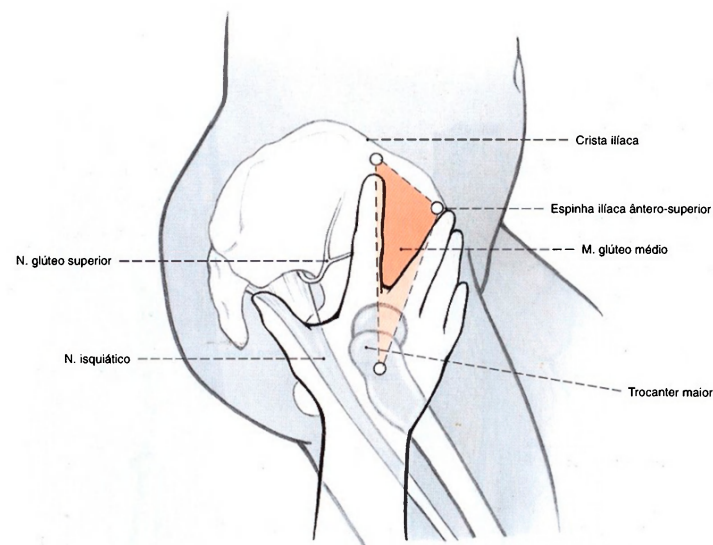


Fig. 1343 Injeção intraglútea (segundo A. v. HOCHSTETTER). Para evitar, com a maior segurança possível, o nervo glúteo superior e especialmente a artéria glútea superior, a injeção é aplicada dentro do campo triangular mostrado, formado por ambos os dedos estendidos e a crista ilíaca. O dedo médio – ou usando a mão esquerda e o dedo indicador – se estende sobre a espinha ilíaca

ântero-superior, a palma da mão sobre o trocanter maior. Já que o conteúdo deve ser injetado o mais longe possível dos vasos no ventre do músculo glúteo médio, a agulha não deve cruzar sobre os dedos. Ainda existe, porém, um certo perigo de o ramo nervoso que passa do nervo glúteo superior em direção ao músculo tensor da fáscia lata ser atingido.

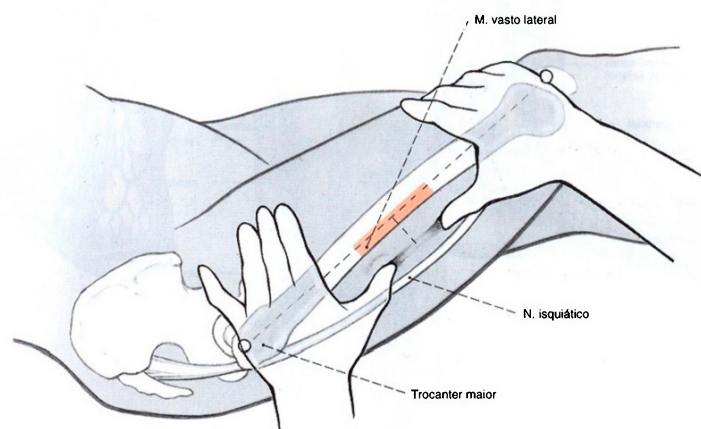


Fig. 1344 Injeção intramuscular no músculo vasto lateral (segundo A. v. HOCHSTETTER). Além das finas ramificações do nervo cutâneo lateral da coxa, não há vasos ou nervos maiores

na parte mediana da face lateral da coxa. Após a verificação da posição do fêmur, a injeção é aplicada em direção transversal sobre o osso, até o ventre do músculo vasto lateral.

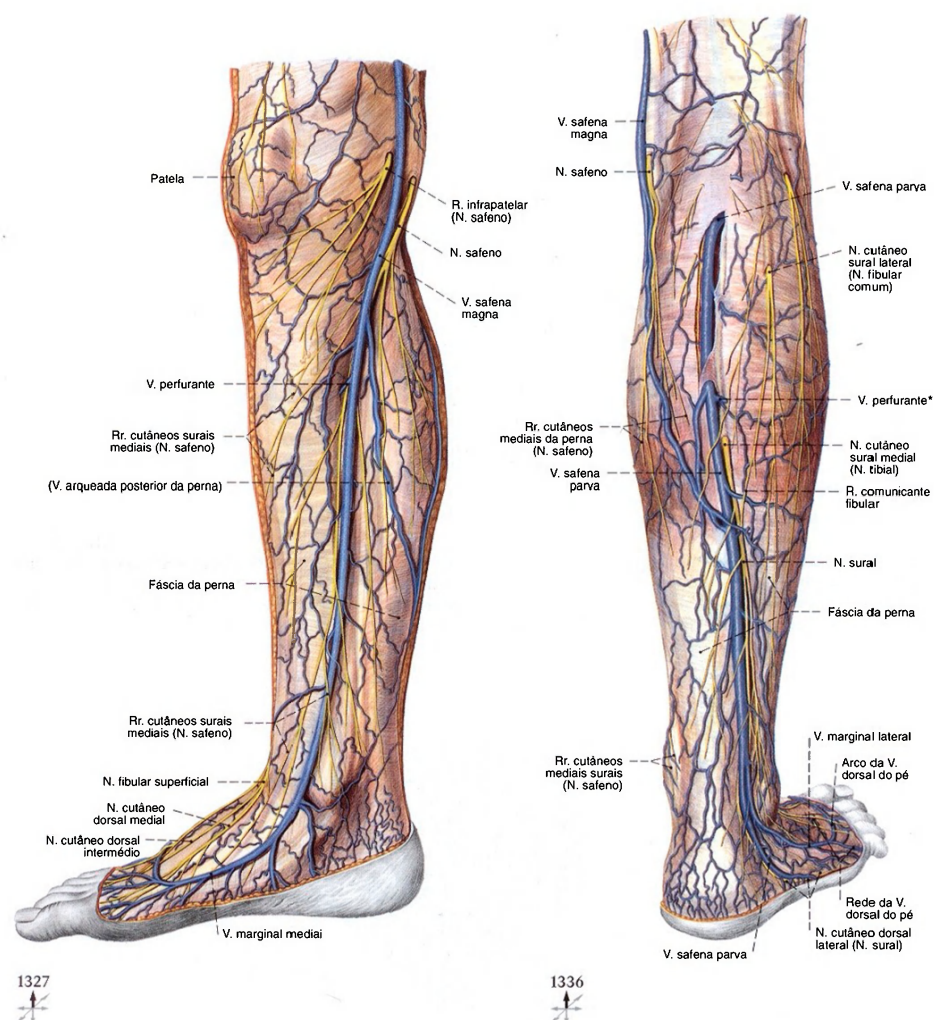


Fig. 1345 Veias epifasciais e nervos das regiões da perna e do pé; vista medial (D).

Fig. 1346 Veias epifasciais e nervos das regiões da perna e do pé; A fásia da perna foi cortada na parte proximal; vista posterior (D).

\*Clinicamente: veia de MAX.



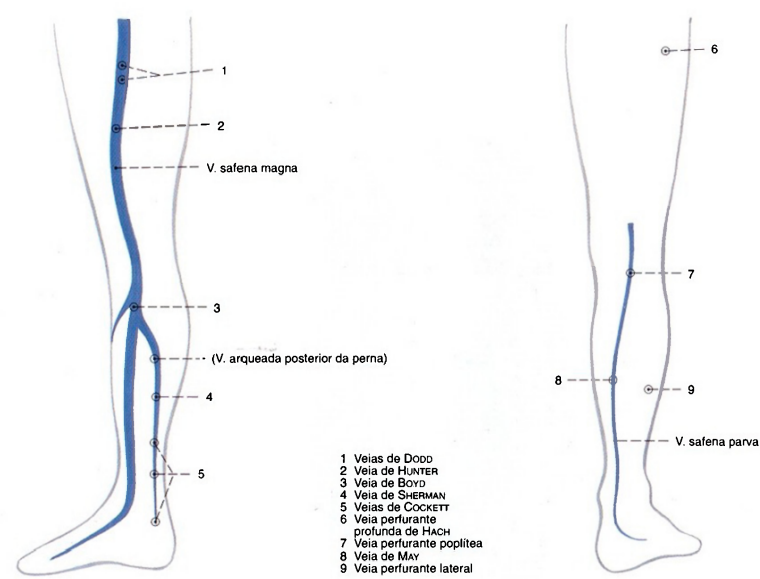


Fig. 1347 Panorama das ligações entre as veias epifasciais e profundas no território da veia safena magna, veias perforantes; Panorama (segundo HACH, 1986); vista medial (D).

Fig. 1348 Panorama das ligações entre as veias epifasciais e profundas no território da veia safena parva, as veias perforantes; Panorama (segundo HACH, 1986); vista posterior (D).

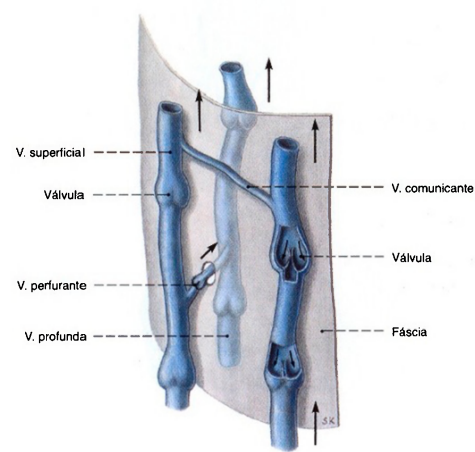


Fig. 1349 Veias do membro inferior; Princípio de disposição; perturbações de escoamento das veias do membro inferior, em especial as varicosidades, pertencem às

enfermidades vasculares mais freqüentes. Se um sistema venoso for completamente obstruído, então as veias perforantes garantem a drenagem essencialmente importante.

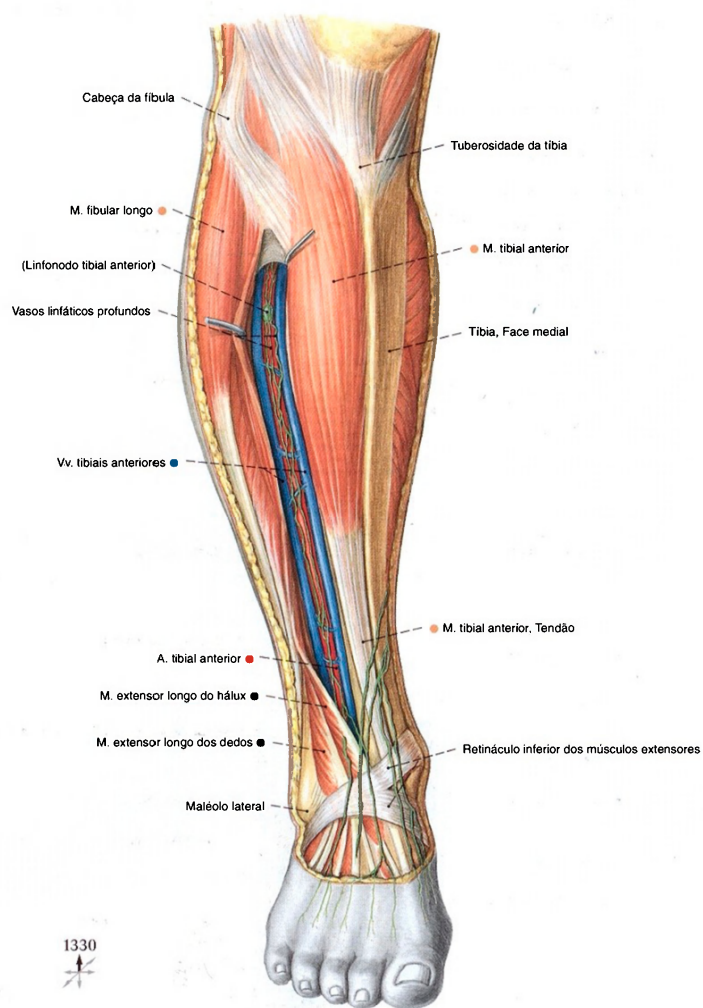


Fig. 1350 Vasos da região crural anterior; Após a remoção da fáscia da perna e separação dos extensores; vista anterior (D). Os vasos linfáticos superficiais se orientam em direção às

grandes veias epifasciais. Eles se unem ao longo da veia safena magna e se dirigem para a face medial da perna. Os vasos linfáticos profundos correm nas bainhas de tecido conectivo das veias e artérias profundas da perna.

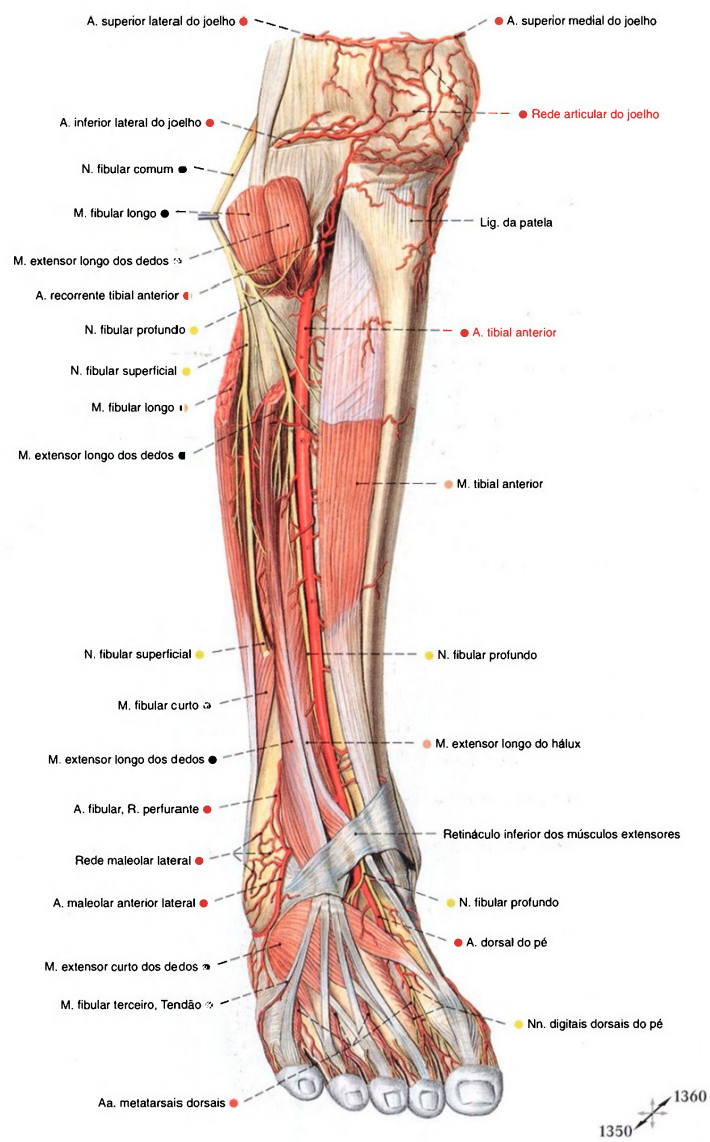


Fig. 1351 Artérias e nervos da região crural anterior e dorso do pé; Após a remoção da fáscia da perna e transecção dos músculos extensor longo dos dedos e fibular longo; vista anterior (D).



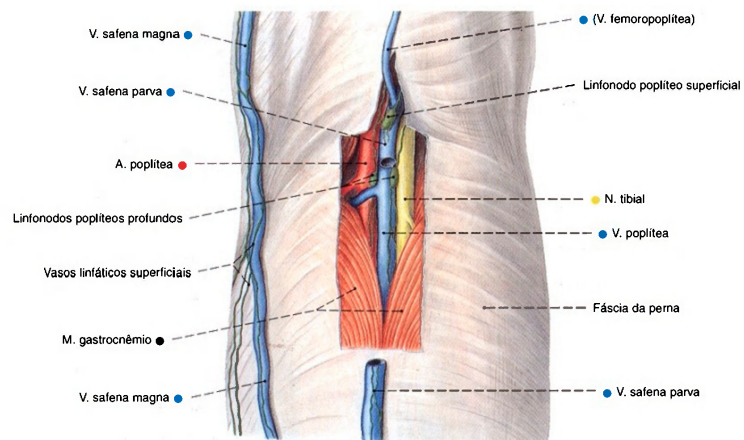


Fig. 1352 Vasos e nervos da fossa poplíteia; Após a remoção da fásia da perna e remoção parcial da veia safena parva; vista posterior (D).

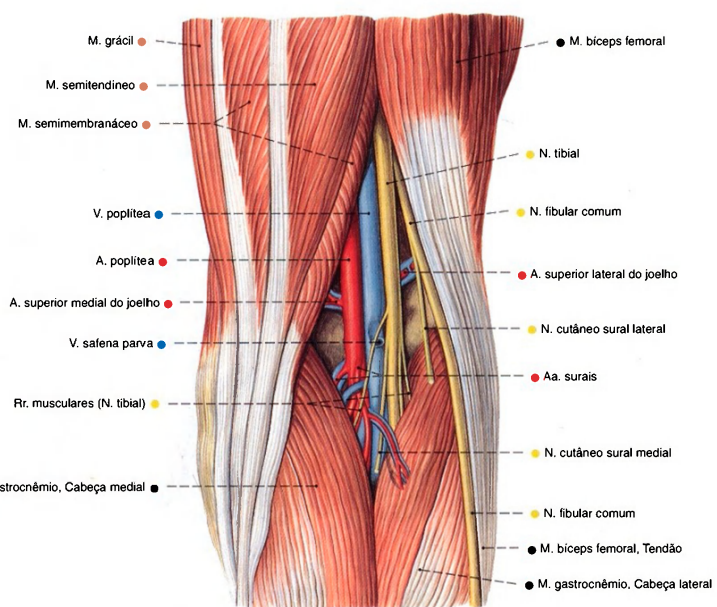


Fig. 1353 Vasos e nervos da fossa poplíteia; Após a remoção das fásias lata e da perna; vista posterior (D).

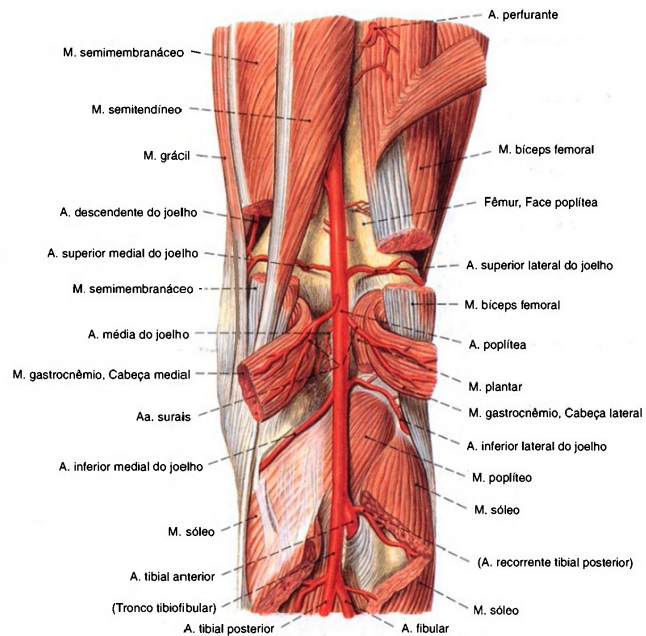


Fig. 1354 Artérias da fossa poplíteia; Visão do suprimento arterial após a remoção parcial dos músculos suprajacentes; vista posterior (D). Este padrão de ramificação encontra-se em cerca de 90% dos casos.

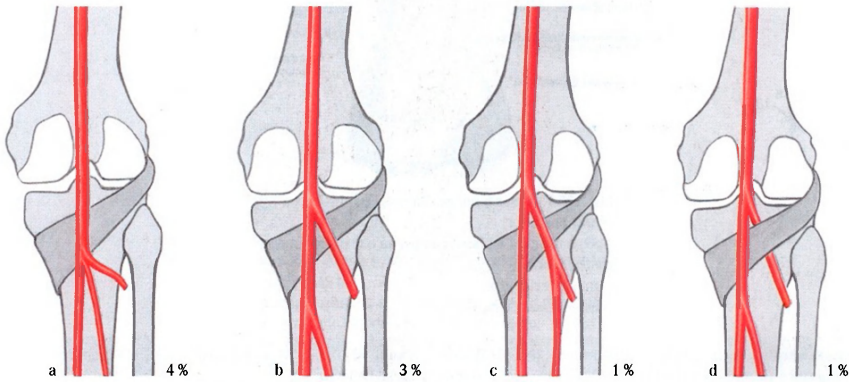


Fig. 1355 a-d Variedades de ramificação da artéria poplíteia.  
a Tronco comum das artérias tibiais anterior e posterior com a artéria fibular  
b Ramificação da artéria poplíteia proximal à margem superior do músculo poplíteo  
c Formação de tronco proximal da artéria tibial posterior e artéria fibular  
d Trajeto ventral da artéria tibial anterior coberta pelo músculo poplíteo

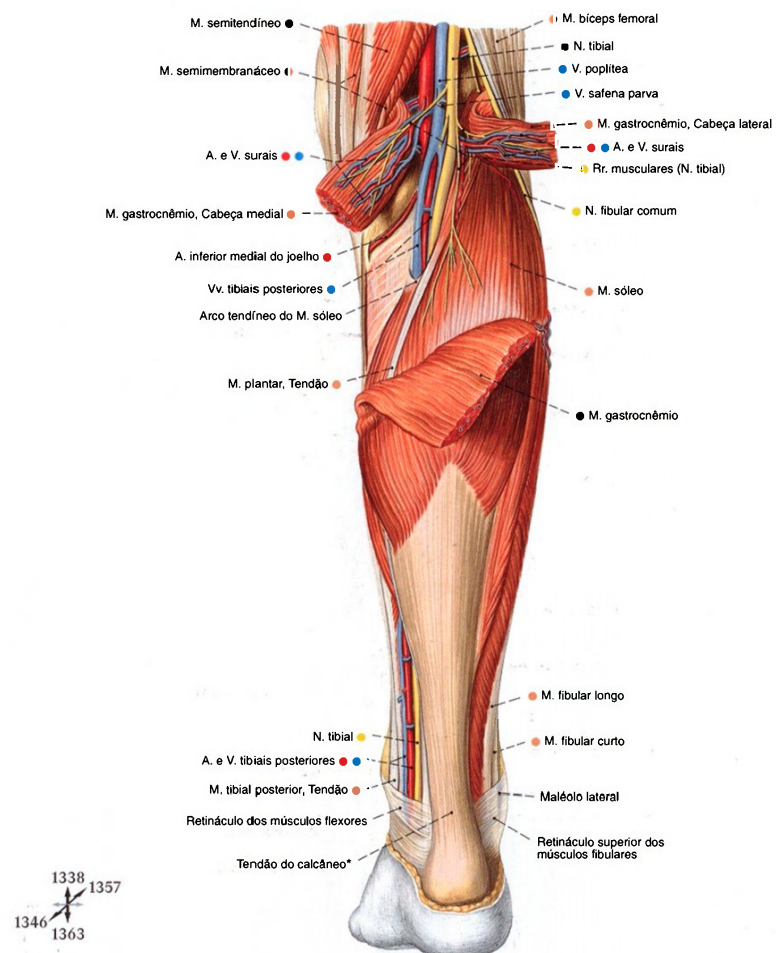


Fig. 1356 Vasos e nervos da fossa poplíteia e da região crural posterior;  
Após a retirada da fáscia da perna e transecção do músculo gastrocnêmio;  
vista posterior (D).  
\* Também: Tendão de Aquiles.

O espaço retromaleolar medial é transformado, pelo retináculo dos músculos flexores em um canal fechado que liga a região profunda da parede à camada profunda da planta. Ele contém, da frente para trás, os tendões dos Mm. tibial posterior e flexor longo dos dedos, os vasos tibiais, o tendão do M. flexor longo do hálux, bem como o N. tibial. A continuação do canal em direção

distal, abaixo do M. abductor do hálux, é denominada túnel do tarso (veja Fig. 1364).  
O espaço retromaleolar lateral é recoberto pelos retináculos superior e inferior dos músculos fibulares e contém, da frente para trás, os tendões dos Mm. fibulares curto e longo.



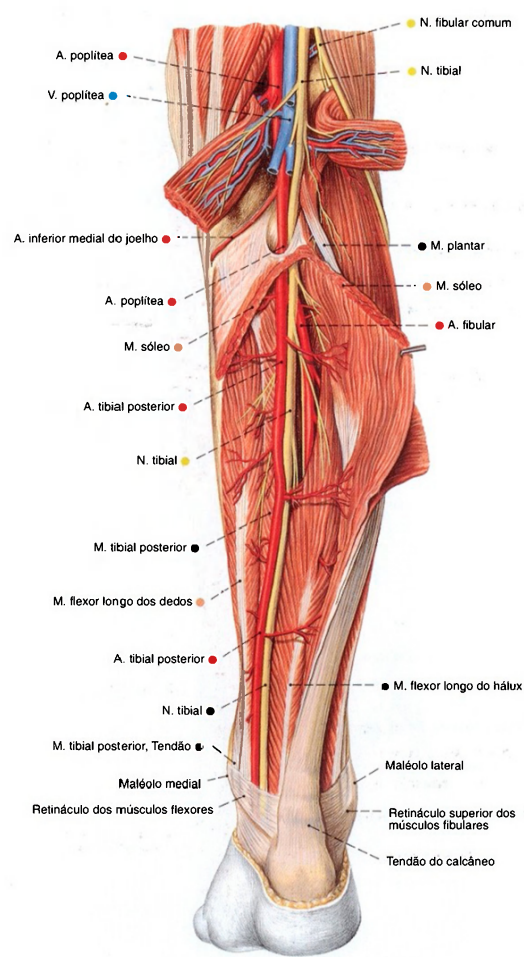


Fig. 1357 Vasos e nervos da fossa poplíteia e região crural posterior; Camada profunda, após ampla remoção do músculo gastrocnêmio e abertura do músculo sóleo; vista posterior (D).

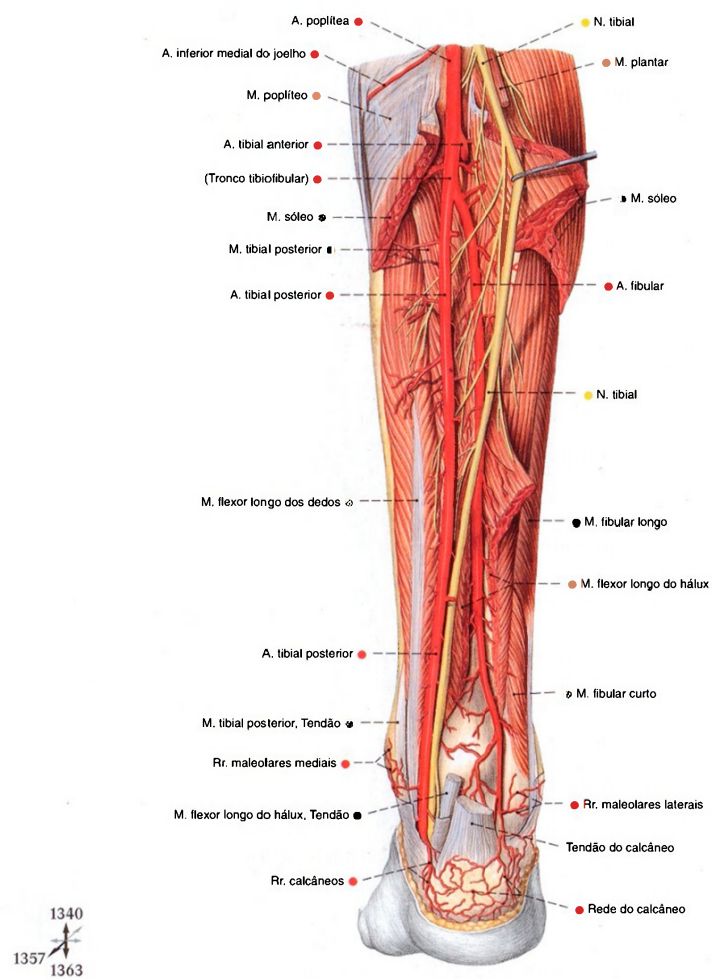


Fig. 1358 Artérias e nervos da fossa poplíteia e região crural posterior; Após ampla remoção dos músculos triceps sural e extensor longo do hálux; vista posterior (D).

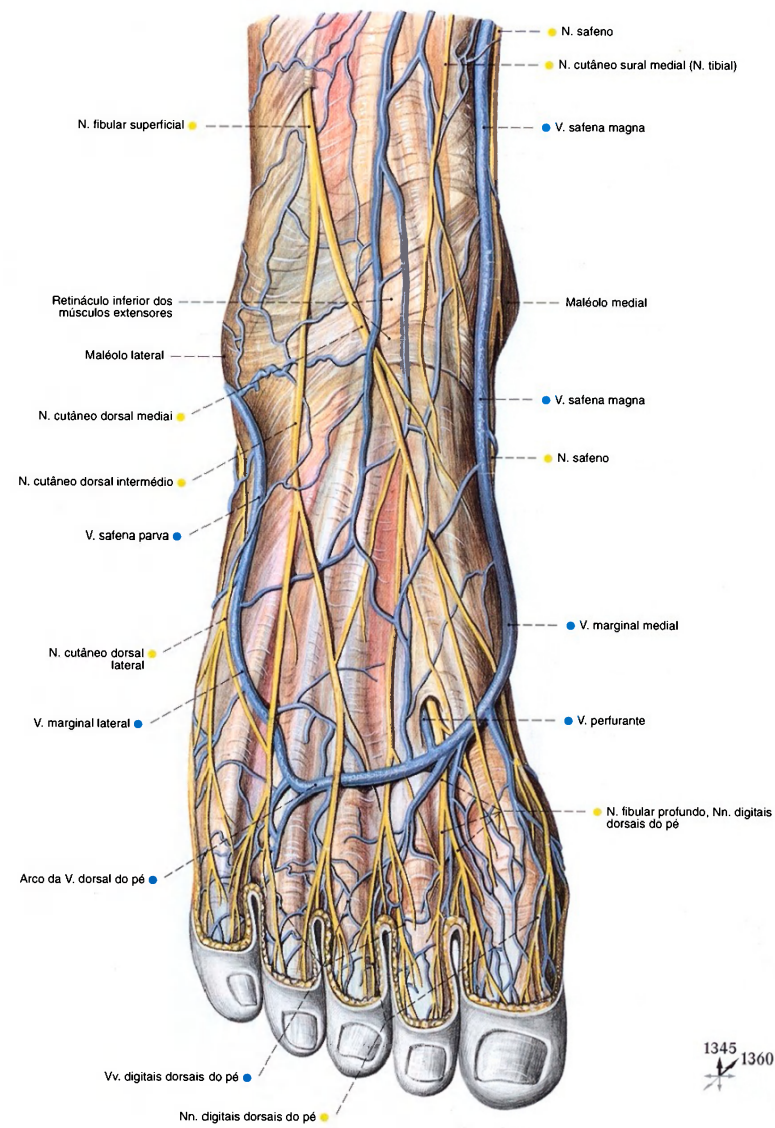


Fig. 1359 Veias epifasciais e nervos do dorso do pé; vista posterior (D).



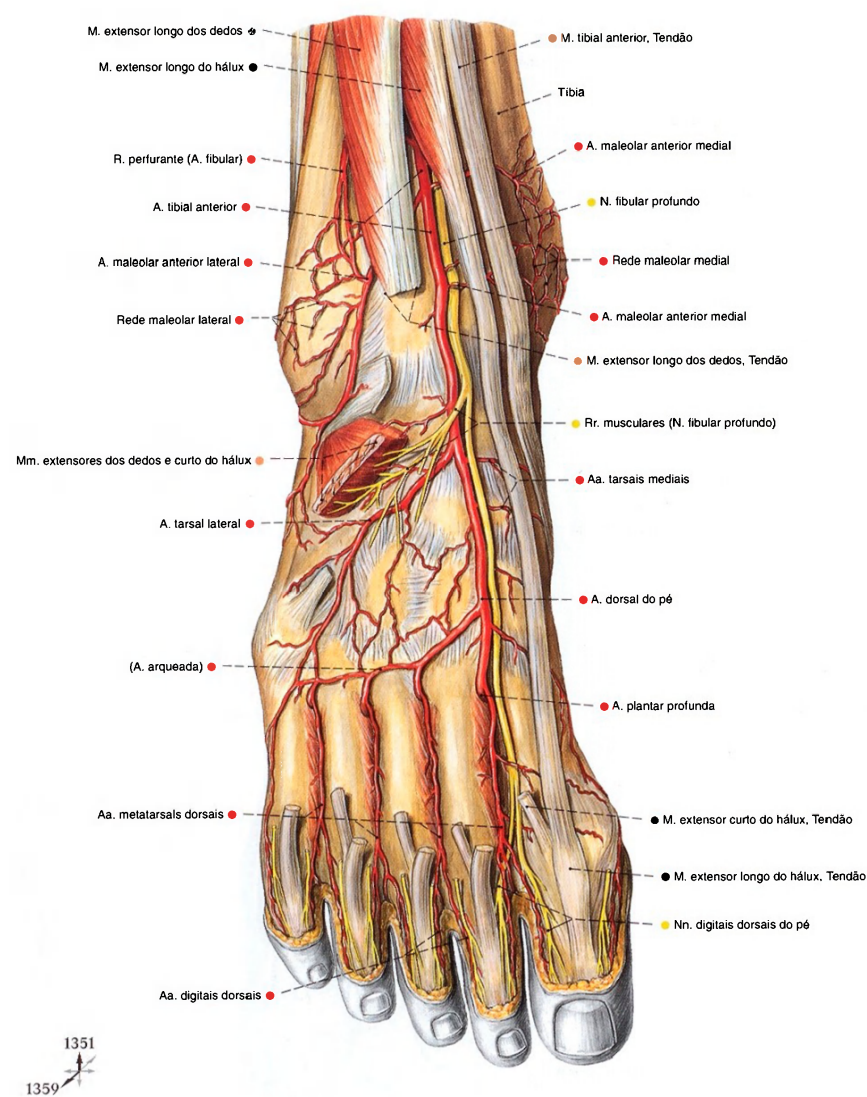


Fig. 1360 Artérias e nervos do dorso do pé;  
Após retirada da fáscia dorsal do pé e remoção  
parcial dos músculos extensores dos dedos e do hálux;  
vista posterior (D).

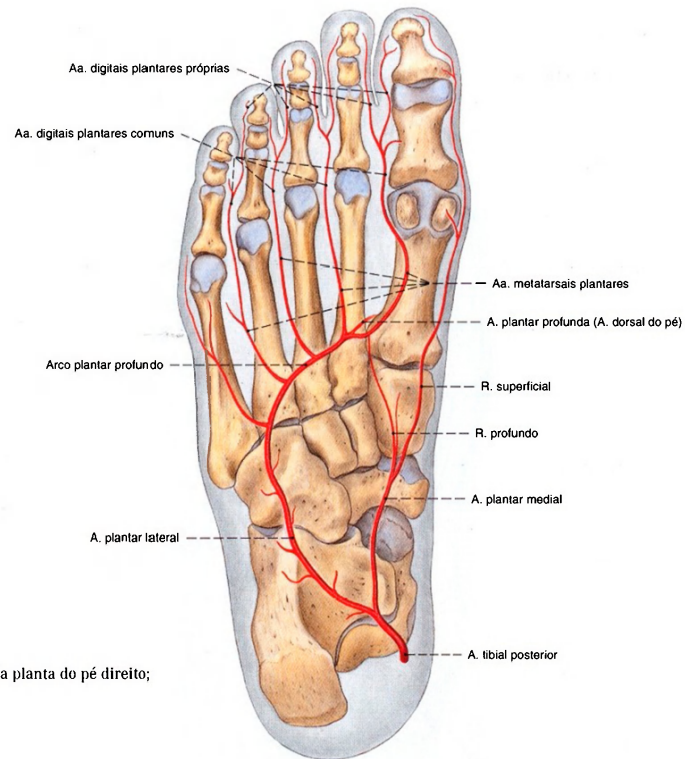


Fig. 1361 Artérias da planta do pé direito; Panorama; vista plantar (D).

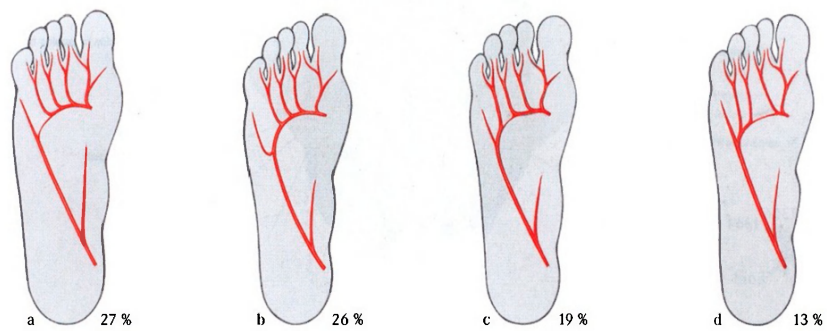


Fig. 1362 a-d Variedades das artérias da planta do pé.

- a Suprimento do arco plantar profundo principalmente da artéria dorsal do pé
- b Suprimento do arco plantar profundo principalmente da artéria tibial posterior
- c Suprimento da artéria do quinto dedo e partes laterais do quarto

- d Suprimento das artérias do quinto, quarto e parte lateral do terceiro dedo pela artéria tibial posterior e a parte medial do terceiro dedo e os outros pela artéria dorsal do pé

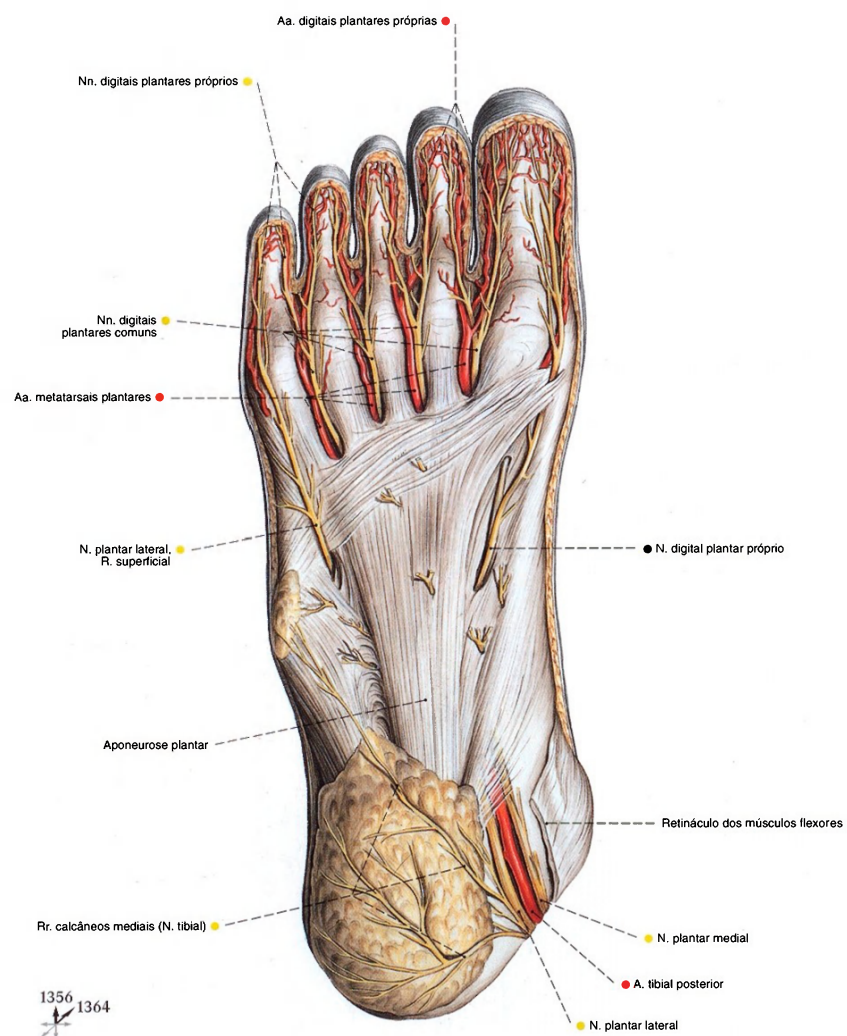


Fig. 1363 Artérias e nervos da planta do pé;  
Após a secção do retináculo dos músculos flexores;  
vista plantar (D).



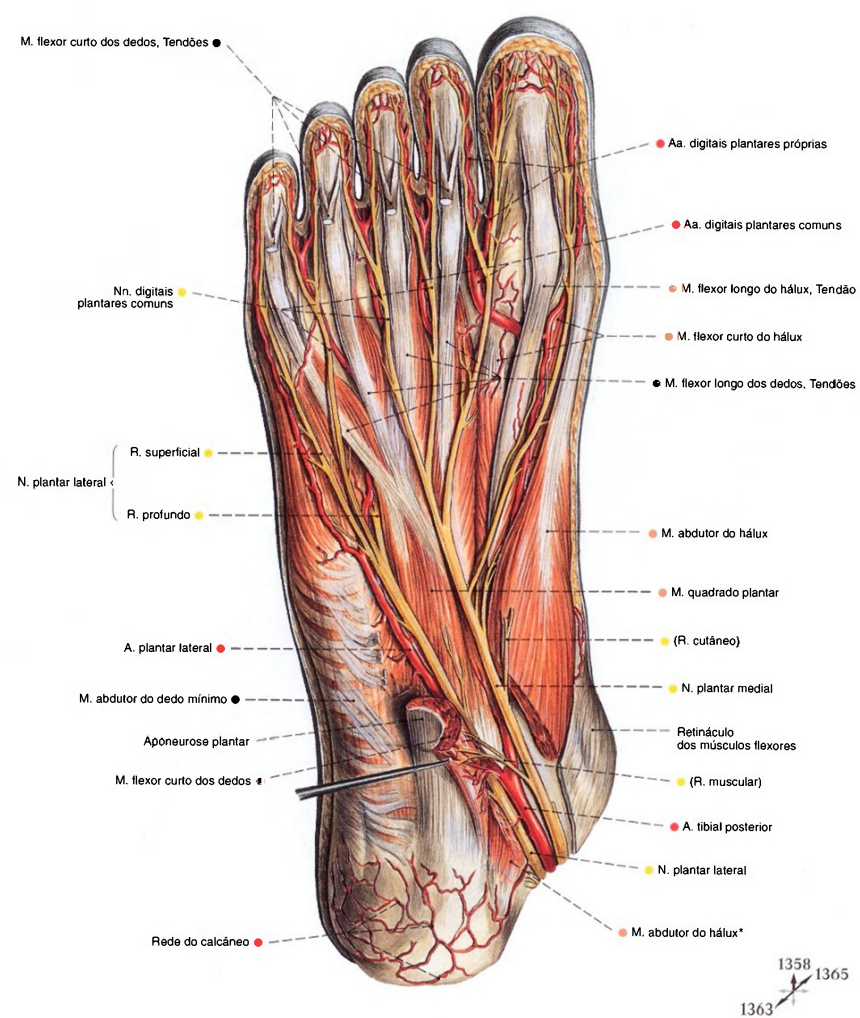


Fig. 1364 Artérias e nervos da planta do pé; Após extensa remoção da aponeurose plantar e do músculo flexor curto dos dedos, bem como a divisão do músculo abductor do hálux; vista plantar (D).

\*O complemento distal do espaço retromaleolar medial, abaixo do músculo abductor do hálux, também é chamado de "túnel do tarso" (veja também a pág. 370).

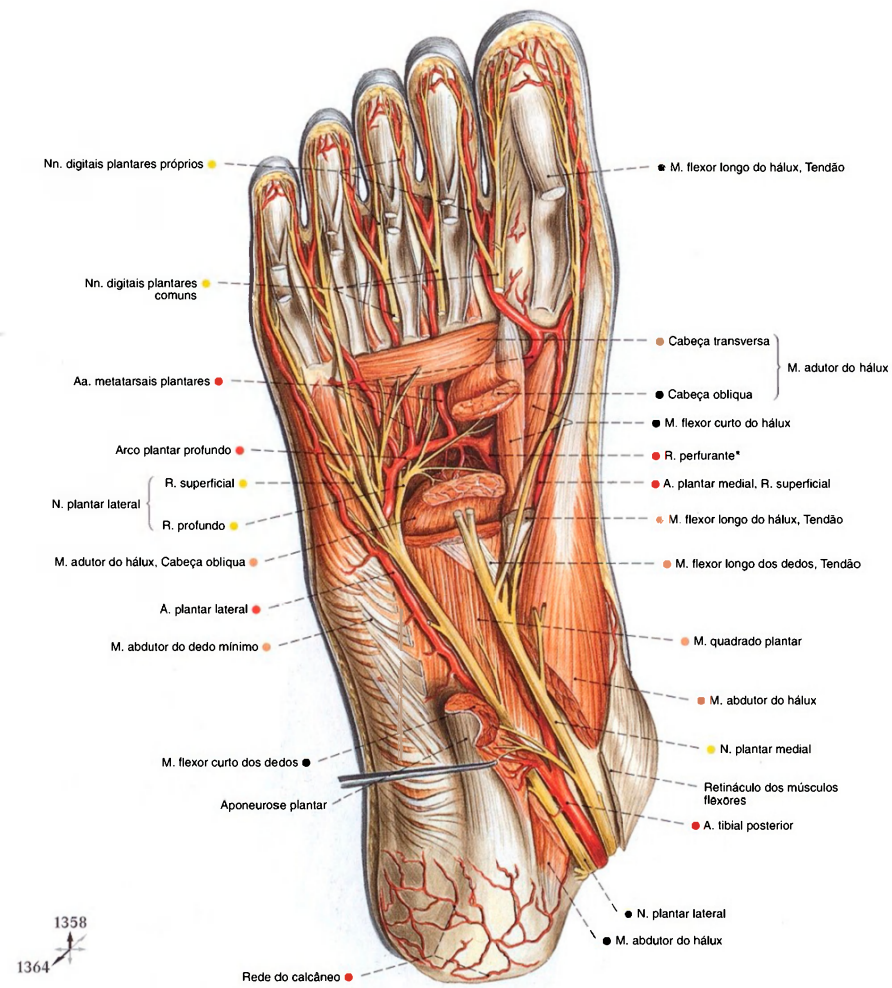


Fig. 1365 Artérias e nervos da planta do pé;  
Após a extensa remoção dos músculos flexores curto dos  
dedos, longo dos dedos e longo do hálux, bem como transecção  
do músculo abductor do hálux e da cabeça oblíqua do músculo  
adutor do hálux;  
vista plantar (D).

\* Anastomose com a artéria dorsal do pé.

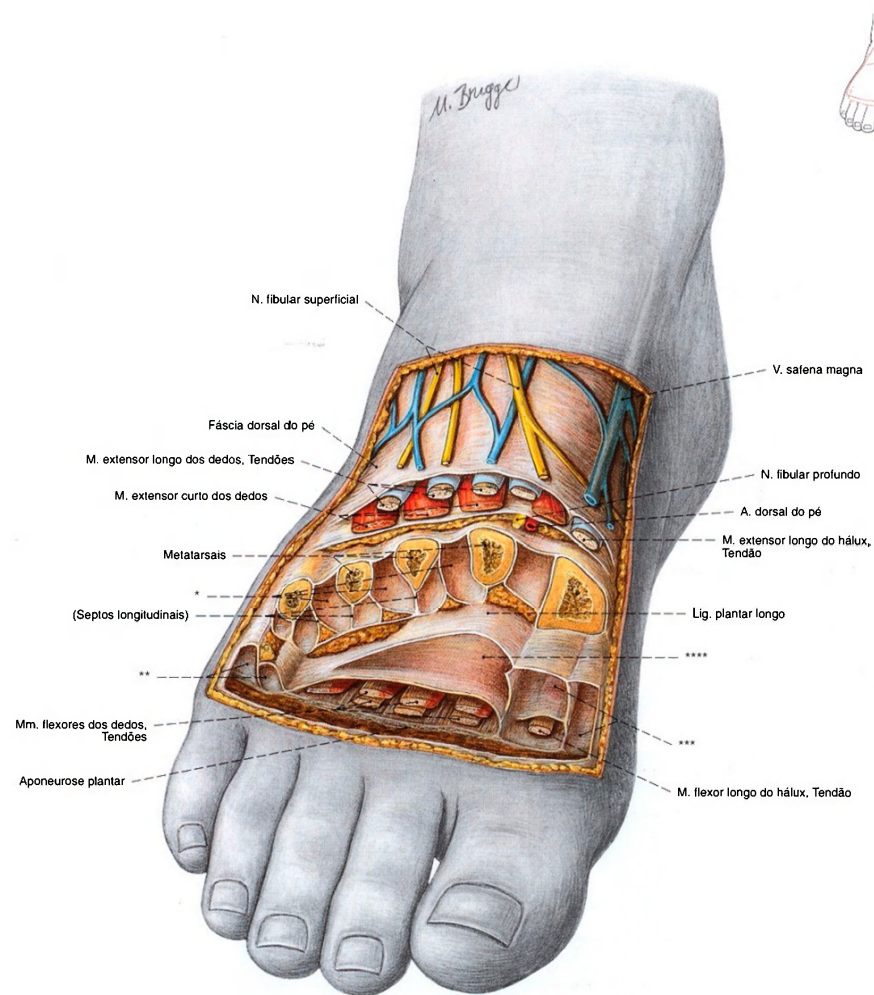


Fig. 1366 Compartimentos do pé;  
Abertos estratigraficamente;  
vista ântero-dorsal (D, 30%).

\*Espaços dos músculos interósseos.  
\*\*Compartimento lateral.  
\*\*\*Compartimento medial.  
\*\*\*\*Compartimento médio.



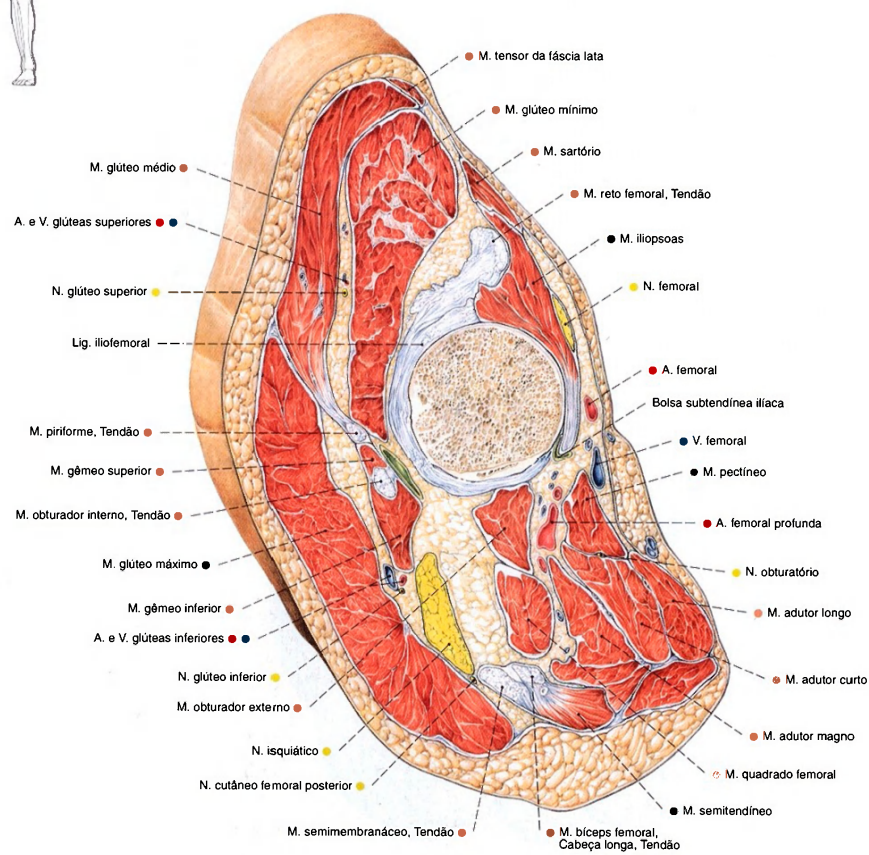
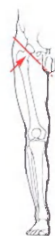

Fig. 1367 Coxa;  
Corte oblíquo através da articulação do quadril;  
vista distal (D).

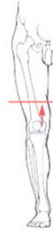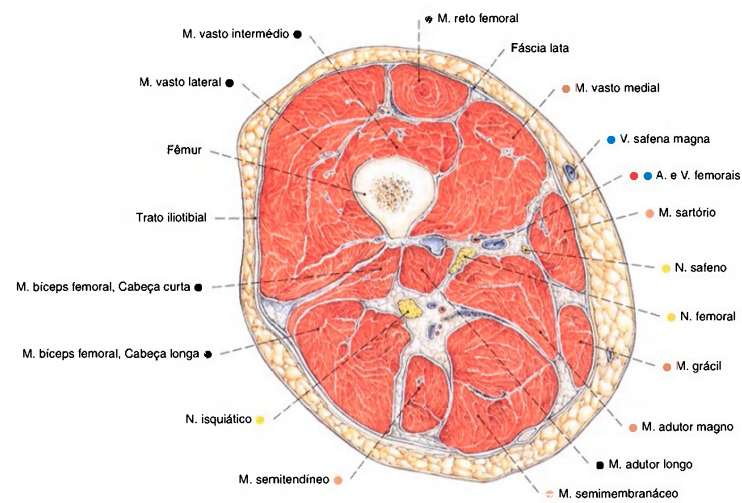


Fig. 1368 Coxa;  
Corte transversal através do meio da coxa;  
vista distal (D).

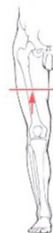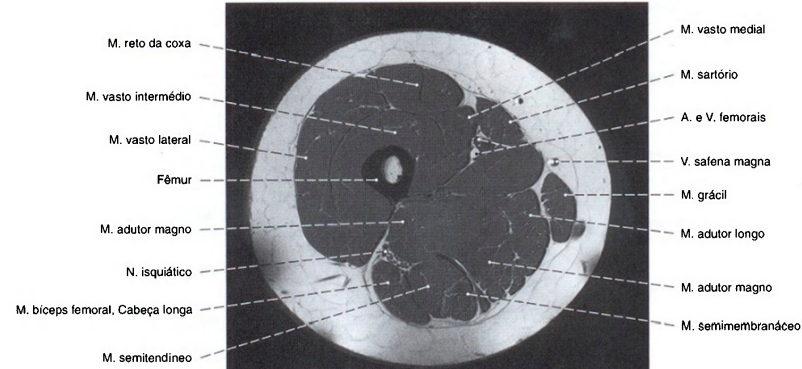


Fig. 1369 Coxa;  
Imagem de ressonância magnética (IRM) transversal  
aproximadamente no meio da coxa;  
vista distal (D).

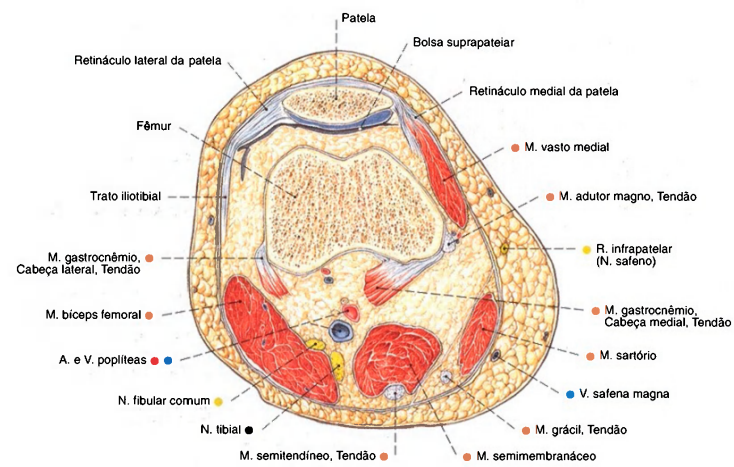


Fig. 1370 Coxa;  
Corte transversal através da extremidade distal  
com corte da base da patela;  
vista distal (D).

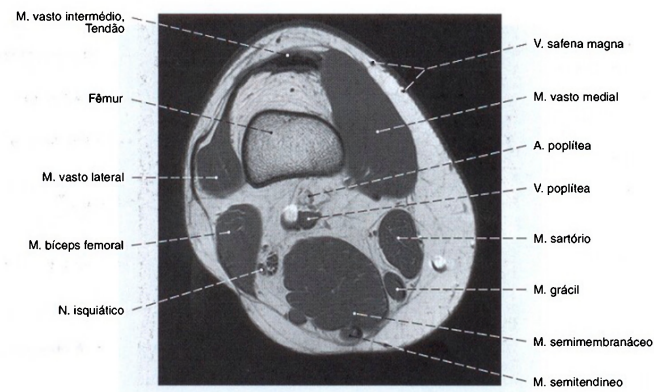
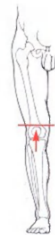

Fig. 1371 Coxa;  
Imagem de ressonância magnética (IRM)  
transversal através do terço inferior da coxa logo  
acima da patela;  
vista distal (D).



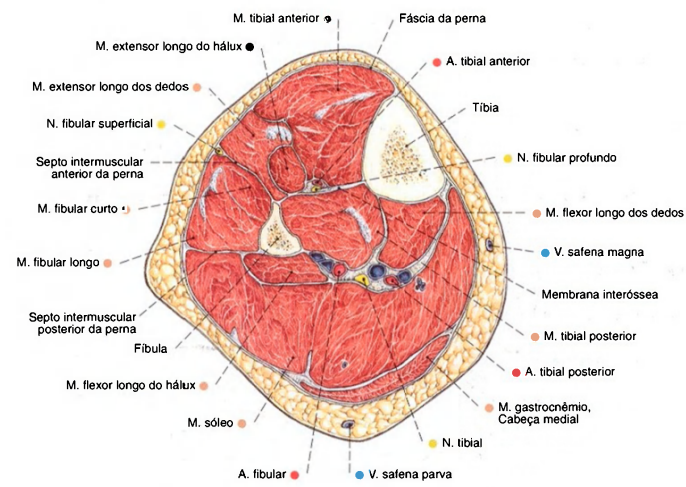


Fig. 1372 Perna;  
Corte transversal através do meio da perna;  
vista distal (D).  
Compare com a Fig. 1295.

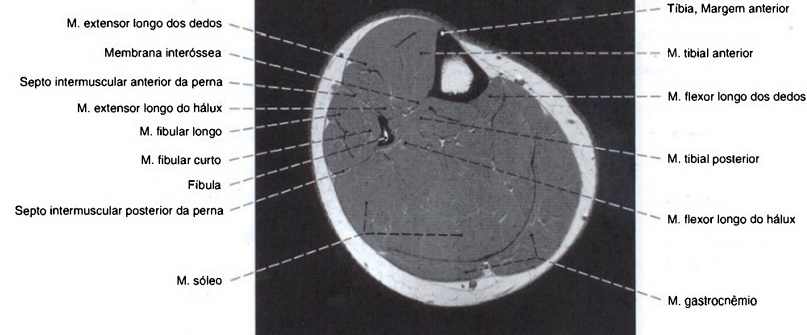


Fig. 1373 Perna;  
Imagem de ressonância magnética (IRM) transversal  
através do meio da perna;  
vista distal (D).

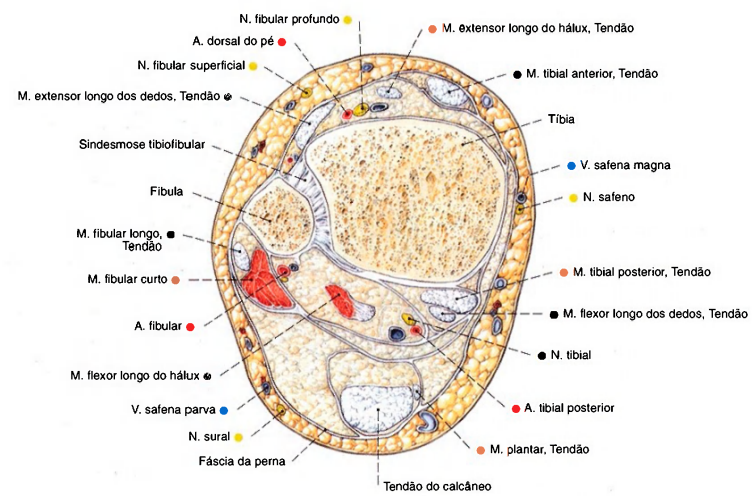
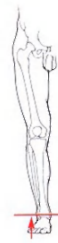

Fig. 1374 Perna;  
Corte transversal logo acima da articulação talocrural;  
vista distal (D).

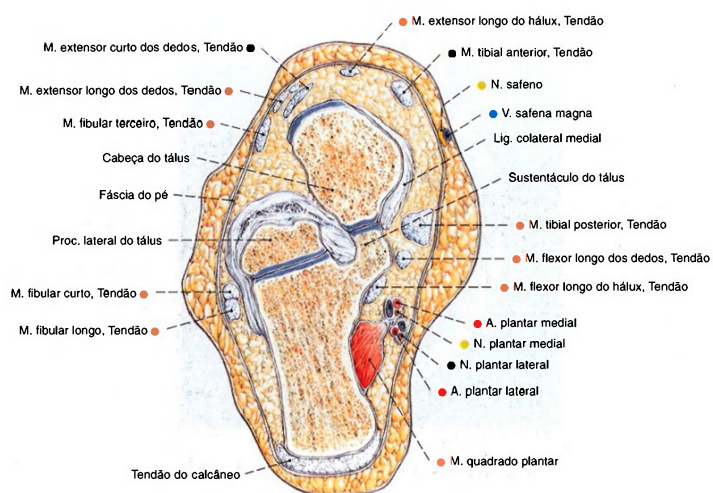
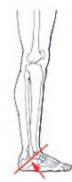

Fig. 1375 Pé;  
Corte oblíquo através do calcâneo e cabeça do tálus;  
vista distal (D).

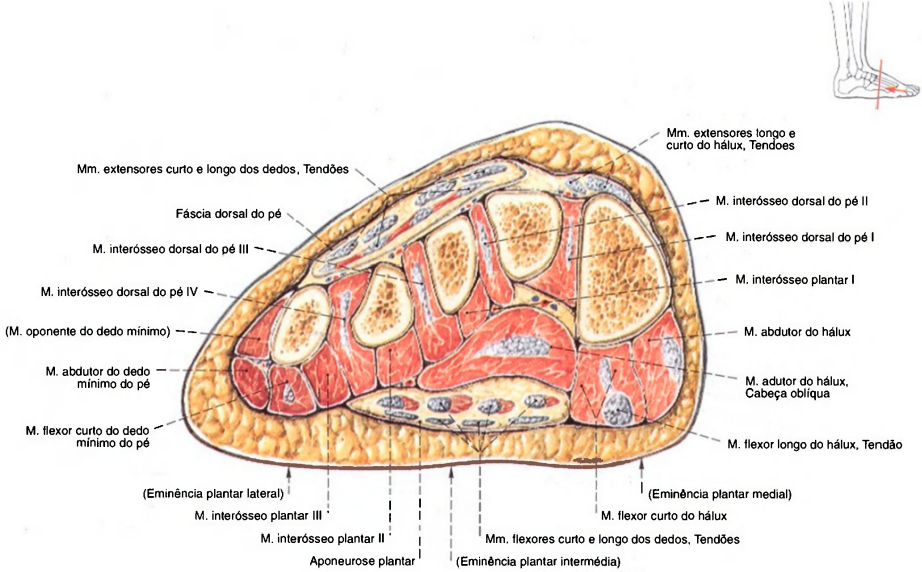


Fig. 1376 Pé;  
Corte frontal através do metatarso;  
vista distal (D).

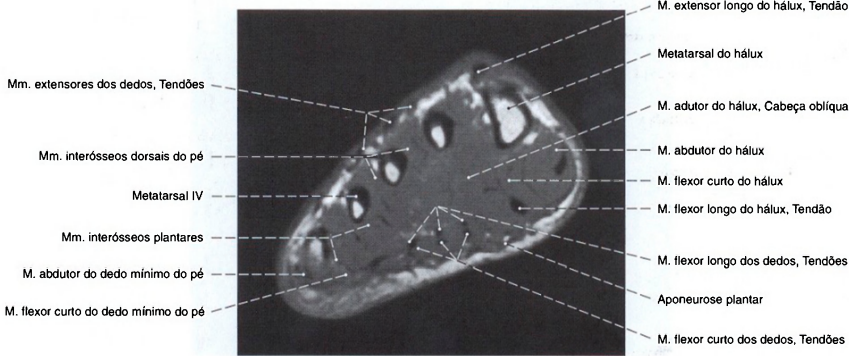


Fig. 1377 Pé;  
Imagem de ressonância magnética (IRM) transversal  
através do metatarso;  
vista distal (D).



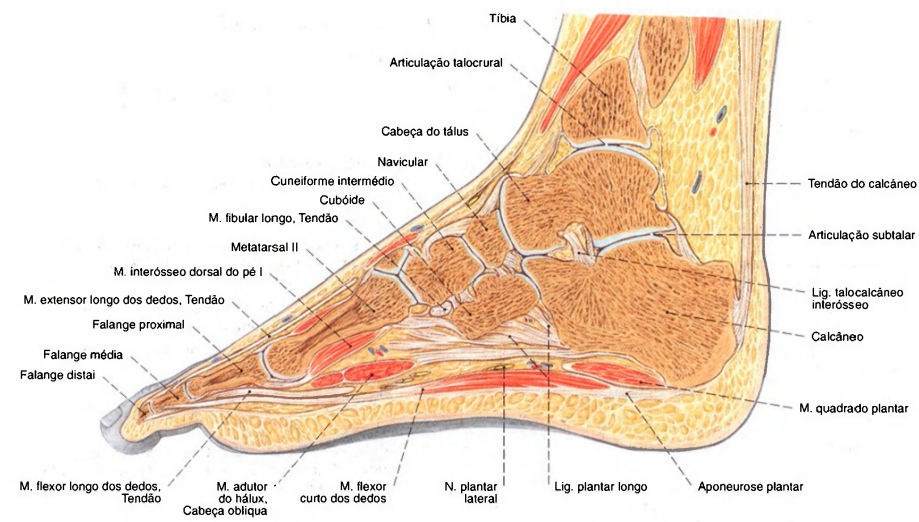


Fig. 1378 Pé;  
Corte sagital através do 2º metatarsal;  
vista medial.

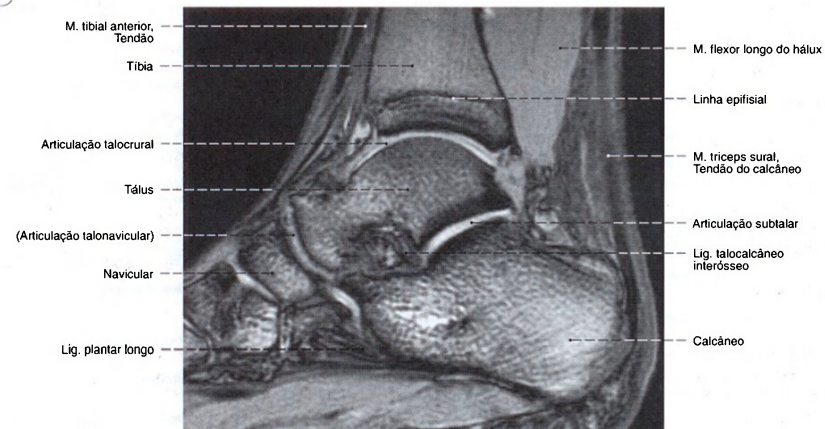
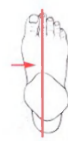

Fig. 1379 Pé;  
Imagem de ressonância magnética (IRM) longitudinal  
logo medial ao eixo longo do colo do tálus;  
vista medial (D).

Áreas de suprimento dos Nervos do Plexo lombossacral (T 12) L 1 – S 4 (S 5)

	Motora	Sensitiva
Plexo lombar (T 12) L 1-L 3 (L 4)		
N. ilio-hipogástrico T 12, L 1 R. cutâneo lateral R. cutâneo anterior	Mm. reto do abdome, oblíquo externo do abdome, oblíquo interno do abdome, transverso do abdome	Pele sobre o quadril Pele acima do anel inguinal superficial e monte do púbis
N. ilioinguinal (T 12) L 1 (L 2) Nn. escrotais anteriores/ Nn. labiais anteriores	Mm. reto do abdome, oblíquo externo do abdome, oblíquo interno do abdome, transverso do abdome	Pele da região inguinal, da raiz do pênis e do escroto Pele da região inguinal e dos lábios maiores
N. genitofemoral L 1, L 2 R. genital R. femoral	M. cremaster	Envoltórios do testículo (inclusive a túnica dartos) Pele sobre o hiato safeno
N. cutâneo femoral lateral L 2, L 3		Pele dos lados lateral e anterior da coxa até o joelho
N. obturatório L 2-L 4 R. anterior  R. cutâneo R. posterior Rr. musculares	M. obturador externo, Mm. pectíneo, adutor curto, adutor longo, grácil  M. adutor magno, (M. adutor curto), M. adutor mínimo	Cápsula da articulação do quadril  Pele da parte medial da coxa acima do joelho Cápsula da articulação do quadril, periósteeo do lado posterior do fêmur
N. obturatório acessório L 3, L 4	M. pectíneo	Cápsula da articulação do quadril
N. femoral L 2-L 4 Rr. musculares Rr. cutâneos anteriores  N. safeno R. infrapatelar Rr. cutâneos crurais mediais	Mm. iliopsoas, pectíneo, sartório, quadríceps femoral	Cápsula da articulação do quadril  Pele dos lados anterior e medial da coxa até o joelho, periósteeo do lado anterior do fêmur Pele dos lados medial e anterior do joelho, bem como do lado medial da perna e do pé
Plexo sacral (L 4) L 5-S 3 (S 4)		
N. do M. obturador interno L 5-S 2	M. obturador interno	
N. do M. piriforme S 1, S 2	M. piriforme	
N. do M. quadrado femoral L 5-S 1 (S 2)	M. quadrado femoral	
N. glúteo superior L 4-S 1	Mm. glúteos médio e mínimo, tensor da fáscia lata	
N. glúteo inferior L 5-S 2	M. glúteo máximo	
N. cutâneo femoral posterior S 1-S 3 Nn. clúneos inferiores Nn. perineais		Pele do lado posterior das articulações talocrural e talocalcaneonavicular Pele sobre as nádegas Períneo, pele do escroto, bem como dos lábios maiores
N. isquiático L 4-S 3	Flexores da coxa, todos os músculos da região da perna e do pé	
N. fibular comum L 4-S 2 N. cutâneo sural lateral R. fibular comunicante	M. bíceps femoral, cabeça curta	Cápsula da articulação do joelho Pele da panturrilha até o maléolo lateral Ramo de ligação para o N. sural
N. fibular superficial Rr. musculares N. cutâneo dorsal medial  N. cutâneo dorsal intermédio Nn. digitais dorsais do pé	Mm. fibulares longo e curto	Pele da perna e dorso do pé até do 1º ao 3º dedos Pele da margem lateral do pé Pele do dorso dos dedos, com exceção do 1º espaço interdigital e do lado lateral do 5º dedo

Continua na → p. 388



	Motora	Sensitiva
N. fibular profundo Rr. musculares	Mm. tibial anterior, extensor longo dos dedos, extensor longo do hálux, extensor curto dos dedos e extensor curto do hálux	Periósteo dos ossos da perna e cápsula da articulação talocrural
Nn. digitais dorsais do pé		Pele do 1º espaço interdigital
N. tibial L 4-S 3 Rr. musculares	Mm. tríceps sural, plantar, poplíteo, tibial posterior, flexor longo dos dedos, flexor longo do hálux	Cápsula da articulação do joelho
N. interósseo da perna		Periósteo dos ossos da perna e cápsula da articulação talocrural
N. cutâneo sural medial N. sural		junta-se com o N. cutâneo sural lateral para o N. sural
N. cutâneo dorsal lateral		Pele da margem lateral do pé até o lado lateral do dedo mínimo
Rr. calcâneos laterais		Pele lateral do calcanhar
Rr. calcâneos mediais		Pele medial do calcanhar
N. plantar medial	Mm. abdutor do hálux e flexor curto dos dedos, flexor curto do hálux (cabeça medial), lumbricais do pé I, II	Pele medial da planta do pé
Nn. digitais plantares comuns Nn. digitais plantares próprios		Pele do lado plantar dos 3 ½ dedos mediais e suas regiões ungueais
N. plantar lateral R. superficial Nn. digitais plantares comuns Nn. digitais plantares próprios	Mm. abdutor do dedo mínimo, quadrado da planta Mm. flexor curto do dedo mínimo, oponente do dedo mínimo, interósseos do 4º espaço intermetatarsal	Pele do lado plantar dos 1 ½ dedos laterais e suas regiões ungueais
R. profundo	Mm. lumbricais do pé II-IV, adutor do hálux (cabeça transversa), interósseos do 1º até o 4º espaços intermetatarsais	
N. pudendo (S 1), S 2-S 4 Nn. anais inferiores S 3, S 4 Nn. perineais Nn. escrotais posteriores/ Nn. labiais posteriores Rr. musculares	Mm. transversos superficial e profundo do períneo, bulboesponjoso e isquiocavernoso, esfíncter externo do ânus	Pele da região anal e do períneo  Pele dorsal do escroto, bem como da região posterior dos lábios maiores e menores, túnica mucosa da uretra, vestibulo da vagina
N. dorsal do pênis/ N. dorsal do clitóris	M. transverso profundo do períneo	Pele do pênis, glande/clitóris, prepúcio
N. coccígeo S 4, S 5 (Co 1) Plexo coccígeo S 4, S 5 (Co 1) N. anococcígeo	M. isquiococcígeo, M. levantador do ânus	Pele sobre o cóccix, bem como entre o cóccix e o ânus

Músculos clinicamente importantes e sua inervação segmentar no membro inferior

Segmento da medula espinal, isto é, nervo segmentar	Músculo(s) correspondente(s) bem como reflexo(s) tendíneo(s)
L 3	M. quadríceps femoral (Paralisia e perda dos reflexos do tendão da patela)
L 4	M. quadríceps femoral e M. tibial anterior (enfraquecimentos dos reflexos do tendão da patela)
L 5	M. extensor longo do hálux, eventualmente também o curto (Paralisia e atrofia)
S 1	Mm. fibulares, eventualmente também o M. tríceps sural e os Mm. glúteos (deficiência do reflexo do tendão do calcâneo)



## Índice Alfabético

## A

- Abdome  
- corte  
-- frontal do 242-243  
-- mediano do 240  
-- sagital do 241, 244-245  
-- transversal do 246-249  
- inferior, vasos linfáticos do 173, 175  
- superior  
-- desenvolvimento do 158  
-- vasos linfáticos do 169, 171  
- TC do 246  
Abdução (Articulação do quadril)  
314  
Abertura  
- inferior da pelve 263, 269  
- superior, da pelve 263, 268, 269  
Acetábulo 256, 261, 267  
Acrômio 1, 26-27, 53, 126  
Adminículo da linha alba 69  
Adução (Articulação do quadril)  
314  
Alça subclóvia 119-120  
Amplitude pélvica 269  
Ampola  
- da tuba uterina 165-166, 195-196, 203-204, 253  
- do ducto deferente 67, 187, 192-193, 236  
- do reto 205, 225, 240, 252-253, 257-258  
- (Duodeno) 132, 134-135, 139, 177  
- hepatopancreática 139, 150, 152  
Anastomose porto-caval 108, 179, 207  
Anel  
- femoral 221, 309  
- fibroso 24-25, 30  
-- direito 79, 85  
-- esquerdo 79, 81, 85  
- inguinal  
-- profundo 67, 69, 217, 250  
-- superficial 63-65, 67, 73, 231-232  
- umbilical 48, 56, 58, 62-63, 69, 73-75, 157, 167, 179, 235, 240  
Angiografia  
- coronal 87  
- pulmonar 102  
Ângulo  
- cervical da diáfise 277  
- cervical do fêmur 277  
- da mandíbula 12  
- das costelas 49-50, 103  
- do esterno 48, 51  
- do osso púbis 267  
- inferior 1, 27, 29  
- infrasternal 48  
- subpúbico 268, 270-271  
Anteflexão (Útero) 196  
Antetorção do ângulo 278  
Anteversão  
- (Articulação do quadril) 314  
- (Útero) 196  
Antro pilórico 132, 134-136, 139, 245  
Ânus 205, 206-207, 223, 226-229, 238, 251  
- oclusão do 205  
Aorta 30, 41, 71, 78, 90, 119, 126, 130, 172, 240, 246, 248-249, 357  
Apêndice(s)  
- da vesícula 194-195, 197, 204  
- do epidídimo 190, 232  
- do testículo 189-190, 232  
- epilóico v. Apêndices omentais  
- fibroso do fígado 142-143, 158  
- omentais 140, 160, 163, 177, 218, 258  
- vermiforme 140, 141, 161-164, 167, 173, 204  
-- projeção do 167  
-- variação de situação do 166-167  
Âpice  
- da cabeça da fíbula 285, 293  
- da patela 286, 292-293  
- da vesícula 187-188, 252  
- do coração 76-77, 79-82, 85, 88, 90, 100-101, 103  
- do dente 6  
- do osso sacro 10-11  
- do pulmão 96-97, 100-101, 113, 127  
Aponeurose  
- do músculo latíssimo do dorso 32  
- plantar 301, 306, 341-342, 344-345, 376-379, 385-386  
- toracolombar 24-25, 27, 29-30, 31, 32, 34, 36-37, 41, 62, 74, 317  
Aquiles v. Tendão do calcâneo  
Aracnóide  
-- mater do crânio, 46  
-- mater espinal 46-47, 252  
Arcada  
- do músculo psoas 70  
- do músculo quadrado 70  
Arco  
- anterior do atlas 6, 12, 19  
- costal 3, 48, 62, 69, 201  
- da aorta 76-77, 83, 85, 88, 91, 100-101, 103, 106-107, 109-110, 116, 117, 122-124, 126, 128-129  
-- radiografia (ap) do 116  
-- saída do 116  
-- variedades do 116  
- da cartilagem cricóidea 92  
- da veia ázigo 118  
- da vértebra 6-8, 15, 17, 20, 22, 30, 37  
- de HALLER 70  
- do músculo psoas 70  
- do músculo quadrado 70  
- iliopectíneo 271, 309-310, 318  
- plantar profundo 351, 375, 378  
- posterior do atlas 6, 12, 18-19, 38, 40, 45-46  
- púbico 268, 271  
- tendíneo do músculo  
-- levantador do ânus 223-224, 318  
-- sóleo 324, 331, 370  
- venoso  
-- dorsal do pé 364, 373  
-- jugular 113  
Área(s)  
- gástricas 132  
- intercondilar  
-- anterior 284, 295  
-- posterior 284  
- nua 123, 142-143, 240  
Aréola mamária 54  
Artéria(s)  
- anterior do segmento 168  
- apendicular 172  
- arqueada 208, 351, 374  
- ascendente 174  
- auricular posterior 44-45  
- axilar 59, 90, 115, 124, 126, 128  
- braquial profunda 43  
- carótida comum 76-77, 91, 100-101, 106-109, 112-113, 115-116, 119-120, 122, 124-128  
- cecal posterior 172  
- cervical  
-- profunda 45, 117  
-- superficial 56  
- circunflexa  
-- da escápula 43, 126  
-- lateral femoral 261, 351, 355-357  
-- medial femoral 260-261, 351, 355-357, 361-362  
- posterior do úmero 43, 126  
- profunda do ílio 177, 213, 219, 224, 354, 357  
-- superficial do ílio 56, 352, 357  
- cística 142, 168-169  
- cólica  
-- direita 151, 172, 173  
-- esquerda 165, 173-175, 177, 209  
-- média 151, 161-162, 172-175  
- coronárias 85-86  
- direita 76-77, 80-82, 84-86, 87, 88, 100, 123-124, 131  
-- angiografia coronal da 87  
-- do coração 85-86  
- esquerda 76-77, 81-82, 84-86, 87, 88, 100, 123-124, 131  
-- angiografia coronal da 87  
- cremastérica 190, 217, 231  
- descendente do joelho 351-352, 354, 356, 369  
- digitais  
- dorsais (Pé) 374  
- plantares comuns 375, 377  
- plantares próprias 375-377  
- do bulbo do pênis 230, 237  
- do bulbo do vestíbulo 230  
- do ducto deferente 190, 219, 235  
- do lobo caudado 142  
- dorsal  
- do clitóris 230  
- do pé 351, 367, 374-375, 379, 384  
- do pênis 219, 230-232, 234, 237, 242  
- epigástrica  
-- inferior 56, 72, 74, 156-157, 171, 173, 177, 193, 203, 209, 213, 217, 219, 221, 224, 236, 250, 253, 255, 357  
-- superficial 56, 352, 357  
- superior 56, 71, 72-74  
- esplênica 151-153, 159, 165, 168-170, 171, 176-177, 210, 243, 246-247  
- v. Artéria lienal  
- femoral 68, 75, 210, 242, 256-257, 309, 311, 318, 351-352, 354-357, 380-381  
-- profunda 256-257, 261, 351, 354-357, 380  
-- superficial 351, 354  
- fibular 329, 351, 367, 369, 371-372, 383-384  
- frênica inferior 106, 169, 171, 209-210, 213  
- gástrica(s)  
-- curtas 134, 164, 170-171  
-- direita 134, 168-170  
-- esquerda 108, 134, 151, 158, 168, 169-170, 171, 176-177, 210, 242, 245-246  
-- posterior 170  
- gastroduodenal 151, 168-171, 240-242  
- gastromental  
-- direita 134, 165, 168, 169-170, 171  
-- esquerda 134, 158, 168, 169-170, 171, 245  
- glútea  
-- inferior 206, 216-217, 256-257, 351, 361-362, 380  
-- superior 206, 216-217, 255, 361, 362, 380  
- helicinas 233

- hepática
- comum 134, 151, 168, 169-171, 176-177, 210, 246
- radiografia (ap) da 168
- própria 134, 142, 148, 151, 165, 168, 169-170, 177, 241-242, 246
- variedades das 168
- ileais 151, 172-173, 249
- ileocólica 172, 173
- ilíaca(s)
- comum 165, 177, 203, 206, 209-210, 213, 216-221, 224, 226, 240-241, 250, 254-255, 259, 357
- externa 67, 72, 177, 193, 206, 213, 216-217, 219-221, 224, 236, 250, 253, 318, 353-354, 356-357
- interna 206, 209, 216-217, 219-221, 224, 353-354, 357
- variedades das 216
- ilíolombar 209, 213, 216-217, 221
- inferior lateral do joelho 291, 351, 367, 369
- inferior medial do joelho 291, 351, 356, 369-372
- intercostal(is) 124, 131
- posteriores 34, 36, 59, 73, 75, 77, 106-107, 114-115, 117-118
- suprema 117
- interlobares 182, 208
- jejunais 151, 172-173, 175, 210, 242
- lobar(es)
- inferiores 100-101, 130
- média 100
- superiores 100, 103, 129
- lombares 177, 209, 213, 243, 250
- maleolar anterior lateral 351, 367, 374
- maleolar anterior medial 351, 374
- mamária interna 72
- marginal do pescoço 172-174, 175
- média do joelho 291, 351, 369
- mesentérica
- inferior 151, 165, 172, 174-175, 177, 206, 209, 213, 217, 219, 226, 248-249
- radiografia (ap) da 174
- variedades da 174
- superior 70, 117, 151-152, 165, 168, 171-172, 173-177, 184, 209-210, 213, 240-242, 248-249
- radiografia (ap) da 172
- variedades da 172
- metatársicas dorsais 351, 367, 374
- metatársicas plantares 375-376, 378, 385
- musculofrênica 72
- obturatória 206, 216-217, 219, 221, 224, 236, 250, 256-257, 261, 309, 318, 356-357
- variedades da 221
- occipital 43-45
- ovária 151, 165, 195, 197-204, 215, 220-221, 253
- pancreática dorsal 168
- inferior 168
- pancreatoduodenal
- inferior 171, 175
- superior anterior 168, 171
- superior posterior 168, 170, 176
- perfurantes 351, 356-357, 360-361, 369, 381
- pericardiocfrênica 72, 90-91, 114-115, 122
- perineal 230, 237
- plantar
- lateral 306, 351, 375, 377-378, 384
- medial 306, 351, 375, 378, 384
- profunda 374-375
- poplítea 286, 291, 319, 331, 351, 356, 359-361, 368-369, 371-372, 382
- variedades da 369
- posterior, do segmento 168
- profunda
- da coxa, variedades da 357
- do pênis 218-219, 232-234, 242
- pudenda
- externa 56, 231, 352, 357
- interna 206, 216-217, 219-221, 224, 230, 236-237, 239, 256-258, 260-261, 361-362
- pulmonar(es) 114
- direita 76-78, 85, 88, 90-91, 97, 100-101, 102, 103, 107, 109, 123, 129
- esquerda 76-77, 85, 88, 90-91, 100-101, 107, 109, 115, 128
- recorrente tibial
- anterior 351, 367
- posterior 351, 369
- renal 151, 180, 182, 184, 185, 208-210, 213, 240-241, 243-244, 248, 250
- acessória 209
- arteriografia da 208
- polar inferior 208
- polar superior 208
- variedades da 208
- retal
- inferior 206, 219-220, 237, 239
- média 206, 216-217, 219-221
- superior 165, 174-175, 177, 206, 209, 219-221, 255
- sacral lateral 216-218
- sacral mediana 175, 177, 206, 209, 213, 217, 219-221, 253
- segmentar
- (A. renal) 208
- anterior 128
- basilar
- anterior 100
- lateral 101
- medial 101
- posterior 101
- sigmóideas 165, 174-175, 177, 206, 209, 255, 258
- subclávia 76-77, 91, 100-101, 106-109, 112, 114-115, 117, 119, 127
- direita 116, 124
- esquerda 116, 124, 128
- subcostal 117-118, 243
- subescapular 128
- superior
- lateral do joelho 351, 367-369
- medial do joelho 351, 356, 360, 367-369
- supra-escapular 124
- supra-renal
- inferior 180, 209
- média 180, 209
- superior 180
- surais 351, 368-370
- tarsal(is)
- mediais 351, 374
- lateral 351, 374
- testicular 67, 73, 151, 177, 190-191, 209, 213-214, 231-232, 235, 241, 249-250, 255-256
- variedades da 209
- tibial anterior 285, 329, 351, 366-367, 369, 372, 374, 383
- tibial posterior 329, 351, 369-372, 375-378, 383-384
- tireóidea inferior 108
- tireóidea superior 113
- torácica interna 56, 72, 90, 113-114, 116-117, 122, 124, 128, 130
- torácica lateral 56
- toracoacromial 121
- toracodorsal 128
- transversa do pescoço 44-45
- umbilical 67, 73, 157, 183, 193, 200, 216-217, 219-221, 236
- uretral 234
- uterina 197, 216, 220-221
- uterina, variedades da 197
- vaginal 197, 220-221
- vertebral 24, 40, 43, 45-46, 108, 116, 124
- vesical(is)
- inferior 217, 219-220
- superiores 73, 216, 219, 221, 250, 260
- Arteriografia 208
- Articulação(ões)
- acromioclavicular 126
- atlantoaxial lateral 17-19
- atlantoccipital 17-19
- calcaneocubóidea 264, 265
- costotransversária 4, 14, 20
- costovertebrais 20-22
- cuneocubóidea 264, 265
- cuneonavicular 264, 265
- da cabeça 17-19
- da costela 4, 14, 20, 22
- radiografia (ap) da 19
- do joelho 264, 265, 286, 287-291, 294, 328
- artroscopia da 294
- corte frontal da 292
- corte sagital da 292
- corte transversal da 286
- eixos da 322
- esforços da 323
- IRM da 295
- radiografia (ap) da 293
- radiografia (lateral) da 293
- do membro inferior livre 265
- do pé 265, 302-305
- do quadril 257, 264, 265, 270-273, 275, 280-281
- eixos da 314
- esforços da 323
- projeção de LAUENSTEIN da 282
- radiografia (ap) da 282
- dos processos articulares 12, 15-16, 23, 25, 30, 40-41, 274
- esternoclavicular 48, 52, 123
- esternocostais 52
- femoropatelar 264, 286, 291
- intercuneiformes 264, 265
- interfalângicas do pé 264, 265
- intermetatársicas 265
- lombossacral 270-272, 273
- meniscomfemoral 264, 291
- meniscotibial 264, 291
- metatarsofalângicas 264, 265, 304, 306
- do hálux 306, 338
- sacrococcígea 218, 252, 263
- sacroilíaca 1, 16, 174, 223, 254, 264, 268, 270-271, 273-274, 275, 282, 293, 318
- subtalar 264, 265, 306-307, 385-386
- talocalcaneonavicular 264, 265, 305, 307, 340
- corte frontal da 306
- corte sagital da 306
- eixos da 327
- radiografia (ap) da 307
- radiografia (lateral) da 307
- talocrural 264, 265, 303, 306-307, 340, 385-386
- corte frontal da 306
- corte sagital da 306
- eixo da 327
- radiografia (ap) da 307
- radiografia (lateral) da 307
- talonavicular 386
- talotarsal 264
- tarsometatársicas 264, 265, 298, 306
- tibiofibular 264, 265, 284, 292-293, 295-296
- transversa do tarso 265, 298
- Artroscopia, Articulação do joelho 294
- Asa
- do osso ílio 74, 255, 263, 266-268, 273, 275
- do osso sacro 10
- Assoalho
- do acetábulo 279
- pélvico
- da mulher 223-224, 229-230, 238
- do homem 218-219, 250
- Atlas 2, 5, 6, 7, 12, 17-19, 34, 38, 40, 45-46
- Átrio
- direito do coração 76-78, 80, 83-84, 85, 88, 91, 101, 103, 116, 123-125, 131, 241-242

- esquerdo do coração 77-78, 81, 82, 85, 88, 91, 101, 103, 116, 123, 130-131
- Aurícula
- direita 76, 80-82, 85, 100
- esquerda 76-78, 81, 85, 88, 100, 116, 130
- Axila 126
- Áxila 2, 6, 7, 12, 17-19, 38

## B

- Baço 153, 157-159, 164-166, 168-169, 178, 243, 245-247
- hilo do 153
- radiografia (ap) do 170
- Bainha(s) 194-195, 196, 197-198, 200, 215, 220, 223-224, 230, 251, 257
- comum do tendão do músculo fibular 306, 336-337
- do músculo reto do abdome 58, 62-65, 69, 72-74, 246, 309
- do tendão
- do músculo
- - extensor longo do hálux 336-337
- - extensor longo dos dedos 336-337
- - flexor longo do hálux 337, 342
- - flexor longo dos dedos 306, 337
- - tibial anterior 336-337
- - tibial posterior 306, 337
- dos dedos do pé 337, 342-343
- plantar do tendão do músculo fibular longo 343
- reta 63-65, 74-75
- tendínea (Pé) 336-337
- Base
- da falange (Pé) 297
- da patela 286, 292-293, 325
- da próstata 192
- do osso metatarsal 297, 300, 304
- do hálux 298
- do osso sacro 10-11, 275
- do pulmão 97
- piramidal 181
- Bexiga, urinária 57, 68, 73, 157, 163-166, 177, 183, 187-188, 189, 193, 194, 200, 203-204, 209, 214, 218-221, 233, 236, 240-241, 250-251, 256-257, 259-261, 353
- Bifurcação
- da aorta 175, 177, 357
- da traquéia 92-93, 101, 104, 106-107, 109, 123, 129
- do tronco pulmonar 77-78, 88, 91
- Bolsa
- anserina 313
- do músculo semimembrâneo 331-333
- iliopectínea 309, 324
- infrapatelar profunda 287, 290-291
- isquiática do músculo obturado

- interno 320, 324
- omental 154-155, 159, 164-165, 245-247
- subcutânea
- calcânea 341
- coccígea 43
- da espinha ilíaca pósterio-superior 43
- infrapatelar 308, 310, 325
- pré-patelar 286, 308, 325
- sacral 43
- trocantérica 324
- subfascial pré-patelar 290
- subtendínea
- do músculo
- - gastrocnêmio medial 324, 331-333
- - obturador interno 256-257
- - sartório 313
- ilíaca 256, 312-313, 380
- pré-patelar 310
- suprapatelar 287, 290, 292, 294, 382
- trocantérica do músculo glúteo
- máximo 280, 317, 319-320
- médio 256, 280, 320, 324
- Broncografia 95
- Broncoscopia 104
- Brônquio(s) 92-94
- broncografia do 95
- intra-segmentar 124, 128
- lingual
- inferior (B V) 92, 95
- superior (B IV) 92, 95
- lobar(es) 94
- inferior 130
- - direito 92-93, 97, 104, 120-121
- - esquerdo 92-93, 95, 100, 104
- - médio 92-93, 97, 104, 121, 130
- - superior direito 92-93, 97, 101, 104, 106, 129
- - superior esquerdo 92-93, 95, 100-101, 104
- principal direito 90, 92-93, 97, 101, 103-104, 106-107, 109, 114, 117, 119-120, 123, 129
- principal esquerdo 92-93, 95, 101, 104, 106-107, 115, 117, 119, 123, 129
- projeção dos 104
- segmentares 92-94, 101
- - anterior (B III) 92, 95, 126, 128-129
- - apical (B I) 92
- - ápico posterior (B I + II) 92, 95
- - basilar
- - anterior (B VIII) 92, 95
- - cardíaco (B VII) v. Brônquio segmentar basilar medial (B VII)
- - lateral (B IX) 92, 95, 131
- - medial (B VII) 92
- - posterior (B X) 92, 95, 130
- - lateral (B IV) 92
- - medial (B V) 92
- - posterior (B II) 92, 129
- - superior (B VI) 92, 95
- Bulbo
- da aorta 81
- do duodeno 132

- do pênis 193, 233, 236, 251-252
- do vestibulo 194, 220, 238-239, 261

## C

- Cabeça
- curta (M. bíceps do braço) 59
- curta (M. bíceps da coxa) 316, 319-320, 322, 328, 361, 381, 387
- da falange (Pé) 297
- da fíbula 262, 284-285, 287-289, 293, 295-296, 308, 310, 316, 325, 366
- das costelas 4, 14, 22, 49
- do epidídimo 189-191, 232, 252,
- do fêmur 225, 256, 259-261, 273, 275-278, 280, 282
- do osso metatarsal 297, 300,
- quinto 298
- do pâncreas 149-151, 165-166, 171, 177, 241-242
- do tálus 297-300, 307, 384, 386
- do úmero 126-127
- lateral (M. gastrocnêmio) 286, 288-289, 316, 319-320, 328, 330-332, 334, 360, 368-370, 382
- lateral (M. tríceps do braço) 62
- longa (M. bíceps da coxa) 316-320, 322, 328, 361, 380-381
- longa (M. bíceps do braço) 126
- longa (M. tríceps do braço) 43, 62
- medial (M. gastrocnêmio) 286, 288-290, 319-320, 328, 330-333, 334, 360, 368-370, 382-382
- oblíqua (M. adutor do hálux) 306, 341, 344-345, 346, 347, 378, 385-386
- reflexa 280-281, 312, 314
- reta 280-281, 312, 314
- transversa (M. adutor do hálux) 342-344, 346, 347, 378, 388
- Calcâneo 297-298, 299, 300-303, 305-306, 385-386
- Calcanhar 262
- Cálices
- renais maiores 181, 183, 243
- renais menores 181-183, 208, 244, 248
- Camada
- circular 108, 132-133
- longitudinal 108, 132-134, 205, 220
- Canal
- adutor 313, 351, 355-356
- anal 225
- de ALCOCKS 223, 258
- do colo do útero 195-196, 253
- do nervo hipoglosso 18
- femoral 309
- inguinal 73, 232
- obturatório 206-207, 223, 270, 280-281, 309, 313, 318
- pilórico 132, 139, 150
- podendo 223

- sacral 4, 10-11, 24, 219, 273, 318
- vertebral 3, 24, 318
- Cápsula
- adiposa 180, 209, 243-246
- articular
- - (Articulação atlanto-axial lateral) 17-18
- - (Articulação atlanto-occipital) 18
- - (Articulação costovertebral) 21-22
- - (Articulação do joelho) 287, 292, 328
- - (Articulação do quadril) 270, 272-273
- - (Articulação esternoclavicular) 52
- - (Articulação metatarsofalângica do hálux) 338
- - (Articulação zigapofisária) 23, 25, 40
- fibrosa (Rim) 180, 182, 244-245
- Cárdia 132, 158, 245
- Carina do traquéia 104, 123
- Cartilagem(ns)
- aritenóidea 93
- articular 286
- bronquiais 92, 106
- corniculada 93
- costal 52, 61, 64-65, 70, 73, 117, 129, 131
- cricóidea 12, 123
- tireóidea 41, 65, 92-93, 106, 113, 120, 123
- traqueais 92-93, 104, 106-107, 123
- Carúnculas himenais 229, 238
- Cauda
- do epidídimo 189-191, 252
- do pâncreas 149-152, 159, 164-165, 177, 242, 246
- equina 24, 30, 203, 240, 248-250, 255
- Cavernas do corpo cavernoso 233
- Cavidade
- articular (Articulação do quadril) 273, 275, 280
- do nariz 12
- do tórax 122-123, 129
- - corte frontal da 124, 126
- - -IRM da 124-125
- - corte sagital mediano da 123
- - corte transversal da 127-129, 130
- - -IRM da 125
- - TC da 129
- do útero 195-196, 253
- (Espaço) subaracnóide 47, 123, 127, 252
- glenóide 53, 126
- infraglótica 123
- medular 278, 283
- pericardiaca 123, 129
- peritoneal 154-155, 165, 240-242, 245-249
- - desenvolvimento da 154
- pleural 114-115, 119, 122, 125, 130, 246-247
- sinfiscal 274



- Cavo
- do tórax 26, 53, 61
  - radiografia (ap) 103
  - seroso do escroto 191
- Ceco 140, 141, 156, 160-164, 166-167, 173, 203-204, 254
- móvel 166
  - projeção do 167
- Celiacografia 170
- Centro
- do períneo 223-224
  - tendíneo 61, 68-70, 71, 75, 106-108, 114-115, 240-244
- Cérvix
- da vesícula 192
  - do útero 196-198, 251
- Cíngulo
- peitoral 3, 26, 53
  - pélvico 3, 263, 264
- Cisterna
- cerebelomedular 46
  - do quilo 118, 210
- Cistoscopia 188
- Clavícula 3, 26, 48, 52-53, 62, 103-104, 110, 113-115, 122, 124, 126-127, 157
- Clitóris 200, 215, 224
- Clivo 18
- Colículo seminal 188, 233
- Colo
- ascendente 140, 140-141, 156, 159-160, 163-164, 166-167, 178, 186, 242, 249, 255
  - da coxa 275-278, 280-282
  - da fíbula 285
  - da vesícula biliar 146-147
  - das costelas 4, 49
  - descendente 141, 157, 164-165, 166, 175, 178, 186, 242-243, 246, 248-249, 254-255
  - do tálus 298-300, 307
  - sigmóide 141, 154-156, 160, 162-166, 173, 175, 177, 200, 203, 206-207, 209-210, 218, 225, 240, 242, 249-255, 258
  - transverso 140, 141, 148, 154-156, 158-160, 162-164, 166, 173, 240-242, 244-246, 248
  - situação variante do 141
- Cólon 140, 161-163
- parede lateral do 141
  - projeção do 141
  - radiografia (ap) do 141
- Coloscopia 141
- Coluna(s)
- anais 205, 240, 252, 258
  - anterior das rugas 238
  - renais 181, 244
  - vertebral 2-3
  - cervical
  - radiografia (ap) da 13
  - radiografia (lateral) da 12
  - TC da 41
  - ligamentos da 20
  - lombar
  - articulação vertebral da 23
  - esforço na posição em pé erecta da 40
  - faixas da 23
  - IRM da 24
- 
- radiografia (ap) da 16
- radiografia (lateral) da 15
- TC da 41
- Comissura
- anterior do lábio 238
  - posterior do lábio 227, 238
- Compartimento
- anterior da perna 329
  - inferior
  - profundo 329
  - superficial 329
  - lateral 329
  - da perna 329
  - posterior da perna 329
  - superior 329
- Côndilo
- lateral (Fêmur) 276, 278, 283-284, 287-289, 292-295
  - lateral (Tíbia) 284, 289, 292-295
  - medial (Fêmur) 276, 278, 283-284, 287-289, 292-293, 295, 310-311
  - medial (Tíbia) 284, 292-293, 295, 326, 331, 333
  - occipital 6
  - Cone arterioso 76, 85, 100
  - Constricção pélvica 269
  - Contorno do coração 103
  - arco
  - do átrio direito do 103
  - do átrio esquerdo do 103
  - e câmara do 103
  - pulmonar do 103
  - saliência aórtica do 103
  - (sombra) 103
- Coração 57, 76-77, 100, 116, 240
- artérias coronárias do 85-86, 87
  - angiografia coronal das 87
  - átrio direito do 80, 84
  - átrio esquerdo do 81
  - câmara direita do 80, 82-84
  - câmara esquerda do 81-84
  - projeção do 103
  - situação do 90
  - nas posições em expiração/inspiração da 104
  - suprimento arterial do 85
  - tipo do suprimento
  - de equilíbrio do 86
  - direito do 86
  - esquerdo do 86
  - ultra-sonografia do 130
  - válvulas do 85
  - projeção das 90
- Cordão(ões)
- da artéria umbilical 56, 74, 156, 193, 221, 236, 250, 253
  - do úraco 74, 236
  - tendíneos 81-83
  - umbilical 202
- Corno
- anterior (Menisco lateral) 292
  - coccígeo 11
  - posterior (Menisco lateral) 292
  - sacral 10-11
- Coroa da glândula 193, 233-234, 252
- Corpo
- adiposo infrapatelar 287, 292, 295, 328
  - adiposo pararenal 185
  - albicante 195, 204
  - anococcígeo 200, 218, 223-224, 228-229, 237-239, 252, 257
  - cavernoso do clitóris 200, 238, 253
  - cavernoso do pênis 189, 193, 214, 219, 232, 234, 235, 240-241, 252
  - da (Clavícula) 48
  - da falange (Pé) 297
  - da fíbula 285, 293
  - da tíbia 284-285, 293
  - da vértebra
  - desenvolvimento da 5, 24
  - face terminal da 4
  - placa basilar da 4
  - placa tegumentar da 4
  - da vesícula 187
  - biliar 146
  - das costelas 49, 103
  - das vértebras 4-9, 12-17, 19-25, 30, 74, 129, 246
  - do clitóris 224, 253
  - do epidídimo 191
  - do esterno 3, 51, 61, 104, 123, 128-130, 240
  - do fêmur 276, 278, 293
  - do osso
  - ilio 259, 266, 268
  - isquio 266-268
  - metatarsal 297, 300, 336
  - púbis 223, 241, 266
  - do pâncreas 149-152, 159, 164, 171
  - do pênis 235
  - do tálus 298-299, 306
  - do útero 195, 197, 251
  - esponjoso do pênis 189, 193, 214, 228, 232-235, 240, 251-252, 260
  - gástrico 125, 132, 134-136, 156, 158-159, 243
  - lúteo 195
  - mamário 62
- Corte perineal 229
- Córtex
- (Glândula supra-renal) 187
  - renal 181-182, 185, 244-245, 248
- Costela(s) 3-5, 14, 15-16, 20-22, 26, 29-30, 34, 37, 39, 49, 50, 53, 59, 65, 69-70, 72, 75, 113, 115, 117-118, 122-124, 126, 128-130, 136, 208-209, 212, 243-248
- espúrias (VIII - XII) 53
  - flutuantes (XI; XII) 53
  - verdadeiras (I - VII) 53
- Cotilédone 202
- Coxa, artérias da 357
- músculos da 310-313, 316-320
  - dorsais 321
  - ventrais 214
  - valga 277
  - vara 277
- CPRE (Colangio-Pancreatocografia retrógrada endoscópica) 152
- Criptas
- de LANNELONGUE 89
  - intestinais v. Glândulas intestinais
- Crista
- da cabeça das costelas 49
  - do colo das costelas 49
  - ilíaca 1, 15, 27, 29, 43, 68, 75, 105, 174, 186, 208, 212, 223, 254-255, 259, 263, 266-268, 271, 275, 308, 316-319, 358, 363-363
  - intertrocantérica 275-277
  - medial 285
  - obturatória 268
  - occipital externa 6
  - sacral
  - lateral 4, 10
  - medial 10
  - mediana 4, 10-11, 15, 272, 358
  - uretral 188, 233
- Cúpula da pleura 105, 126
- Curvatura
- maior 132-135, 156-159
  - menor 132-135, 139, 158
- Cúspide
- anterior (Valva atrioventricular direita) 79-80, 83-84
  - anterior (Valva atrioventricular esquerda) 79, 81-82, 84, 130
  - comissural direita 79
  - comissural esquerda 79
  - posterior (Valva atrioventricular direita) 79-80, 82-83
  - posterior (Valva atrioventricular esquerda) 79-81-83, 130
  - septal (Valva atrioventricular direita) 79-80, 82
- Cútis
- D
- Dedo(s)
- do pé 264
  - mínimo (Pé) 262, 297
  - primeiro (Pé) v. Hálux
  - quarto (Pé) 262, 297
  - quinto (Pé) v. Dedo mínimo
  - segundo (Pé) 262, 297
  - terceiro (Pé) 262, 297
- Defecação 225
- Dente do eixo 6-7, 12, 18-19
- Dermátomo
- dorsos do 42
  - extremidade inferior do 348
- Desenvolvimento do intestino 154-155
- Diáfise (Fêmur) 279
- Diafragma 57, 59, 61, 68, 69-71, 72, 75, 87, 103, 106-110, 112-114, 117-119, 121-123, 142, 145, 148, 151, 155, 157-158
- da pelve 185, 222, 240-241, 243-248
  - da mulher 223-224, 229
  - do homem 228, 236
  - urogenital 222, 239, 241, 261
  - da mulher 230, 238
  - do homem 230
- Diâmetro

- anatômico 269
- conjugado 269
- diagonal 269
- oblíquo I 268
- oblíquo II 268
- sagital 269
- transverso 268-269
- tuberal 269
- verdadeiro 268-269
- Disco
  - articular 273
  - (Articulação esternoclavicular) 52
  - interpúbico 200, 270, 273-274
  - intervertebral 12, 17, 19, 20, 21-24, 25, 30, 41, 176, 270
- Distância
  - intercrystal 269
  - interespinhal anterior 269
  - interespinhal posterior 269
  - pubococcígea 269
- Divertículo
  - ampolar 187
  - de MECKEL 137
  - do íleo 137
- Divisão
  - lateral direita 144
  - lateral esquerda 144
  - medial direita 144
  - medial esquerda 144
- Dorso 1, 43
- dermatomo do 42
- do pé 262, 357, 373-374
- do pênis 235
- Inervação cutânea segmentar do 42
- linha de orientação do 1
- relevo de superfície do 1
- relevo superficial do 1
- Ducto(s)
  - arterioso (de BOTALLO) 76-77, 90
  - biliar v. Ducto colédoco
  - cístico 134, 147, 151-152, 165, 168, 177, 246
  - colédoco 142, 146-148, 150-152, 168-169, 177, 241, 246
  - radiografia (ap) do 147, 152
  - variedades do 146, 150
  - da glândula bulbouretral 189, 233
  - de ARANTI 143
  - de MÜLLER 189, 194
  - de SANTORINI 150
  - de WIRSUNG 150
  - de WOLFF 189, 194
  - deferente 73, 164, 177, 187, 188-191, 192, 193, 213-214, 218-219, 231-232, 235-236, 241, 250, 252, 256, 258
  - radiografia (ap) do 192
  - ejaculatório 188-189, 192, 193, 233
  - hepático
  - comum 134, 146, 147, 151-152, 165, 168, 177
  - direito 146-148
  - esquerdo 146-148
  - lactíferos 54
  - longitudinal 194-195
  - do epoóforo v. Ducto longitudinal excretor 193
  - mesonéfrico 189, 194
  - onfalo-entérico 137
  - pancreático 146, 150-152, 240-241
  - acessório 150
  - radiografia (ap) do 152
  - variedades do 150
  - paramesonéfrico 189, 194
  - para-uretral 238
  - torácico 71, 115, 117-118, 121, 128-131, 243, 246-247, 250
  - venoso 143
- Dúctulo(s)
  - aberrante inferior 189, 191
  - eferentes do testículo 191, 252
  - prostáticos 188, 233
  - transversos 194-195
- Duodeno 119, 132, 133-134, 139, 146-147, 149-150, 151, 152, 154-155, 158-159, 161, 163-166, 168, 177-178, 241-242
- endoscopia do 139
- parede lateral do 138
- projeção do 149
- radiografia (ap) do 135, 139
- Dura
  - máter, parte craniana 19
  - máter, parte espinal 19, 46-47, 123
- E
- Eixo
  - cardíaco 82
  - da pelve 269
  - longitudinal
  - (Articulação do quadril) 314
  - (Articulação do joelho) 322
  - oblíquo (Articulação talocalca-neonavicular) 327, 340
  - sagital (Articulação do quadril) 314
  - transversal
  - (Articulação do joelho) 322
  - (Articulação do quadril) 314
  - (Articulação talocrural) 327, 340
- Eminência
  - iliopúbica 223, 263, 266-267, 274
  - intercondilar 284, 292-293
  - plantar intermédia 345
  - plantar lateral 341, 345
  - plantar medial 341, 345
- Endocárdio 82
- Endométrio v. Túnica mucosa (útero)
- Epicárdio 76, 80-82, 124
- Epicôndilo
  - lateral (Fêmur) 276, 283, 286, 292-293
  - medial (Fêmur) 276, 278, 283, 286, 289, 292-293, 312
- Epidídimo 183, 189-191, 214, 232, 240-241
- Epífise
  - anular 4-5, 7-9, 24-25
  - do corpo da vértebra 5, 24-25
  - do corpo do fêmur 279
- Epiglote 12
- Epiorquilo 191
- Episiotomia 229
- Epitélio 108, 132, 137, 140
- Epoóforo 194
- Ereção 214
- Escama occipital 19
- Escápula 1, 3, 26-27, 29, 53, 103, 110, 126-129
- Escavação
  - retouterina 155, 165, 195-196, 198, 200, 221, 253, 257
  - retovesical 164, 193, 205, 209, 218, 256, 241, 252
  - vesico-uterina 155, 165, 196, 200, 204, 253
- Escroto 191, 235, 252
- Esôfago 57, 68, 70, 71, 106, 107, 108-110, 114-115, 117-119, 120, 121, 123-125, 127-135, 155, 178, 212, 240, 243
- corrida venosa do 108
- radiografia do 110
- Esofagoscopia 110
- Espaço(s)
  - axilar
  - lateral 43
  - medial 43
  - de DOUGLAS 155, 154, 198, 200, 221, 253
  - de RETZIUS 198, 200, 252
  - epidural 24, 47, 247, 252
  - intercostais 50
  - pararectal 198
  - paravescical 198
  - pré-vesical 198
  - profundo do períneo 223, 227
  - retromaleolar
  - lateral 370
  - medial 370
  - retroperitoneal 177
  - retropúbico 73, 198, 200, 252, 257
  - retroretal 198
  - subdural 47
- Espinha
  - da escápula 1, 26-27, 62, 105, 127
  - ilíaca
  - ântero-inferior 223, 264, 267-269, 273, 275
  - ântero-superior 3, 48, 58, 62-64, 67, 136, 167, 201, 223, 235, 262-263, 267-271, 273, 275, 308-309, 312, 316, 318, 358, 362-363
  - póstero-inferior 267-268, 275, 358, 362
  - póstero-superior 34, 62, 186, 223, 255, 263, 267-268, 271-272, 275, 358
  - isquiática 3, 206-207, 223, 263, 267-268, 275, 282, 317
  - torácica
  - radiografia (ap) 14
  - radiografia lateral 14
- Espondilolistese 9
- Espondilose 9
- Esterno 5, 51, 52, 53, 112, 123, 129, 131, 136, 201, 240
- Estômago 57, 70, 106, 108, 110, 119, 125, 132-134, 136, 139, 154-155, 158-159, 164, 166, 168-169, 177, 209, 240-242, 244-248
- artérias do, variedades das 170
- formações do 136
- parede lateral do 132
- projeção do 136
- radiografia (ap) do 135, 170
- Estroma do ovário 195
- Extensão
  - (Articulação do joelho) 322
  - (Articulação do quadril) 314
  - (Articulação talocrural) 327
- Extremidade
  - acromial 26, 126
  - anterior (Baço) 153, 157
  - esternal 3, 110
  - inferior 264
  - artérias da 351
  - articulações da 265
  - dermatomo da 348
  - esqueleto da 264
  - inervação cutânea segmentar da 348
  - nervos cutâneos da 349
  - nervos da 350
  - origem e inserção de músculos da 324, 335
  - relevo superficial da 262
  - (Rim) 162, 165, 185-186, 208
  - (Testículo) 190
  - veias, classificação principal da 365
  - pleurais, projeção das 105
  - posterior (Baço) 153
  - superior (Rim) 158, 164, 185, 208
  - superior (Testículo) 190
  - tubária 195
  - uterina 195
- F
- Face
  - anterior
  - (Glândula supra-renal) 187
  - (Rim) 185
  - (Patela) 286-287, 292-293
  - ântero-inferior 162
  - ântero-superior 159
  - articular
  - anterior (Áxis) 6, 19
  - calcânea 300
  - anterior 299
  - média 299
  - posterior 299
  - cubóidea 299-300
  - da cabeça da fíbula 285
  - da cabeça das costelas 49
  - do maléolo lateral 285, 296, 303
  - do maléolo medial 284, 296, 303
  - (Patela) 286-287, 292, 294
  - do tubérculo das costelas 49
  - fibular 284
  - inferior



- (Atlas) 6
- (Tíbia) 284, 296, 303
- (Vértebra lombar) 9
- navicular 299-300
- posterior (Áxis) 6, 19
- superior (Atlas) 6, 19
- superior (Tíbia) 284, 295
- talar
- anterior 299-300, 305
- média 299-300, 305
- posterior 299-300, 305
- auricular 10-11, 267
- cólica 153
- contata do fígado 209
- costal (Pulmão) 96-97
- diafragmática
- (Fígado) 142-143, 158-159
- (Baço) 153
- (Pulmão) 97
- dorsal (Osso sacro) 27
- gástrica (Baço) 153, 164-165
- glútea 268
- intervertebral 4, 7-9, 12, 14-16, 25
- intestinal 195-196, 203-204, 221, 253
- lateral
- (Fíbula) 285
- (Testículo) 190
- (Tíbia) 284-285
- maleolar lateral 298-300
- maleolar medial 298-300
- medial
- (Fíbula) 285
- (Ovário) 195, 204
- (Tíbia) 284-295, 325-326, 366
- patelar 276, 283, 286-288, 292, 294
- pélvica 11
- poplítea 276, 278, 293, 328, 330, 332, 369
- posterior
- (Fíbula) 285
- (Próstata) 187
- (Rim) 185
- (Tíbia) 284-285
- renal (Baço) 152-153
- sacropélvica 267
- semilunar 223, 267-268, 280
- sinfisial 3, 267, 273, 280
- superior (Tálus) 299
- vesical 196, 203-204, 253
- visceral (Baço) 153
- visceral (Fígado) 143, 158
- Faixa
- de GIMBERNATI 309
- moderatória 80
- Falange
- distal (Pé) 264, 297-298, 386
- média (Pé) 264, 297-298, 386
- proximal (Pé) 264, 297-298, 301, 306, 386
- Fáscia
- axilar 58
- cervical 113, 123
- clavipeitoral 58
- cremastérica 191, 232, 235, 252
- cribriforme 210, 308
- da nuca 45
- da pelve parietal 253
- da pelve visceral 252
- da perna 308, 325, 329, 330, 364, 368, 383
- deltóidea 27, 29, 31, 44
- do braço 58
- do pé 384
- do períneo 223, 228-230, 260
- dorsal do pé 325, 345, 379, 385
- espermática externa 73, 190, 232, 235
- espermática interna 73, 190-191, 232, 235
- glútea 62, 308, 360
- ilíaca 177
- inferior do diafragma pélvico 223, 238
- infra-espinhal 27, 29, 31, 44
- investida superficial do períneo v. Fáscia do períneo
- lata 308, 309-311, 312, 317, 358, 381
- obturatória 223, 228-229, 318
- profunda do pênis 231, 234-235
- renal 244-245
- retal 198
- retoprostática 252
- retovaginal 200, 253
- superficial, do pênis 234
- transversal 34, 65, 68, 72, 74-75
- vesical 198
- vesicovaginal 200
- Fascículo(s)
- atrioventricular 81-85
- lateral 126
- longitudinais (Lig. Cruciforme do atlas) 18-19
- posterior 126
- transversos (Aponeurose plantar) 341
- Feixe de HISS 84
- Fêmur 3, 225, 256-257, 264, 275-278, 279, 282, 283, 286, 287-289, 292-295, 310-313, 328, 330, 332, 354, 369, 381-382
- ângulo
- anterior do 278
- do colo da diáfise do 277
- femoral do colo do 277
- artérias do 357
- corte transversal do 380-382
- IRM do 382
- fâscias do 308
- IRM do 381
- musculatura esponjosa do 277
- músculos do 310-313, 316-320
- dorsais 322
- mediais 315
- ventrais 314-315
- origem e inserção de músculos do 324
- radiografia (ap) do 279
- Fenda do único do corpo da vértebra 24
- Feto
- radiografia (ap) do 201
- ultra-sonografia do 199
- Fibras
- intercurrais 58, 63, 67
- oblíquas 133
- Fíbula 264, 284-285, 287-289, 296, 302-303, 306-307, 329, 332-333, 337, 383-384
- Fígado 57, 59, 123-125, 134, 142-143, 146, 148, 149, 152, 154-155, 159, 178, 185, 240-242, 244-248
- artérias do, variedades das 168
- hilo do 142
- projeção do 149
- segmentos do 144
- veias do, projeção das 148
- veias do, ultra-sonografia das 145
- Filamento(s)
- radiculares posteriores 46
- terminal 240, 252
- Fimbria
- da tuba uterina 195, 203-204, 253
- ovárica 195
- Fissura
- de LARREY 71
- do ligamento redondo 142
- horizontal do pulmão direito 96-97, 124
- oblíqua 96-97, 101, 125, 128-131
- portal direita 144
- portal principal 144
- umbilical 144
- Flexão
- (Articulação do joelho) 322
- (Articulação do quadril) 314
- (Articulação talocrural) 327
- (Útero) 196
- Flexura
- anorretal 205, 218
- direita do colo 141, 152, 158-160, 163-164, 173
- duodenojejunal 139, 149-150, 164-165, 175, 242
- esquerda do colo 124-125, 135, 141, 160, 162-164, 173
- inferior do duodeno 134, 151, 173
- perineal v. Flexura anorretal
- sacral 205, 218
- superior do duodeno 151
- Foice inguinal 69
- Folículo(s)
- de GRAAF 195
- ováricos vesiculosos 195, 253
- Forame(s)
- costotransversário 4, 21
- da veia
- basivertebral 9, 23, 25
- cava 61, 68-69, 71, 106, 108
- mínima 80
- de WINSLOW 158
- de WINSLOWI 158
- epiplóico v. Forame omental
- infrapiriforme 317-318, 319-320, 358, 362
- intervertebral 2, 12, 14-15, 21, 22, 25, 30, 41, 273
- isquiático maior 223, 269, 271-273, 317, 318, 358, 362
- isquiático menor 269, 271-273, 317-318, 320, 358, 362
- magno 6
- nutrício 284-285, 324
- obturado 221, 267-268, 269, 271, 273, 275, 282
- omental 158, 164, 165
- oval (Coração) 80
- sacrais anteriores 10, 16, 275, 318
- sacrais posteriores 10-11
- suprapiriforme 317-318, 319, 358, 362
- transversário 4, 6-7, 41
- vertebral 4, 6-9, 20, 41, 129
- Forma lacrimal de KOHLER 282
- Fórnice
- da vagina 196, 198, 200, 253
- gástrico 132, 134, 136, 240, 245
- Fossa
- condilar 6
- do acetábulo 223, 260, 267-268, 275, 280, 282
- do maléolo lateral 285
- do vestíbulo da vagina 238
- ilíaca 263, 267
- infra-espal 26
- inguinal lateral 67, 236, 250
- inguinal medial 67, 236, 250
- intercondilar 278, 283, 293, 295
- isquiaoanal 228, 229, 236, 239, 257-258
- navicular da uretra 233-234, 252
- oval 80
- paravesical 250, 260-261
- poplítea 262, 308, 320, 325, 358-361, 368-372
- supravescial 67, 236, 250
- trocantérica 277-278, 280
- Fóvea
- costal
- inferior 4, 8, 20
- do processo transversos 4, 8-9, 21
- superior 4, 8-9, 20-21
- da cabeça do fêmur 275-278, 280, 282
- do dente 6, 19
- Fovéolas gástricas 132
- Frênulo
- do clitóris 238, 253
- do lábio do pudendo 238
- do óstio ileal 140
- do prepúcio 234
- Fundo
- da vesícula 165, 192-193, 233
- biliar 146, 148, 156, 161, 164
- do útero 165, 195-197, 200, 203-204, 253
- gástrico 124, 132-135, 158
- Funiculo
- espermático 58, 63-65, 67, 71, 190, 210, 218-219, 231, 235, 256, 308-309, 353
- umbilical 73, 202
- G
- Gancho parietal 4-5
- Gânglio(s)
- cardíaco 120



- celíacos 226, 246
- cervical médio 119-120
- cervicotorácico 119-120
- do tronco simpático 214-215, 226
- estrelado v. Cervicotorácico
- ímpar 71
- mesentérico inferior 226
- pélvicos 214, 215, 226
- sacrais 217
- sensitivo do nervo espinal 24, 46-47
- torácicos 114-115, 119-121
- Gastroscoopia 136
- Glande
  - do clitóris 194, 200, 229, 238
  - do pênis 189, 193, 214, 233-234, 235, 240-241, 242
- Glândula(s)
  - areolares 54
  - bulbouretral 189, 193, 214, 218, 228, 230, 233, 236
  - de BARTHOLIN 194, 229, 238
  - de BRUNNER 138
  - de COWPER 218, 228, 230
  - duodenais 138
  - esofágicas 108
  - gástricas 132
  - intestinal(is) 137, 140, 158
  - mamária 129-131
  - supra-renal 151, 159, 165, 177, 180, 183, 187, 209, 243, 246
  - tireóide 106-107, 109, 112-113, 122-123
  - traqueais 93
  - vesiculosa 187, 189, 192, 193, 214, 218-219, 236, 240-241, 256, 258
  - radiografia (ap) da 192
- vestibular maior 194, 229, 238
- Glomérulos retais 205
- Glomo coccígeo 253
- Gubernáculo do testículo 73, 189

## H

- Hálux 262, 297, 301
- Haustro do pescoço 140-141, 161
- Hérnia femoral 309
- Hiato
  - adutor 312-313, 328, 356, 360
  - aórtico 68-70, 71, 106, 151, 177
  - esofágico 68-69, 71, 106, 107, 109, 177, 209, 213
- sacral 10-11
- safeno 308, 309, 353
- urogenital e ânus 223
- Hidátide pedunculada 195
- Hilo
  - esplênico 153, 159, 240
  - (Glândula supra-renal) 180
- renal 180-181
- Himen 238
- Hióide 12, 106
- Hipertensão portal 108
- Histerossalpingografia 196

## I

- Íleo 137-138, 140, 154-156, 160-

- 161, 164, 166-167, 173, 203, 225, 240-242, 249, 254-255
- Impotência
  - geral 214
  - sexual 214
- Impressão
  - cardíaca 97
  - cólica 142
  - duodenal 142
  - esofágica 142
  - gástrica 142
  - renal 142
  - supra-renal 142
- Incisura
  - angular 132, 134-135, 139, 158
  - cardíaca do pulmão esquerdo 96-97, 105, 113
  - cardinal 132, 134
  - clavicular 51
  - costal 51
  - do acetábulo 267-268
  - do ápice do coração 85, 88, 101
  - do ligamento redondo 142
  - do pâncreas 150
  - fibular 284
  - isquiática maior 267-268, 282
  - isquiática menor 267-268, 282
  - jugular (Esterno) 48, 51
  - vertebral inferior 4, 8, 12, 15
  - vertebral superior 4, 12, 15
- Inervação cutânea
  - segmentar, do dorso 42
  - segmentar, Extremidade inferior da 348
- Infundíbulo
  - da tuba uterina 194-195, 197, 204, 220, 253
  - do ducto paramesonofrênico 189
- Injeção intragluteal 362-363
- Interseção tendínea 48, 63-65, 69
- Intestino 156
  - abdome superior do 158-159
  - delgado 57, 137, 138, 157, 161, 162, 252
  - parede lateral do 137
  - do recém-nascido 157
  - grosso 57, 161, 162-163
- Intróito da vagina 215
- Istmo 8, 15
  - da glândula tireóide 106
  - da tuba uterina 195, 203-204, 221, 253
  - do útero 195-196, 253

## J

- Jejuno 135, 138, 139, 151-152, 154-155, 160-161, 163, 173, 177, 240, 242, 245-246, 248
- Joelho 265
  - fâscias do 325
  - músculos do 328
- Junção anorretal 205
- Juntas do cingulo pélvico 263, 270-273

## L

- Lábio
  - anterior 196, 198

- do acetábulo 280
- externo 263, 267-268, 316
- interno 263, 267-268
- lateral 276, 278
- maior do pudendo 200, 224, 227, 238, 253, 259, 261
- medial 276-278
- menor do pudendo 200, 215, 224, 229, 238-239, 253, 261
- posterior 196, 198
- Laceração do períneo 229
- Lacuna(s)
  - dos músculos 71, 271, 309
  - dos vasos 68, 71, 271, 309
  - uretrais 233
- Lâmina
  - anterior (Bainha do músculo reto do abdome) 58, 62-65, 73-74, 309
  - crivosa 71
  - da cartilagem cricóidea 12, 93, 123
  - direita (Cartilagem tireóidea) 92-93, 106
  - do arco da vértebra 4, 7-9, 21-23, 25, 30, 41, 47
  - muscular da mucosa 108, 132, 137, 140
  - parietal (Pericárdio seroso) 76, 77, 85, 91, 123-124, 240
  - parietal (Túnica vaginal do testículo) 73, 190-191, 232
  - posterior (Bainha do músculo reto do abdome) 65, 69, 72-73
  - profunda (Fáscia toracolombar) 30, 37
  - própria da mucosa 108, 132, 137, 140
  - superficial (Fáscia cervical) 123
  - superficial (Fáscia toracolombar) 30
  - visceral (Pericárdio seroso) 76, 77, 80-82, 123, 240
  - visceral (Túnica vaginal do testículo) 191, 232, 240
- Laparoscopia 148
- Largura do sacro 269
- Laringe 41, 92-93
- Ligamento(s)
  - alar 18
  - amarelo 20-23, 25, 30, 37, 41, 47, 255
  - amplo do útero 195, 204
  - anococcígeo v. Corpo anococcígeo
  - anterior da cabeça da fíbula 288, 296
  - anulares 92-93
  - arqueado
  - lateral 68-71
  - medial 68-70
  - mediano 69
  - arterioso 76-77, 85, 90, 101, 106-107, 115
  - atlanto-occipital lateral 17
  - calcaneocubóideo 302, 305
  - plantar 302, 304
  - calcaneofibular 302-304, 306
  - calcaneonavicular 302, 305
  - plantar 301-302, 304-305

- cardinal 195, 198
- colateral(is)
- (Articulações interfalângicas do pé) 304
- fibular 287-291, 295, 324
- lateral 290
- medial (Articulação do joelho) 290
- medial (Articulação talocrural) 302, 304, 306, 384
- tibial 286-292, 295
- coronário 142-143, 158, 165
- costoclavicular 52
- costotransversário 20-21, 37
- lateral 20-22, 34, 36
- superior 21-22, 34
- costoxifóideo 58, 63
- cricotireóideo mediano 92
- cruciforme do atlas 18-19
- cruzado anterior 288-289, 291-292, 295
- cruzado posterior 288-292, 295
- cuboideonavicular dorsal 302
- cuboideonavicular plantar 304
- cuneocubóideo dorsal 305
- cuneonaviculares dorsais 302, 305
- cuneonaviculares plantares 304
- da bifurcação 302, 305
- da cabeça
  - das costelas intra-articular 22
  - das costelas radiada 20-21
- do fêmur 236, 256, 260, 272-273, 280
- da patela 287, 289-292, 295, 310-312, 316, 324-326, 328, 354, 367
- da veia cava 142, 143
- deltoídeo v. Ligamento colateral medial (Articulação talocrural)
- denticulado 46
- do ápice do dente 18-19
- esplenorrenal 153, 243
- esternoclavicular anterior 52
- esternocostal intra-articular 62
- esternocostal radiado 52
- falciforme 67, 74, 142-143, 146, 156-158, 164-165, 241, 246-247
- frenicocólico 158, 164
- frênico-esplênico 245
- fundiforme do pênis 58, 67, 231, 240-242, 252
- gastrocólico 155-156, 158-159, 164, 171, 241, 245
- gastroesplênico 153, 158-159, 164-165, 243, 245
- gastrofrênico 165
- hepatoduodenal 134, 146, 158-159, 164-165, 246
- hepatogástrico 134, 154-155, 158-159, 164, 245-246
- iliofemoral 270-271, 280-281, 312, 380
- iliolombar 34, 47, 209, 270-272, 274
- inferior do epidídimo 190
- infundibulopélvico 204
- inguinal 64, 67-69, 193, 230, 235, 238, 250, 262, 270-272,

- 308, 309, 310, 318, 353-354, 357
- Interclavicular 52
- intercuneiformes dorsais 305
- interespinais 25, 34, 41, 123
- interfoveolar 69, 250
- intertransversário 21-22, 34, 36-37, 47
- Isquiofemoral 280-281
- lacunar 68, 309, 318
- lombocostal 70
- longitudinal anterior 17, 20-22, 24-25, 30, 61, 74, 118, 128, 270-271, 273
- longitudinal posterior 20, 23-25
- meniscofemoral posterior 289-290
- metatarsal transverso profundo 302, 304
- metatarsal transverso superficial 341
- metatársicos dorsais 302
- metatársicos plantares 304
- nugal 25, 31-32, 39
- pectíneo 271, 309, 310
- plantar 304
- plantar longo 301-302, 304, 306, 344, 379, 385-386
- plantares do tarso 304
- poplíteo arqueado 288, 290, 292, 331
- poplíteo oblíquo 288-290, 331-332
- posterior da cabeça da fíbula 289, 292
- própria do ovário 194-195, 197, 203-204
- púbico inferior 230, 263, 270, 272-274
- púbico superior 230, 256-257, 263, 270-271, 274, 309, 311
- pubofemoral 280-281
- puboprostático 218, 252
- pulmonar 97, 114
- redondo 165, 195, 197, 221
- do fígado 67, 74, 142, 144, 152, 156, 158, 164, 168-169, 246, 248
- do útero 165, 194-195, 197, 203-204, 220-221, 253
- reflexo 58, 63, 67
- sacrococcígeo
- anterior 223-224, 271
- lateral 271
- posterior profundo 272
- posterior superficial 252, 272
- sacro-espinhal 216-217, 221, 237, 263, 269, 271-273, 281, 311, 324, 358
- sacroilíacos
- anteriores 223, 263, 270-271, 273-274, 318
- interósseos 223, 255, 263, 272-274
- posteriores 263, 272-273
- sacrotuberal 34, 216, 223, 228-229, 237, 263, 269, 271-273, 281, 317-320, 358, 362
- sacro-uterino 195, 198, 253
- superior do epidídimo 190
- supra-espinais 22, 25, 34, 38, 272
- suspensor
- do clitoris 238
- do ovário 165, 195, 197, 203-204, 253
- do pênis 58, 231-232
- talocalcâneo
- Interósseo 302, 305-306, 385-386
- lateral 302-303
- medial 303
- posterior 303
- talofibular anterior 302
- talofibular posterior 303
- tarsometatársicos 302
- dorsais 302, 305, 336
- plantares 302, 304
- tibiofibular anterior 296, 302-303, 336
- ribiofibular posterior 302-303
- tireo-hióideo lateral 106
- tireo-hióideo mediano 106
- transverso
- do acetábulo 223
- do atlas 18-19
- do joelho 288, 291
- do períneo 223, 230
- triangular direito 142
- triangular esquerdo 142, 144, 164-165, 242-243
- umbilical medial 56
- umbilical mediano 74, 156, 187-188, 193, 200, 221, 236, 252-253
- venoso 142
- vocal 123
- Limbo
- da fossa oval 80
- do acetábulo 256, 267-268
- Linfografia 211
- Linfonodo(s)
- antracótico 97
- aórticos laterais 221, 250
- atrioventricular 84
- axilares 55, 126, 128
- apicais 128
- braquiais 55
- broncopulmonares 129-131
- cervicais anteriores 55
- profundos 55
- cervicais laterais 124
- profundos inferiores 124
- clavipeitorais 55
- de ROSENMÜLLER 309
- do hilo 90, 101
- do ligamento arterioso 90
- do promontório 210
- esplênicos 243, 246
- frênicos superiores 90, 123
- gástricos 134, 210
- gastromentais 134, 246
- hemorroidal 205
- hepáticos 134
- ileocólicos 241
- ilíacos
- comuns 210, 221, 250
- mediais 250
- externos 210, 221, 236, 250, 353
- laterais 221, 353
- mediais 221, 353
- internos 210, 221, 353
- infraclaviculares 55
- inguinais
- profundos 210, 353
- superficiais 210, 353
- inferiores 210, 353
- súpero-laterais 210, 353
- súpero-mediais 210, 256, 353
- justa-esofágicos 109
- iacunar(es) 309
- intermédio 309
- lateral 309
- medial 309
- lombares direitos 210
- mediastinais
- anteriores 90, 112, 115
- posteriores 109, 243
- obturatórios 221, 250
- pancreático 248
- paramamários 55
- pararretais 126, 221
- parasternais 55
- paratraqueais 90, 124, 128
- parietais 210
- plúricos 134
- poplíteo profundo 368
- poplíteo superficial 368
- pós-cavais 241
- pré-aórticos 221, 249-250
- pré-cavais 221
- retal superior 221
- retro-aórticos 271
- sinuatral 84
- submamários 55
- supraclaviculares 55
- tibial anterior 366
- torácicos 109, 124
- traqueobronquiais 100-101, 115, 126
- inferiores 90, 97, 109, 123, 131
- superiores 90, 109, 123
- Língua 12
- Língua do pulmão esquerdo 96-97, 113
- Linha
- alba 48, 58, 63, 67, 69, 74-75, 200, 203, 240-241, 246-247, 249, 252-253, 255
- anocutânea 205
- arqueada 273, 275
- (Bainha do músculo reto do abdome) 65, 67, 69, 73, 156, 250
- (Osso ílio) 263, 267
- articular de CHOPART 265, 298
- articular de LISFRANC 265, 298
- áspera 276-278, 328
- axilar posterior 1
- do músculo sóleo 284-285
- epifisal 283, 293, 295, 306-307, 386
- escapular 1
- glútea
- anterior 268
- inferior 268
- posterior 268
- interacetabular 269
- intercondilar 276
- interespinhal 269
- intermédio 263, 267-268
- intertrocanterica 276
- mediana posterior 1
- paravertebral 1
- pectínea 276-277
- semilunar 65
- supracondilar lateral 276
- supracondilar medial 276
- terminal 165, 223, 236, 263, 268-269, 271, 273, 282
- transversa 10
- Lobo(s)
- caudado 142-144, 152, 159, 164, 169, 242, 246
- das glândulas mamárias 62
- direito da próstata 192
- direito do fígado 134, 142-143, 148-149, 156-159, 161, 164, 166, 169, 242-244, 246, 248
- esquerdo da próstata 192
- esquerdo do fígado 124, 134, 142-143, 146, 149, 152, 156-159, 164, 168-169, 240-241, 243, 245-248
- inferior 96-98, 100-101, 105, 113, 122, 125, 128-129, 145, 157, 241, 243-245
- médio (Próstata) 192
- médio do pulmão direito 96-98, 100, 105, 113, 122, 130-131, 157, 243
- piramidal 113
- quadrado 142, 158-159, 169, 246
- superior 96-98, 100-101, 105, 112-113, 122, 128-131, 157, 243
- Lóbulo(s)
- das glândulas mamárias 65
- do testículo 190-191, 252
- do timo 111
- Lúnula, das válvulas semilunares 81

## M

- Maléolo
- lateral 262, 296, 302-303, 306-307, 326, 330, 336, 338-339, 341, 366, 370-371, 373
- medial 262, 284, 296, 303, 306-307, 325-326, 330-332, 336, 338, 341, 371, 373
- terceiro 307
- Mama 54-55
- drenagem linfática da 55
- fotografia em raio-X da 55
- Mamografia 55
- Manúbrio do esterno 3, 51-52, 61, 72, 110, 123, 128
- Margem
- anterior
- (Fíbula) 285
- (Pulmão) 96-97, 112-113
- (Testículo) 190
- (Tíbia) 262, 284-285, 325, 383
- do acetábulo v. Limbo do acetábulo
- falciforme 308-309



- inferior
- (Baco) 153
- (Fígado) 142-143, 161
- (Pulmão) 96-97, 113
- Inguinal 4-5, 25
- Interóssea
- (Fíbula) 285, 332-333
- (Tíbia) 284-285
- lateral (Rim) 180, 208
- livre (Ovário) 195
- medial
- (Escápula) 26
- (Glândula supra-renal) 180, 187
- (Rim) 180, 208
- (Tíbia) 284-285
- mesovárica 195, 204
- posterior (Fíbula) 285
- posterior (Testículo) 190
- pulmonares, projeção das 105
- superior (Baco) 153, 159, 164-165
- superior (Glândula supra-renal) 180, 187
- Massa lateral do atlas 6, 17, 19
- Mediastino 114-115, 117-118, 122-123, 129
- do pênis 190-191, 252
- posterior 125
- superior 129
- Medidas pélvicas femininas 269
- Medula 248
- espinal 46, 123, 127, 214 215, 246-247
- (Glândula supra-renal) 187
- óssea amarela 381
- renal 181-182, 185, 244-245
- Meio da sola do pé, músculos do 346
- Membrana
- atlantoccipital anterior 17, 19
- atlantoccipital posterior 17, 19, 40
- do períneo 252
- intercostal interna 34, 36, 61
- interósseo da perna 285, 288, 296, 303, 328, 329, 383
- obturatória 236, 260-261, 270, 280-281, 309
- tectória 18-19
- tireo-hióidea 106
- Membro inferior 264
- relevo de superfície do 262
- Menisco
- lateral 288-292, 294-295
- medial 288-292, 295
- Mesentérico 137, 162-163, 164, 252
- divertículo do 137
- Mesoapêndice 161-165
- Mesocolo
- sigmóide 162, 164-165, 177, 209-210, 218
- transverso 140, 155, 158-159, 161, 163-165, 171, 173, 175
- Mesossalpinge 195, 204
- Metáfise 306
- Metatarsais 264, 297-298, 300, 305-306, 379, 385-386
- Metatarso 264, 300
- Miocárdio 78-79, 80-82, 123
- Miométrio v. Túnica muscular (Útero)
- Monte de púbis 238
- Musculatura do coração 78-79
- Músculo(s)
- abdutor
- do dedo mínimo 306, 336, 338-340, 342-345, 347, 377-378, 385, 388
- do hálux 306, 337, 340-345, 346, 347, 377-378, 385-386, 388
- acessório v. Músculo quadrado da planta
- adutor 241, 259
- curto 242, 261, 312-313, 315, 324, 356, 380, 387
- longo 242, 261, 310-313, 315, 318, 324, 353-354, 355, 356, 380-381, 387
- magno 260, 288-290, 292, 310, 312-313, 315, 317-320, 324, 328, 356, 361-362, 380-382, 387
- mínimo 260, 313, 315, 319-320, 387
- aritenóideo transverso 123
- articular do joelho 287, 314-315, 324
- bíceps braquial 59, 62, 126
- bíceps femoral 258, 286, 288, 290, 316 320, 322, 324 326, 328, 330-333, 335, 359-361, 368-370, 380-382, 387
- braquial 62
- broncoesofágico 101
- bulboesponjoso 214-215, 218, 222, 228-229, 237-240, 260-261, 388
- coccígeo v. Músculo isquiococcígeo
- constritor inferior da faringe 106, 120
- coracobraquial 59, 126
- cremaster 58, 63-64, 67, 73, 190-191, 218, 232, 235, 240-241, 252, 387
- cricotireóideo 106, 113, 120
- da nuca 34, 37-40, 46
- autônomos profundos 39
- dartos 73, 218, 228, 232, 252
- de TREITZ 139, 150
- deltóideo 1, 43, 48, 58-59, 62, 126-127
- digástrico 34, 38, 40
- do abdome 58, 62-66, 68, 74-75
- TC dos 75
- do dorso 27, 29-32, 34, 36-39, 41
- autônomos 3, 31-34, 36-37
- lateral, superficial dos 31
- tração longo dos 32
- tracto lateral dos 30, 33, 39
- tracto medial dos 30, 35
- superficiais 27
- TC dos 30
- tracto lateral dos 39
- tracto medial dos 35
- do períneo 223
- do pescoço 39
- do tórax 58-60, 62
- epicrânico 44-45
- eretor da espinha 1, 29-32, 33, 36-37, 75, 126, 129, 203, 241, 244-249, 254, 317
- escaleno
- anterior 61, 113-114, 119, 122, 127
- médio 39-40, 46, 61, 124, 126
- posterior 31-32, 34, 39, 61
- esfíncter
- da ampola hepatopancreática 150
- da uretra 200, 218, 222, 224, 230
- da vesícula 214
- externo do ânus 200, 205-207, 218, 222, 223-224, 226, 228-229, 237-240, 252, 258, 388
- interno do ânus 200, 205, 224, 240, 252, 258
- pilórico 139, 150
- espinal 33
- da cabeça 32, 34, 35
- do pescoço 32, 35
- do tórax 31-32, 33, 36
- espinocostais 28
- esplênio
- da cabeça 27, 29, 31-32, 33, 34, 38-40, 44-45, 126
- do pescoço 29, 31-32, 33, 38-40
- esternal 59, 60
- esternocleidomastóideo 27, 29, 31, 41, 44, 58-59, 113, 123, 127
- esterno-hióideo 113, 127
- esternotireóideo 61, 113, 123, 128
- extensor
- curto do hálux 325-326, 336-340, 345, 374, 385, 388
- curto dos dedos 326, 336-340, 345, 367, 374, 379, 383-385, 388
- longo do hálux 306, 325-326, 329, 335-340, 345, 367, 374, 379, 383-385, 388
- longo dos dedos 324-326, 327, 329, 335-339, 345, 366-367, 374, 379, 383-386, 388
- fibular
- curto 302, 304-306, 326, 329, 333, 335-340, 367, 370, 372, 383-384, 387
- v. Músculo fibular curto
- longo 304, 306, 324, 326, 329, 331-332, 335, 337, 343-344, 347, 366-367, 370, 372, 383-384, 386, 387
- v. Músculo fibular longo
- terceiro 326, 327, 329, 336-340, 367, 384
- flexor
- curto do dedo mínimo (Pé) 342-345, 347, 385, 388
- curto do hálux 342-345, 346, 347, 377-378, 385, 388
- curto dos dedos 306, 337, 342-345, 346, 347, 377-378, 385-386, 388
- dos dedos 379
- longo do hálux 329, 331-333, 334, 335, 342-345, 347, 370, 371-372, 377-379, 383, 385-386, 388
- longo dos dedos 306, 324, 329, 331-333, 334, 335, 343-345, 347, 370, 371-372, 377-378, 383-386, 388
- gastrocnêmio 262, 286, 288-290, 295, 316, 319-320, 324-326, 328, 330-333, 334, 359-360, 368-370, 382-383
- gêmeo
- inferior 317, 319-320, 321, 324, 361-362, 380
- superior 317, 319-320, 321, 324, 361-362, 380
- glúteo
- máximo 1, 32, 34, 43, 62, 218, 225, 228-229, 237, 239, 241, 254-257, 259, 262, 280, 316-320, 321, 324, 359-362, 380, 387
- médio 74, 203, 254-256, 259, 280, 311-313, 317, 319-320, 321, 324, 359, 361-363, 380, 387
- injeção do 362-363
- mínimo 280, 319-320, 321, 324, 362, 380, 387
- grácil 228 229, 261, 286, 310 313, 315, 317-320, 324, 328, 330, 335, 354-356, 359-360, 368-369, 381-382, 387
- ilíaco 67-68, 70, 74, 203, 209, 212, 224, 242, 250, 254-255, 257, 259, 309-311, 314, 318, 324, 354-356
- iliococcígeo 222, 223, 241
- iliocostal
- do lombo, parte lombar 31-32, 33, 74
- do lombo, parte torácica 31-32, 33, 36, 43, 246
- do pescoço 31-32, 33, 38-40
- iliopsoas 75, 256, 259-261, 280, 309, 310-313, 320, 324, 380, 387
- infra-espinhal 27, 29, 31, 43-44, 62, 127-129
- intercostais 61, 74, 129, 209, 247
- externos 32, 34, 36, 59, 60, 61, 64-65, 108, 117, 128, 130-131, 246
- internos 34, 36, 59, 60, 61, 63-65, 69, 108, 117-118, 124, 126, 246
- íntimos 36
- interespinhais
- do lombo 34, 35
- do pescoço 34, 35, 38, 46
- do tórax 35, 125
- interósseos 346, 388
- compartimentos dos 379
- dorsais (Pé) 306, 336, 338-340, 343-345, 347, 385-386



- plantares 340, 342-345, 347, 385, 388
- intertransversários
- anteriores do pescoço 33
- do tórax 33, 34
- laterais do lombo 33, 34, 36-37, 47
- mediais do lombo 33, 34, 36-37, 47
- posteriores do pescoço 33, 34, 40
- isquiocavernoso 214-215, 218, 222, 228-229, 237-240, 260-261, 388
- isquiococcígeo 217, 219, 222, 223-224, 256, 318, 324, 388
- isquiocrurais 260
- latíssimo do dorso 1, 27, 28, 29-32, 43-44, 58-59, 62, 64-65, 70, 74, 130-131, 246-249, 317
- levantador(es) 223
- do ânus 205-207, 218-221, 222, 223-224, 226, 228-229, 236-237, 239-241, 252, 256-257, 260-261, 324, 388
- curtos, das costelas 33, 34, 36
- da escápula 28, 29, 31-32, 39, 43-44
- da próstata 222
- das costelas 32, 33
- longos, das costelas 33, 34, 36
- longíssimo
- da cabeça 31-32, 33, 34, 38-40, 43-45
- do pescoço 31-32, 33, 38-40
- do tórax 31-32, 33, 36, 43, 74, 246
- longo do pescoço 61
- lumbricais (Pé) 342, 343-344, 345, 385, 388
- multifido 34, 35, 36-38, 40, 43, 45, 246
- oblíquo
- externo do abdome 27, 29, 31-32, 34, 43, 48, 56, 58-59, 62-65, 66, 67, 69-71, 73-75, 113, 156, 203, 209, 224, 231-232, 247, 249, 254-255, 309, 316, 324, 362, 387
- inferior da cabeça 34, 38, 39, 40, 45-46
- interno do abdome 29-32, 34, 36, 63-65, 66, 67, 69, 71, 73-75, 156, 203, 209, 224, 232, 249, 254-255, 324, 387
- superior, da cabeça 34, 38, 39, 40, 45-46
- obturador
- externo 236, 257, 260-261, 280, 313, 315, 320, 324, 362, 380, 387
- interno 206-207, 217, 223-224, 236, 256-261, 280, 317-320, 321, 324, 361-362, 380, 387
- occipitofrontal 44-45
- omo-hióideo 113, 127
- oponente do dedo mínimo 336, 344-345, 347, 385, 388
- papilar
- anterior 80-84
- posterior 81-83
- septal 80
- pectinado 80
- pectíneo 242, 256-257, 309-313, 315, 324, 354-355, 380, 387
- peitoral maior 48, 54, 58-59, 60, 62-65, 113, 122-123, 127, 129-131
- peitoral menor 59, 60, 122, 124, 128
- piramidal 56, 63, 64-65, 66, 73-74, 240
- piriforme 216, 218-219, 224, 241, 311-313, 317-320, 321, 324, 358, 361-362, 380, 387
- plantar 288, 324, 328, 329, 330-333, 334, 369-372, 384, 388
- poplíteo 288-292, 295, 324, 332-333, 334, 335, 369, 372, 388
- psosas maior 30, 41, 47, 68-70, 74, 151, 183, 185-186, 203, 209, 213, 236, 243-245, 249-250, 254-255, 257, 259, 309-311, 314, 318, 324, 353
- psosas menor 68, 70-71, 74, 177, 203, 209, 250, 309-310, 314, 318
- pubococcígeo 222, 223, 240-241
- puborretal 222, 223, 256, 258
- pubovaginal 222, 224
- quadrado
- da planta 306, 343-344, 346, 347, 377-378, 384, 386, 388
- do lombo 30, 34, 66, 68-70, 74-75, 121, 151, 209, 212-213, 244-245, 249-250, 324
- femoral 260, 317, 319-320, 321, 324, 361-362, 380, 387
- quadríceps femoral 262, 287, 289-290, 292, 311, 314, 324-326, 335, 387
- redondo
- maior 1, 27, 29, 31, 43-44, 62, 126, 128-129
- menor 43, 62
- reto
- do abdome 48, 56, 63, 64-65, 66, 67-68, 70, 72-75, 113, 123, 156, 203, 209, 218, 240-241, 244-251, 254-256, 387
- femoral 242, 256-257, 271, 280-281, 310-313, 314, 316, 318, 324, 354-356, 380-381
- lateral da cabeça 39, 40
- posterior maior, da cabeça 34, 38, 39, 40, 45-46
- posterior menor, da cabeça 34, 38, 39, 40, 46
- retococcígeo 223-224
- retouterino 195
- rombóide maior 27, 28, 29, 31, 43-45
- rombóide menor 28, 29, 44-45
- rotadores 35, 36
- rotadores do lombo 35
- do pescoço 35
- do tórax 35
- sacrococcígeo 223-224, 241
- sartório 62, 242, 256-257, 262, 286, 310-313, 315, 316, 318, 324, 328, 335, 354-356, 360, 380-382, 387
- semiespinhal 32
- da cabeça 31-32, 34, 35, 38-40, 44-46
- do pescoço 31-32, 34, 35, 38, 45
- do tórax 32, 34, 35, 36, 38-39
- semimembrâneo 258, 286, 288-290, 316, 318-320, 322, 324, 328, 330-332, 335, 359-361, 368-370, 380-382
- semitendíneo 258, 286, 313, 317-320, 322, 324, 328, 330, 335, 359-361, 368-370, 380-382
- serrátil
- anterior 28, 29, 31, 48, 54, 58-59, 62-65, 70, 73, 124, 126-131
- posterior inferior 28, 29, 31-32, 36, 43, 246
- posterior superior 28, 29, 31-32, 43
- sóleo 292, 324, 326, 330-333, 334, 335, 369-372, 383
- subclávio 59, 60, 113-115, 122, 124, 126-127
- subcostais 60
- subescapular 60, 126, 128
- suboccipitais 34, 37-38, 40, 46
- supra-espinhal 126-127
- suspensor do duodeno 139, 150-151
- tensor da fáscia lata 62, 75, 242, 256-257, 262, 280, 308, 310-311, 315-316, 319, 324, 354, 380, 387
- terceiro v. Músculo fibular terceiro
- tibial anterior 292, 302, 304, 324-326, 327, 329, 335-336, 338-339, 347, 366-367, 374, 383-384, 386, 388
- tibial posterior 302, 304, 306, 324, 329, 331-333, 334, 335, 344, 347, 370, 371-372, 383-384, 388
- tireo-hióideo 113
- transverso
- do abdome 34, 36, 65, 66, 68-71, 73-75, 156, 203, 209, 213, 224, 246, 249-250, 254-255, 324, 387
- do tórax 61, 72, 113, 131
- espinhais 30
- profundo do períneo 200, 218, 222, 223, 228-230, 236, 238, 240, 252, 260, 324, 388
- superficial, do períneo 222, 223, 228-230, 237-239, 260, 388
- trapézio 1, 26, 27, 29, 31, 38-39, 44-45, 62, 126-130
- traqueal 93
- tríceps sural 306, 329, 340, 386, 388
- tríceps braquial 43, 62
- vasto
- intermédio 312-313, 314-315, 324, 381-382
- lateral 257, 259, 280, 292, 295, 310-313, 314-315, 316, 319-320, 324, 326, 328, 354, 356, 359, 363, 381-382
- medial 292, 310-313, 314, 324, 328, 354-356, 381-382

## N

- Nádegas
- da mulher 227
- do homem 227
- Nervo(s)
- acessório (XI) 26, 44-45
- anais 226
- inferiores 217, 237, 239, 388
- anococcígeos 217, 237, 239, 388
- auricular magno 42-44
- axilar 42-43, 126
- cardíaco cervical médio 120
- cavernoso do clitóris 215
- cervicais 19, 28, 33, 42, 46, 120
- clúneo
- inferior 42, 237, 239, 349, 358-360, 387
- médio 42, 349, 358-360
- superior 42-43, 349, 358, 360
- coccígeo 71, 217, 388
- cutâneo(s)
- dorsal intermédio 349-350, 364, 373, 387
- dorsal lateral 349-350, 364, 373, 388
- dorsal medial 349-350, 364, 387
- extremidade inferior dos 349
- femoral lateral 42, 71, 75, 177, 209, 212-213, 250, 309, 318, 349-350, 352, 354-355, 358, 387
- femoral posterior 42, 237, 239, 257, 349-350, 358-362, 380, 387
- lateral da sura 329, 349-350, 359-361, 364, 368, 387
- lateral inferior do braço 42-43
- lateral superior do braço 42
- medial da sura 350, 359-361, 364, 368, 373, 388
- posterior do braço 42-43
- digitais
- dorsais do pé 349-350, 367, 373-374, 387-388
- plantares comuns 376-378, 388
- plantares próprios 376, 378, 388
- do músculo
- obturado interno 321, 387
- piriforme 321, 387
- quadrado da coxa 321, 387
- dorsal
- do clitóris 215, 230, 239, 388
- da escápula 28, 44-45
- do pênis 214, 230-232, 237, 388
- erigentes v. Nervos esplâncnicos pélvicos

- escrotais anteriores 387
- escrotais posteriores 214, 237, 388
- espinais 24, 30, 33, 35, 41-42, 46-47, 203, 249
- esplâncnico(s)
- lombares 226
- maior 71, 114-115, 117-121, 212-213, 243, 246
- menor 71, 117, 119, 121, 243, 246
- - pélvicos 214, 215, 266
- femoral 56, 71, 75, 177, 203, 209-210, 212-213, 236, 242, 250-251, 256-257, 309, 314-315, 318, 349-350, 352, 354-356, 380-381, 387
- fibular
- - comum 286, 340, 349-350, 359-361, 364, 367-368, 370-371, 382, 387
- - profundo 327, 329, 340, 349-350, 367, 373-374, 379, 381-384, 388
- - superficial 329, 349-350, 364, 367, 373, 379, 383-384, 387
- frênico 70-71, 90-91, 112-115, 117, 120-122, 128-131
- genitofemoral 56, 55, 71, 177, 209, 212-213, 217, 221, 231, 235-236, 250, 256, 309, 318, 349-350, 352, 387
- glúteo inferior 257, 321, 350, 358, 361-362, 380, 387
- glúteo superior 315, 321, 350, 358, 362, 363, 380, 387
- hipogástrico 214, 215, 226
- ilio-hipogástrico 42-43, 56, 66, 71, 75, 117, 119, 177, 209, 212-213, 250, 349-350, 352, 362, 387
- ilioinguinal 56, 66, 71, 75, 177, 209-210, 212-213, 231-232, 250, 349-350, 353, 387
- intercostais 34, 36, 42, 44, 56, 59, 66, 75, 114, 117, 118-119, 120, 128, 131, 212, 245, 247
- intercostobraquial 43
- interósseo da perna 388
- isquiático 256-257, 286, 315, 321-322, 327, 329, 334, 350, 358, 360-362, 363, 380-382, 387
- - projeção do 358
- labiais 215
- - anteriores 387
- - posteriores 215, 239, 388
- laríngeo recorrente 90-91, 112, 114-115, 117, 119-120, 122
- laríngeo superior 106
- lombares 28, 33, 66, 218, 349
- obturatório 71, 212-213, 217, 221, 224, 236, 256-257, 261, 309, 315, 318, 349-350, 352, 355-356, 380, 387
- - acessório 387
- - occipital
- - maior 43-46
- - menor 42-44
- - terceiro 43, 46
- - peitoral lateral 60
- - peitoral medial 60
- - perineais 230, 237, 239, 260-261, 388
- - plantar lateral 306, 346-347, 350, 376-378, 384, 386, 388
- - plantar medial 306, 346-347, 350, 376-378, 384, 388
- - podendo 214, 215, 217, 222-223, 226, 230, 236-237, 239, 257, 261, 350, 358, 362, 388
- - radial 42-43
- - retais inferiores v. Nervos anais inferiores
- - sacral(is) 215, 217-218, 222, 241, 252, 349
- - safeno 329, 349-350, 352, 355-356, 364, 373, 381-382, 384, 387
- - subcostal 71, 75, 117, 119, 209, 212-213
- - subescapular 43
- - suboccipital 39, 43, 45-46, 390
- - supraclaviculares 56
- - - laterais 41-43
- - - supra-escapular 127
- - sural 349-350, 360, 364, 373, 384, 388
- - tibial 286, 329, 334, 346, 350, 359-361, 364, 368, 370, 371-373, 376, 382-384, 388
- - torácico(s) 28, 33, 34, 36, 42, 43, 56, 60, 66, 73, 114-115, 117-121, 212, 246
- - - longo 126, 128-130
- - - toracodorsal 28, 126
- - vaginal 215
- - vago (X) 71, 90-92, 112, 114-115, 117, 119-120, 121-122, 124, 127-131, 212
- Nó
- - de ASCHOFF-TAWARA 84
- - de KEITH-FLACK 84
- - do cordão umbilical, falso 73
- Nódulo(s)
- - da válvula semilunar 81
- - linfáticos agregados 138
- - linfáticos solitários 132, 137, 140, 146, 205
- Núcleo pulposo 24-25, 30
- O
- Obturação mucosa de KRIS-TELLER 200
- Occipital 6, 12, 17-19
- Omento
- maior 125, 134, 140, 148, 154-156, 157-158, 159-164, 166, 169, 240-241, 243-246, 252, 255
- menor 134, 158-159, 164, 245-246
- Órgãos
- - genitais
- - - femininos 215
- - - - externos 215, 229, 238-239
- - - - desenvolvimento dos 194
- - - - inervação dos 215
- - - - internos 195, 197, 203-204
- - - - superiores 229, 238-239
- - masculinos 214, 232
- - - - desenvolvimento dos 194
- - - - - externos 231, 235, 237
- - - - - inervação dos 215
- - - - - internos 195, 197, 203-204
- - - - - pélvicos
- - - - - femininos 201, 220
- - - - - masculinos 218-219, 250
- - - - - retroperitoneal 151
- - - - - femininos, desenvolvimento dos 194
- - - - - masculinos, desenvolvimento dos 189
- Orifício do ducto pancreático 146
- Origem e inserção de músculos
- - da pelve 324
- - da perna 335
- - do fêmur 324
- - do pé 340, 347
- Osso(s)
- - costal 4
- - cubóide 297-298, 300, 301, 305, 386
- - cuneiforme
- - - intermédio 297-298, 300-301, 306, 386
- - - lateral 297, 300-301
- - - medial 297-298, 300-301, 304
- - do côccix 2-3, 11, 200, 223, 225, 228-229, 240, 256-257, 273, 274
- - do ílio 3, 15, 47, 67, 75, 203, 223, 242, 258, 263, 266, 274, 279, 282
- - do ísquio 236, 256, 263, 266, 279
- - do nariz 84
- - do pé 297-298, 301
- - - planos de estrutura dos 301
- - do púbis 69, 193, 218, 225, 230, 240, 242, 256-257, 259, 263, 266, 279-280
- - do quadril 47, 264, 267-268
- - - desenvolvimento do 266
- - do sacro 2-3, 4, 5, 10-11, 15, 23, 27, 47, 218, 223, 225, 240-241, 251, 255, 262-263, 273-275, 318
- - - diferenças sexuais do 11
- - do tarso 264, 297, 298, 300
- - dos dedos (Pé) 264, 297, 298
- - navicular 297-298, 300-301, 305-307, 386
- - sesamóides (Pé) 297-298, 301, 304, 347
- - temporal 46
- Óstio
- abdominal da tuba uterina 195, 197, 204
- - atrioventricular direito 80
- - atrioventricular esquerdo 81, 130
- - cardíaco 110, 125, 132, 164-165, 242-243, 245
- - da vagina 194, 229, 238
- - da veia cava inferior 84
- - da veia cava superior 80, 84
- - do apêndice vermiforme 140
- - do seio coronário 80, 84-85
- - do útero 195-196, 198, 200, 253
- - externo da uretra
- - (Uretra feminina) 194, 224, 229, 238-239, 261
- - (Uretra masculina) 233-234, 252
- - ileal 140
- - interno da uretra
- - (Uretra feminina) 253
- - (Uretra masculina) 188, 192, 233, 252, 260
- - pilórico 139
- - uretérico 188, 192, 233, 252-253, 260
- - uterino da tuba uterina 195-196
- Ovário 165-166, 194-195, 197, 203-204, 215, 220, 253, 353
- P
- Palato ósseo 12
- Pâncreas 125, 134, 149-150, 151, 154-155, 159, 161-162, 169, 175, 240-241, 243, 246, 248
- - projeção do 149
- Panículo adiposo 58, 74, 205
- Papila(s)
- - bipartidas 150
- - de VATER 139, 146, 150
- - do duodeno maior 139, 146, 150
- - do duodeno menor 150
- - ileal 140
- - mamária 54, 62, 131
- - renais 181-182, 186, 243
- Paracístio 198, 260-261
- Paradídimo 189
- Paramétrio 198
- Parapróctio 198
- Parassimpático 214-215, 226
- Parede
- - abdominal 56, 58, 67, 72-73
- - do homem 250
- - - inervação segmentar sensitiva da 57
- - inferior 69, 212-213
- - relevo superficial da 48
- - superior 69
- - anterior (Estômago) 136, 158-159
- - membranácea (Traquéia) 93, 101, 104, 109, 123
- - posterior (Estômago) 136
- - torácica 56, 58, 72
- - - inervação segmentar 57
- - - relevo superficial 48
- Paroóforo 194
- Parte
- - abdominal
- - da aorta 41, 68, 106, 117, 119, 145, 152, 154-155, 169, 172, 175-176, 177, 183-184, 206, 208-210, 213, 217, 219, 221, 226, 240, 243, 248-250
- - - ultra-sonografia da 176
- - (Esôfago) 68, 70, 106, 108, 110, 119, 132, 134
- - (M. peitoral maior) 58-59, 60, 62-63
- - (Ureter) 161, 208
- - anterior (Figado) 143
- - anterior (Fórnice da vagina) 196, 198



- anular da bainha fibrosa 342
- ascendente
- da aorta 77, 80, 82, 84-85, 109, 116-117, 119, 123-125, 129-130
- (Duodeno) 139, 149-150, 163, 165-166
- (M. trapézio) 26
- atlântica 40, 46
- basilar 6, 17-19
- cardíaca 70, 125, 132, 134, 136, 177, 209, 240
- cervical (Esôfago) 106, 108-110, 123
- clavicular 59, 60
- costal 124
- do diafragma 59, 68-69, 70-71, 75, 177, 244-248
- (Pleura parietal) 59, 113-115, 124-125, 128-129, 157, 244-248
- cruciforme da bainha fibrosa 342
- da base
- (Aa. Lobares inferiores direitas) 100
- (Aa. Lobares inferiores esquerdas) 100-101
- descendente
- da aorta 77, 116, 129-131, 247
- (Duodeno) 132, 134-135, 139, 149-152, 165-166, 177
- (Lig. iliofemoral) 281
- (M. trapézio) 26
- diafragmática 59, 70, 91, 112-115, 122, 157, 243, 246-248
- direita do fígado 144
- esponjosa 233-234, 252
- esquerda do fígado 144
- esternal do diafragma 68-71, 112-113, 123, 241
- esternocostal 58-59, 60, 62-63
- horizontal (Duodeno) 139, 149-151, 161, 163, 165, 177
- inferior (M. serrátil anterior) 28
- infraclavicular 59, 114-115
- intermédia (Uretra masculina) 192-193, 233, 252
- intramural (Uretra masculino) 233
- intra-segmentar 124, 126
- lateral (Osso occipital) 17
- lateral (Osso sacro) 4, 10-11, 47, 255, 263, 275
- livre do membro inferior 264
- lombar do diafragma 68-71, 106, 108, 117-118, 123, 125, 169, 240-241, 243, 246-248
- média (M. serrátil anterior) 28
- mediastinal 91, 97, 112, 114-115, 129, 157
- membranácea
- (Septo interventricular) 81, 82
- (Uretra masculina) v. Parte intermédia (Uretra masculina)
- muscular 80-82
- oclusa 193, 221, 236, 250
- patente 217, 219-221
- pélvica (Ureter) 67, 164-165, 213
- pilórica 119, 132, 134-135, 136, 139, 156, 164, 245
- posterior do fígado 144
- posterior (Fórnice da vagina) 196, 198, 200, 253
- profunda
- (Compartimento posterior da perna) 329
- (M. esfíncter externo do ânus) 222
- prostática 188, 192, 233
- subcutânea (M. esfíncter externo do ânus) 222, 238
- superficial
- (Compartimento posterior da perna) 329
- (M. esfíncter externo do ânus) 222
- superior
- (Duodeno) 132, 134, 138, 139, 149, 151, 158-159, 164-165, 177, 242
- (Fígado) 142
- (M. serrátil anterior) 28
- supraclavicular 28
- terminal (Íleo) 138, 161
- tibiocalcânea 302-304, 306
- tibionavicular 302
- tibiotalar
- anterior 302
- posterior 302-303
- torácica
- autônoma 119-121
- da aorta 70, 106, 107, 108, 115, 117, 119, 121, 125, 128-129, 151, 176
- (Ducto torácico) 115, 117-118
- (Esôfago) 70, 106-110, 115, 117-119, 123, 125, 129, 243
- transversa
- Lig. iliofemoral 281
- (M. trapézio) 26
- transversária (A. vertebral) 46
- uterina (Tuba uterina) 195
- Patela 262, 264, 286-287, 289, 292-295, 308, 311-312, 316, 326, 328, 364, 382
- Pé 264
- abóbada do 301
- anserino superficial 310, 328
- articulação do 302-305
- bainhas tendíneas do 336-337
- digitais 337
- plantares 337
- tarsais dorsais 337
- tarsais laterais 337
- tarsais mediais 337
- chato 305
- compartimentos do 379
- corte
- frontal do 345, 385
- longo da IRM do 386
- sagital do 386
- transversal do 384-385
- IRM do 385
- ligamentos do 304
- músculos do 326, 338-339, 341-345
- dorsais 340
- dorso do 340
- no meio da sola do 346
- sola do, medial 346
- origem e inserção de músculos de 340, 347
- situação de força do 335
- túnel osteofibroso do 345
- valgo 305
- Pécten
- anal 205, 224, 252
- do osso púbis 68, 224, 263, 267-268, 273, 311-312, 318
- Pedículo do arco da vértebras 4, 7-9, 12, 14-16, 20-21, 23-25, 30, 41, 275
- Pelve 268, 270
- da mulher 269
- corte mediano da 253
- corte oblíquo da 261
- corte transversal da 257
- IRM da 251, 259
- TC da 257
- diferenças sexuais da 268, 270-273
- do homem
- corte frontal da 258
- corte mediano da 240, 252
- corte oblíquo da 260
- corte sagital da 241
- corte transversal da 255-256
- IRM da 251, 259
- TC da 256
- ligação de ossos da 270-273
- maior 263
- medidas pélvicas da mulher da 269
- menor 165, 263
- origem e inserção de músculos da 324
- radiografia (ap) da 275, 279
- renal 170, 180-181, 183, 185, 186, 189, 194, 208, 243-244, 248
- radiografia (ap) da 186
- TC da 254
- transição lombossacral da 270-271
- Pênis 214, 227, 234, 235, 242, 260
- Pericárdio 70, 76, 77, 88, 91, 100-101, 107, 113, 122, 245
- fibroso 76, 91, 109, 112, 114-115, 121, 157
- seroso 76, 77, 80-82, 85, 91, 123-124, 240
- Perimétrio v. Túnica serosa (Útero)
- Períneo 238
- da mulher 223, 227, 229
- (região) 223, 227, 229, 239
- do homem 227-228
- (região) 227-228, 237
- Periórquio 191
- Peristaltismo 135
- Peritônio 143
- parietal 59, 68, 75, 124, 156, 165, 177, 193, 209, 218, 240, 246-250, 253, 258
- urogenital 196, 205, 260-261
- visceral 59, 73, 124, 137, 240, 244, 246-247, 249
- Perna
- compartimento da 329
- corte transversal da 383-384
- IRM do 383
- fâscias da 325
- músculos da 326, 330-333
- laterais 329
- superficiais, dorsais 334
- superficiais, profundas 334
- ventrais 327
- origem e inserção dos músculos da 335
- radiografia osteofibrosa da 329
- Pescoço 257
- corte frontal do 126
- Pia-máter espinal 47
- Pielografia intravenosa 208
- Pigmento antracóstico 96
- Pilar
- inferior (Margem falciforme) 308-309
- superior (Margem falciforme) 308-309
- Piloro 132, 133-134, 139, 158-159
- Pirâmides renais 181-182, 185, 243
- Placa de PEYER 138
- Placenta 200, 202
- Plano occipital 6
- Planta do pé 262, 375-377, 378
- artérias da 375
- variedades das 375
- Plataforma do pé 305
- Platisma 58
- Pleura 129
- parietal 59, 70, 97, 112-115, 122, 124-125, 127-129, 157, 243-248
- pulmonar 126, 128
- pulmonar v. Pleura visceral
- visceral 59, 124-125, 127, 129, 244-245
- Plexo
- aórtico torácico 91, 115, 119, 121
- braquial 28, 59, 60, 90, 112, 114-115, 120, 124, 126-128
- cardíaco 115, 119, 122
- carótico comum 113
- celíaco 212, 226
- cervical 42, 43, 46, 70
- coccígeo 217, 388
- de FRANKENHÄUER 215
- do ducto deferente 214, 235
- esofágico 114, 119, 121, 212
- hipogástrico 226
- inferior 214, 215
- superior 214, 215, 226, 250
- lombar 30, 42, 66, 71, 213, 255, 314-315, 387
- lombossacral 71, 212, 387
- mesentérico
- inferior 212, 214
- superior 214-215
- ovário 215
- pampiniforme 73, 190-191, 231, 232, 235, 241
- prostático 214
- pulmonar 114-115, 120-121
- renal 215
- retal
- inferior 226



- - médio 226
- - superior 226
- - sacral 71, 212, 215, 217, 222, 226, 315, 321, 322, 387
- - testicular 214, 235
- - uterovaginal 215
- - venoso
- - areolar 56
- - prostático 236, 260
- - retal 179, 207
- - suboccipital 45
- - vaginal 220
- - vertebral externo
- - anterior 252
- - posterior 123, 252
- - vertebral interno 127
- - anterior 47, 240
- - posterior 47
- - vesical 219, 236, 256
- - Polpa esplênica 153
- - Ponto
- - de LANZ 167
- - de McBURNEY 167
- - de SUDECK 174, 206
- - Poplítea, veia perfurante 365
- - Porção
- - interarticular 8, 15
- - supravaginal do cérvix 195-196
- - vaginal, do cérvix 195, 198, 200, 253
- - nulípara 198
- - Porta do fígado 142
- - Posição
- - da víscera 156-157, 160, 164, 169, 171, 173
- - do coração 90
- - retroperitoneal 177, 209-210
- - (Útero) 196
- - Prega(s)
- - adiposas 91
- - alares 287
- - circulares 132, 135, 138-139, 146, 150
- - de BAUHIN 140
- - de HEISTER 146
- - de KOHLRAUSCH 205, 252
- - duodenal inferior 163, 165
- - espiral 146-147
- - gástricas 132, 136
- - gastropancreática 159, 164-165
- - ileocecal 160-161, 165
- - interuretérica 188, 233, 260
- - longitudinal do duodeno 146, 150
- - mucosas 146, 188, 233
- - palmadas 195, 253
- - retouterina 195, 220-221, 253
- - semilunares do pescoço 140-141, 161
- - sinovial 303
- - infrapatelar 287
- - mediopatelar 286
- - transversa do reto 200, 240, 251-253
- - tubárias 195
- - umbilical
- - lateral 67, 74, 156-157, 203, 219, 236, 250
- - medial 56, 67, 74, 156-157, 193, 204, 209, 219, 236, 250, 253

- - mediana 67, 74, 156-157, 193, 203-204, 209, 236, 250, 252-253
- - vesical transversa 67, 236
- - Prepúcio
- - do clitóris 229, 238
- - do pênis 233-234, 240-241, 252
- - Primeira patela 294
- - Processo(s)
- - acessório 4, 5, 8-9
- - articular
- - inferior 4, 6, 8-9, 12, 15-16, 22, 23, 25, 30, 41, 255
- - superior 275
- - --- (Osso sacro) 10-11, 47, 223, 255
- - --- (Vértebras) 4, 5-9, 12, 15-16, 20-21, 23, 25, 30, 41, 47, 247
- - caudado 142
- - coracóide 53, 126
- - costais 4, 5, 9, 16, 23, 26, 30, 36-37, 41, 47, 53, 69-70, 208, 271, 274-275
- - espinhoso 1, 4, 5-9, 12-16, 19-20, 22-25, 27, 30-31, 38-39, 41, 123, 128, 246, 249, 275
- - estilóide (Osso temporal) 38, 40
- - falciforme 272
- - lateral
- - da tuberosidade do calcâneo 297, 299-300
- - do tálus 297, 299-300, 384
- - mamilar 4, 8-9, 40
- - mastóide 12, 38, 46
- - medial da tuberosidade do calcâneo 297-300, 304
- - papilar 142, 164, 246
- - posterior do tálus 298-300, 307
- - transverso 4, 6-8, 13-14, 18, 20, 22, 34, 36, 40-41, 129
- - uncinado
- - --- (Pâncreas) 150-151, 171, 177, 241
- - --- (Vértebras) v. Corpo do úncus
- - xifóide 51, 61, 69, 73, 90, 123, 131, 136, 201, 240
- - Projeção de LAUENSTEIN 272
- - Promontório (Osso sacro) 2-3, 10-11, 15, 68, 175, 183, 209, 219, 240, 263, 268, 273, 311
- - Pronação (Articulação talocalca-neonavicular) 327
- - Próstata 67, 187, 188, 192, 193, 214, 218-219, 233, 236, 240-241, 251-252, 259-260
- - Protuberância occipital externa 27, 45
- - Púbis 227, 235
- - Pulmão 94, 96-102, 113
- - artérias do 102
- - direito 91, 97, 98, 100, 112-113, 120-122, 124-125, 127, 129-131, 145, 157, 241, 243-244
- - esquerdo 91, 97, 98, 100-101, 112-113, 122, 124-125, 126, 128, 130-131, 157, 243, 245
- - veias do 102

## Q

Quiasma

- - crural 333
- - plantar 344

## R

- - Rafe
- - do escroto 191, 227, 232
- - do períneo 228-229, 238
- - Raiz(es)
- - anteriores (Nn. Espinais) 47, 226
- - do mesentério 161, 164-166, 175
- - parassimpática 214, 215, 226
- - posterior (N. espinal) 47
- - Ramo(s) 264
- - acetabular
- - --- (A. circunflexa medial da coxa) 357
- - --- (A. obturatória) 355, 357
- - anterior
- - --- (A. média do joelho) 291
- - --- (A. obturatória) 355, 357
- - --- (A. renal) 180
- - --- (N. cervical) 120
- - --- (N. espinal) 33, 46
- - --- (N. lombar) 47, 218
- - --- (N. obturatório) 71, 387
- - --- (N. sacral) 218
- - --- (V. porta do fígado) 244
- - articulares (A. descendente do joelho) 351, 354-356
- - ascendente
- - --- (A. circunflexa lateral da coxa) 351, 356-357
- - --- (A. circunflexa medial da coxa) 361
- - atriais
- - --- (A. coronária direita) 85-86
- - --- (A. coronária esquerda) 86
- - -atrioventriculares 86-87
- - -bronquiais (Aorta) 107-108, 114, 117, 121
- - -bronquiais (N. vago) 117, 119-121
- - calcâneos
- - --- (A. tibial posterior) 372
- - laterais (N. tibial) 388
- - mediais (N. tibial) 376, 388
- - cardíacos
- - -cervicais inferiores 120, 122
- - -torácicos (N. vago) 114-115, 122
- - -circunflexo (A. coronária esquerda) 76-77, 85-88
- - -comunicante
- - --- (A. fibular) 351
- - --- fibular 364, 387
- - -cutâneos
- - -anteriores
- - - -abdominais 56
- - - - (N. femoral) 71, 349, 352, 387
- - - - (N. ílio-hipogástrico) 56, 349, 353, 387
- - - -posteriores 56
- - -laterais (N. espinal) 42
- - -laterais (N. ílio-hipogástrico) 42, 349, 358, 362, 387
- - -laterais peitorais (N. torácico) 44, 56
- - -mediais (N. espinal) 42

- - (N. obturatório) 349, 352, 355-356, 358, 387
- - (N. plantar medial) 377
- - -posteriores (Nn. cervicais) 44
- - -posteriores (Nn. torácicos) 44
- - -surais mediais 349, 364
- - da mandíbula 12
- - descendente
- - --- (A. circunflexa lateral da coxa) 351, 355-357
- - --- (A. circunflexa medial da coxa) 357
- - direito
- - --- (A. hepática própria) 148, 168, 246
- - --- (Diafragma) 68-69, 70, 71, 106, 108, 118, 246
- - --- (Fascículo atrioventricular) 84
- - --- (V. porta do fígado) 148, 242, 244, 246-247
- - do clitóris 194, 238, 261
- - do cone arterioso 85, 86-87
- - do fundo do útero (A. uterina) 197
- - do nó atrioventricular 86
- - do nó sinoatrial 86
- - do osso ísquio 230, 261, 266-268, 275, 317-318
- - do pênis 193, 218, 233, 236, 260
- - dorsal (A. lombar) 47
- - dorsal (V. lombar) 47
- - escrotais
- - -anteriores 231
- - - - (N. ílio-inguinal) 349
- - -posteriores 219, 237
- - -esofágicos
- - --- (A. gástrica esquerda) 108, 134
- - --- (A. tireóidea inferior) 108
- - --- (Aorta) 108
- - --- (Gânglio torácico) 120
- - --- (N. laringeo recorrente) 117, 121
- - -espinais (A. sacral lateral) 218
- - -esplênicos 171
- - -esquerdo
- - --- (A. hepática própria) 148
- - --- (Diafragma) 69-71, 106, 108, 118, 247
- - --- (Fascículo atrioventricular) 84
- - --- (V. porta do fígado) 148, 152
- - -femoral 56, 71, 209, 213, 250, 309, 318, 349, 352, 387
- - -frênico-abdominais 71, 122
- - -gástricos
- - -anteriores (Tronco vagai anterior) 119
- - --- (V. gastro-omental direita) 158
- - -genital 71, 209, 213, 217, 231, 235, 250, 256, 349, 387
- - -helicinos 197
- - -ilíaco 209, 213
- - -inferior do osso púbis 193, 225, 230, 260, 266-268, 274-275, 317-318
- - -infrapatelar 349, 362, 364, 382, 387
- - -intercostais anteriores 72, 245
- - -interganglionares 121

- interno (N. laríngeo superior) 106
- interventricular(es)
- anterior 76, 81-82, 85-87, 100, 131
- posterior 77, 82, 85-87, 124
- septais (A. coronária direita) 86
- septais (A. coronária esquerda) 86-87
- labiais posteriores 239
- lateral (A. coronária esquerda) 86
- lateral (Anel inguinal superficial) 63, 65, 67, 232
- maleolares laterais 351, 372
- maleolares mediais 351, 372
- marginal direito 82, 85-87
- marginal esquerdo 82, 85-87
- mastóideo (A. occipital) 44-45
- medial (Anel inguinal superficial) 58, 63, 65, 67, 232
- muscular
- (N. femoral) 354-356, 387
- (N. fibular profundo) 374, 388
- (N. fibular superficial) 387
- (N. obturatório) 387
- (N. plantar medial) 377
- (N. tibial) 360-361, 368, 370, 388
- (Nn. perineais) 388
- obturatório (A. epigástrica inferior) 217, 357
- occipital
- (A. auricular posterior) 44
- (A. occipital) 44-45
- omentais
- (Aa. gastro-omentais) 134, 169
- (Vv. gastro-omentais) 134, 158
- ovário 197
- perfurante
- (A. fibular) 351, 367, 374
- (A. torácica interna) 72
- (Arco plantar profundo) 378
- pericardiaco (N. frênico) 122
- perineais 237, 239, 387
- posterior
- (A. média do joelho) 291
- (A. obturatória) 357
- (A. renal) 180
- do ventrículo esquerdo 86
- (N. auricular magno) 42
- (N. cervical) 43-46
- (N. espinal) 33, 35, 42-43, 47
- (N. obturatório) 387
- (N. sacral) 43
- (N. torácico) 43-44
- (V. porta do fígado) 247
- póstero-lateral direito 86-87
- profundo 388
- (A. circunflexa medial da coxa) 357, 361-362
- (A. glútea superior) 362
- (A. plantar medial) 375
- (A. transversa do pescoço) 44-45
- (N. plantar lateral) 377-378
- (V. glútea superior) 362
- púbico
- (A. epigástrica inferior) 217, 357

- (A. obturatória) 217
- safeno
- (A. descendente do joelho) 356
- (A. descendente genicular) 351
- superficial
- (A. circunflexa medial da coxa) 355, 357, 361
- (A. glútea superior) 361
- (A. plantar medial) 375, 378
- (A. transversa do pescoço) 45
- (N. plantar lateral) 376-378, 388
- superior do osso púbis 69, 193, 230, 263, 266-267, 274-275, 318
- transverso 357
- traqueais (N. laríngeo recorrente) 120
- tubário (A. uterina) 197, 220
- uretéricos (A. renal) 250
- vaginais (A. uterina) 197
- Recesso
- axilar 126
- costodiafragmático 59, 103, 105, 113, 122, 124-125, 158, 244-245, 247-248
- costomediastinal 113, 115, 128, 131
- duodenal inferior 162, 164-165
- duodenal superior 162, 164-165
- esplênico 159, 165, 246
- frenicomediastinal 125, 241
- ileocecal inferior 161-165
- ileocecal superior 161, 163-165
- inferior da bolsa omental 159
- intersigmóiteo 162, 165
- piriforme 110
- retrocecal 164
- subpoplíteo 290, 292, 333
- superior da bolsa omental 159, 165, 246
- suprapatear 294
- vertebromediastinal 128, 130
- Rede
- articular do joelho 351, 356, 367
- da patela 352, 354
- do calcâneo 372, 377-378
- maleolar lateral 367, 374
- maleolar medial 374
- venosa dorsal do pé 364
- Reflexo
- do tendão patelar 388
- tendíneo de Aquiles 388
- Região(ões)
- anal 227
- anterior da coxa 262, 352, 354-356
- anterior do joelho 262, 352
- cervical posterior 1, 44-46
- da perna 364
- anterior 262, 366-367
- posterior 262, 371-372
- deltóidea 1
- do pé 364
- glútea 1, 227, 262, 358-362
- da mulher 227
- do homem 227
- infra-escapular 1
- inguinal 262, 352-353
- lombar 1, 47

- radiografia (ap) da 211
- occipital 44-45
- perineal
- da mulher 227, 239
- do homem 227, 237
- posterior
- da coxa 262, 358-361
- do joelho 262
- sacral 1, 227
- urogenital 227
- vertebral 1
- Retináculo
- dos músculos
- fibulares inferior e superior v. Retináculo inferior e superior dos músculos fibulares
- flexores (Pé) 306, 331-333, 337, 344, 370-371, 376-378
- inferior
- dos músculos extensores 325-326, 336-339, 366-367, 373
- dos músculos fibulares 306, 326, 336-338
- lateral da patela 286-287, 324-325, 382
- medial da patela 286-287, 328, 382
- superior
- dos músculos extensores 325
- dos músculos fibulares 306, 326, 331-333, 337, 370-371
- Reto 68, 141, 163-165, 175, 178, 183, 204, 205, 206-207, 212-213, 218, 220-221, 224, 226, 241, 251, 256-257, 353
- artérias do 206
- inervação do 226
- radiografia (ap) do 141
- radiografia do (lateral) 225
- veias do 207
- Retoscopia 205
- Retroversão (Articulação do quadril) 314
- Rim 30, 41, 57, 151-152, 158, 162, 164-165, 175, 177, 180-182, 183, 185-186, 189, 194, 208-209, 243-246, 248, 250
- desenvolvimento do 183
- em ferradura 182
- projeção do 186
- radiografia (ap) do 186, 208
- ultra-sonografia do 185
- Rima
- da glote 116
- do ânus 227
- do pudendo 227, 238
- Rins v. Rim
- Rotação
- externa
- (Articulação do joelho) 322
- (Articulação do quadril) 314
- interna
- (Articulação do joelho) 322
- (Articulação do quadril) 314
- Rugas vaginais 195, 198, 229

## S

Salpinge v. Tuba uterina

Segmento(s)

- anterior
- inferior (Rim) 184
- (S III) (Pulmão) 98
- lateral direito (VI) (Fígado) 144
- lateral esquerdo (III) (Fígado) 144
- medial direito (V) (Fígado) 144
- superior (Rim) 184
- apical (S I) 98
- ápico posterior (S I + II) (Pulmão) 98
- basilar
- anterior (S VIII) (Pulmão) 98
- (cardíaco) v. Segmento basilar medial (S VII) (Pulmão)
- lateral (S IX) (Pulmão) 98
- medial (S VII) (Pulmão) 98
- posterior (S X) (Pulmão) 98
- broncopulmonares 98-99
- de movimento(s)
- cervicais 25
- lombares 25
- (I) (Fígado) 144
- inferior 184
- lateral (S IV) (Pulmão) 98
- lingular
- inferior (S V) (Pulmão) 98
- superior (S IV) (Pulmão) 98
- medial
- esquerdo (IV) 144, 144
- (S V) (Pulmão) 98
- posterior
- lateral direito (VII) (Fígado) 144
- lateral esquerdo (II) (Fígado) 144
- medial direito (VIII) (Fígado) 144
- (Rim) 184
- (S II) (Pulmão) 98
- renais 184
- superior
- (Rim) 184
- (S VI) (Pulmão) 98
- Seio(s)
- anais 205, 252
- coronário 77-78, 85, 88, 89, 101
- da aorta 81-82, 84
- da veia cava 77, 88
- do epidídimo 190-191
- do tarso 298, 307
- do tronco pulmonar 78, 84, 100
- lactífero 54
- maxilar 12
- oblíquo do pericárdio 77, 91
- prostático 188
- renal 181, 182, 248
- sagital superior 46
- transverso 46
- do pericárdio 77, 85, 91, 123, 130
- Septo
- atrioventricular 84
- da glande 234
- de CLOQUET 309, 328
- do escroto 191, 232, 240
- do pênis 234, 241
- femoral (de CLOQUET) 309, 328

- interatrial 80-81, 123
- intermuscular
- anterior da perna 326, 329, 383
- posterior da perna 328, 329, 331, 383
- vastoadutor 311, 355
- interventricular 80-82, 130
- longitudinal 379
- retovaginal 200, 253
- vesicovaginal v. Fâscia retovaginal
- Séptulos do testículo 190-191, 252
- Simpático 214-215, 226
- Sincondrose das costelas 52
- Sindesmose tibiofibular 264, 265, 296, 306, 384
- Síndrose de compartimento 329
- Sínfise
  - manubriosternal 51-52
  - púbica 75, 200, 217, 223, 230, 238, 242, 251-252, 256-257, 263, 268, 270, 273, 274, 275, 279, 309, 318
- xifisternal 51
- Sistema
  - condutor 84
  - nervoso sensitivo 119-121
- Sola do pé
  - músculos laterais de 347
  - músculos mediais de 346
- Substância
  - compacta 278
  - esponjosa 278, 283
- Sulco(s)
  - calcâneos 300
  - coronário 77-78, 88
  - da artéria
    - esplênica 151
    - subclávia 49
  - vertebral 6, 17
  - da veia subclávia 49
  - das costelas 49
  - do nervo espinal 4, 7
  - do seio sigmóide 18
  - do tálus 299
  - do tendão do músculo
    - fibular longo 297, 299-300, 302, 304
    - flexor longo
      - do hálux (Calcâneo) 298-300, 304
      - do hálux (Tálus) 299-300
    - glúteo 262, 308, 317, 358
  - interventricular
    - anterior 78-79, 82
    - posterior 78-79, 82-83, 88
  - maleolar 284-285
  - obturatório 267
  - paracólicos 160-162, 164
  - poplíteo 283, 293, 295
  - supra-acetabular 267-268
  - terminal do coração 77, 88
- Supinação (Articulação talocalcaneonavicular) 327
- Sura 262
- Sustentáculo do tálus 297-300, 302, 304, 307, 384

## T

- Tálus 297-298, 299, 300-301, 303, 386
- Tarso 264
- Tecido adiposo gorduroso, parafímicos 111
- Tela
  - subcutânea 58, 74, 205, 381
  - submucosa 108, 132, 137-138, 140
  - subserosa 132, 137, 140
- Tendão do calcâneo 302-303, 306, 325-326, 330-333, 337, 340, 370, 371-372, 384, 386
- Tênia
  - livre 140, 156, 159-163
  - mesocólica 140, 159
  - omental 140, 156, 158-159, 161, 164
- Testículo 57, 183, 189, 190-191, 214, 227, 240-241
- Teto do acetábulo 279, 282
- Tíbia 264, 284-285, 287-289, 292-295, 296, 302-303, 306-307, 325-326, 329, 331-333, 366, 374, 383-384, 386
- Timo 111, 112, 113, 114-115, 123, 157
- Tomografia computadorizada (TC)
  - da cavidade do tórax 129
  - da coluna vertebral cervical 41
  - da coluna vertebral lombar 41
  - da pelve 254
    - feminina 257
    - masculina 256
  - do abdome 246
  - dos músculos do abdome 75
  - dos músculos do dorso 30
- Tórax
  - corte frontal do 122, 125
  - corte mediano do 123
  - corte transversal do 129
- Trabécula(s)
  - cárneas 81-82
  - do corpo cavernoso 233
  - esplênicas 153
  - septomarginal 80, 82-83
- Tracto iliotibial 280, 308, 310, 316, 317, 326, 335, 359, 381
- Traquéia 91, 92-93, 100-101, 103-104, 106, 108-109, 112, 116-119, 122-125, 127-128
- bifurcação da 104
- projeção da 104
- Trígono
  - de BOCHDALEK 69-70
  - clavipeitoral 58
  - da vesícula 188, 192, 233
- fibroso
  - direito 79, 85
  - esquerdo 79, 85
- lombar 27, 29, 43, 62, 362
- lombocostal 70
- Trocanter
  - maior 256, 262, 270-272, 275-282, 317, 319-320, 358, 362-363
  - menor 275-282, 313, 320, 362
  - terceiro 276

## Tróclea

- do tálus 297, 299-300, 307
- fibular 298-299
- Tronco
  - braquiocéfálico 76-77, 91, 100-101, 106-107, 109, 112, 116-117, 120, 122-125, 128
  - camada
    - superficial do 27
    - profunda do 27, 29
  - celiaco 68, 106, 108, 117, 151, 168-171, 176, 177, 184, 209-210, 212-213, 226
  - costocervical 117
  - do braço muscular 28
  - do ombro muscular 26, 28
  - gastroesplênico 176
  - hepatoesplênico 176
  - hepatomesentérico 176
  - intestinal 210
  - lombar 210-211
  - lombossacral 71, 212-213, 217
  - pulmonar 76-78, 81, 84-85, 100, 103, 116, 124-125, 129-130
  - simpático 71, 114-115, 117, 118, 119, 120-121, 128-129, 131, 203, 212-215, 217, 243, 247-250
  - tibiofibular 369, 372
  - vagal
    - anterior 119
    - posterior 120-121
- Tuba uterina 154, 194-195, 196, 197, 203, 204, 215, 220, 259
- Túber
  - isquiático 3, 206-207, 223, 225, 228-230, 238, 257-258, 266-269, 271-272, 275, 282, 317-319, 358, 362
  - omental 142, 159
- Tubérculo
  - adutor 276, 278
  - anterior (Vértébras cervicais) 4, 6-7, 41, 61
  - carótico v. Tubérculo anterior
  - das costelas 4, 20, 22, 49
  - do músculo escaleno anterior 49
  - iliaco 263, 268, 362
  - intercondilar
  - lateral 284, 293
  - medial 284, 293
  - intervenoso 80
  - lateral (Tálus) 298-300
  - medial (Tálus) 298-300
  - obturatório
    - anterior 268
    - posterior 267-268
  - posterior (Vértébras cervicais) 4, 6-7, 12, 17, 34, 38, 41
  - público 223, 230, 238, 263, 267-268, 271, 275, 309
  - quadrado 276-277
- Tuberosidade
  - da falange distal (Pé) 297
  - da tíbia 262, 284, 287-289, 293, 296, 326, 366
  - do calcâneo 298-300, 302-307, 330-332, 342-343
  - do músculo

- glúteo máximo 268
- serrátil anterior 49
- do osso
  - cubóide 297-298, 300, 304
  - navicular 300, 304
  - sacro 10-11
  - do primeiro osso metatarsal 297, 300
  - do quinto osso metatarsal 297-298, 300, 304-305, 336
- glútea 276-277, 281, 317
- íliaca 263, 267
- Túnel do tarso 270, 277
- Túnica
  - adventícia 108
  - albugínea 190, 242
- do corpo cavernoso 233-235, 240, 252
- do corpo esponjoso 234
- dartos 73, 190-191, 218, 228, 232, 235, 240, 252
- fibrosa 153
- mucosa 108, 125, 132, 137, 140, 146, 188, 195-196
- muscular 107-108, 123, 132-134, 137-140, 167, 187-188, 195-196, 205, 218, 220, 223, 261
- serosa 132, 137-138, 143, 146, 153, 195-196, 218
- vaginal do testículo 73, 190-191, 232, 240

## U

- Umbigo 74
- Úmero 3, 128
- Unco
  - do corpo 4, 7, 13, 24-25, 41
  - da vértebra, Fenda 24
- Úraco 73, 157, 183, 189, 194
- Ureter 67, 151, 161-162, 164-165, 170, 177, 180-184, 186, 187, 189, 193-195, 203-204, 208-210, 213-214, 218-221, 224, 236, 243, 249-250, 253, 255, 258
- radiografia (ap) do 186
- Uretra 188, 193, 233, 252
- feminina 184, 200, 223, 230, 261
- masculina 188, 192-193, 214, 230, 232-233, 234, 242, 259-260
- Útero 166, 194, 195-196, 198, 200, 203-204, 215, 220-221, 253, 353
- gravidez do 199-201
- situação do 196
- ultra-sonografia do 199
- Utrículo prostático 188-189, 233, 252
- Úvula da vesícula 188, 233

## V

- Valva
  - atrioventricular
  - direita 79-80, 82-84, 90, 123-124, 131
  - esquerda 79, 81-84, 90, 130-131



- da aorta 79, 82, 84-85, 99, 116, 123-124, 130-131
- do coração 79, 85
- do tronco pulmonar 79, 84-85, 90
- mitral v. Valva atrioventricular esquerda
- tricúspide v. Valva atrioventricular direita
- Válvula(s)
- anais 205
- da fossa navicular 233
- da veia cava inferior 80, 84
- de EUSTACHI 80
- do forame oval 81
- do seio coronário 80, 84-85, 89
- ileocecal 140
- semilunar
- anterior 79, 85
- direita
- (Valva da aorta) 79, 81, 84-85, 123, 130
- (Valva do tronco pulmonar) 79, 84
- esquerda
- (Valva da aorta) 79, 81-82, 84-85, 123, 130
- (Valva do tronco pulmonar) 79, 84-85
- posterior (Valva da aorta) 79, 81-82, 84-85, 123, 130
- Vasos
- linfáticos 211, 235
- aferentes 211
- centrais 137
- eferentes 211
- profundos 366
- radiografia (ap) dos 211
- superficiais 368
- tibiais 370
- Veia(s)
- anterior(es)
- do ventrículo direito 85, 89
- (V. pulmonar direita superior) 100, 124, 126
- apendicular 178-179
- apical 100
- ápico posterior 100
- arqueada posterior da perna 364
- atriais
- direitas 89
- esquerdas 77, 89
- auricular posterior 44-45
- axilar 90, 115, 124, 126, 128
- ázigo 71, 77, 101, 107-109, 114, 117-118, 121, 128-131, 179, 246
- basilar inferior 11
- basivertebral 123, 240
- braquial profunda 43
- braquiocefálica 100, 113, 115, 122
- direita 77, 91, 107, 112, 114, 118
- esquerda 77, 91, 107-108, 112, 118, 122-123
- bronquial 114
- cardíaca
- magna 76-77, 81, 85, 88-89, 131
- média 76, 85, 88-89, 101, 123
- parva 77, 82, 85, 88-89, 101
- cava
- inferior 41, 70, 71, 77-78, 80, 88, 91, 101, 107-109, 116, 118, 121, 125, 142-145, 148, 151-152, 165, 169, 171, 177-179, 183-184, 207, 209-210, 213, 241-242, 246-250
- superior 76-78, 80, 84-85, 88, 90-91, 100-101, 103, 107-109, 112, 114, 116, 118, 120, 122, 124, 128-130
- cefálica 56, 58, 126
- central 187
- cervical
- profunda 45
- superficial 56
- circunflexa
- da escápula 43
- lateral da coxa 261
- medial da coxa 256, 260-261
- posterior do úmero 43
- profunda do ilio 177, 213, 219, 224
- superficial do ilio 56, 309, 352-353
- cística 169, 178-179
- cólica
- direita 151, 173, 178-179
- esquerda 165, 173, 175, 178-179
- média 151, 161-162, 173, 175, 178-179
- cremastérica 231
- de BOYD 365
- de COCKETT 365
- de DODD 308, 365
- de HUNTER 365
- de MAY 364-365
- de SHERMANN 365
- digitais dorsais do pé 373
- do bulbo
- do pênis 230
- do vestíbulo 239
- do coração 85, 88-89
- do lobo médio 100
- dorsal
- profunda do clitoris 224, 230
- profunda do pênis 230-232, 234, 252
- superficial do pênis 219, 231, 234, 252
- epigástrica
- inferior 56, 72, 74, 156-157, 171, 173, 177, 179, 193, 209, 213, 219, 221, 224, 236, 250, 253
- superficial 56, 179, 309, 352-353
- superior 56, 71, 72-74
- esofágicas 108, 178-179
- espinal posterior 47
- esplênica 151-153, 159, 165, 171, 175, 177-179, 242-243, 246-248
- femoral 68, 75, 210, 242, 256-257, 309, 311, 352, 354-356, 380-381
- femoropoplíteia 368
- fibular 329
- frênica inferior 108, 179, 209
- gástrica
- curtas 134, 164, 178-179
- direita 134, 178-179
- esquerda 108, 134, 151, 158, 169, 177-179, 242, 246
- gastroduodenal 151
- gastromental
- direita 134, 158, 165, 169, 171, 178-179
- esquerda 108, 134, 158, 169, 171, 178-179
- glútea
- inferior 207, 256, 362, 380
- superior 207, 255, 362, 380
- hemiáximo 71, 108, 118, 123, 179, 243, 246
- acessória 108, 115, 118, 179
- hepáticas 70, 91, 124-125, 143, 145, 165, 177-179, 209-210
- direitas 145, 148, 241, 244, 247
- esquerdas 145, 148, 241-242
- intermédias 145, 148
- projeção das 148
- ultra-som em raio-X das 145
- ileais 178-179, 249
- ileocólica 178-179
- ilíaca
- comum 165, 177, 203, 207, 209, 213, 217, 219-220, 224, 240-241, 255
- externa 67, 177, 179, 193, 207, 213, 218-221, 224, 236, 253-254, 318, 353-354, 356
- interna 179, 207, 209, 218-220, 224, 254, 258, 353
- iliolombar 209
- intercostais 73, 130-131
- anteriores 245
- posteriores 34, 36, 59, 75, 108, 114-115, 117-118
- interventricular anterior 76, 82, 85, 89
- jejunais 151, 173, 175, 178-179
- jugular
- anterior 123
- externa 44
- interna 91, 107-108, 113, 122, 125-126
- lombar 177, 209, 241, 243
- ascendente 117-118, 213, 250
- marginal
- esquerda 89
- lateral 364, 373
- medial 364, 373
- mesentérica
- inferior 151, 165, 175, 177-179, 207, 250
- superior 151, 165, 171, 173, 175, 177-179, 240-242, 249
- musculofrênica 72
- oblíqua do átrio esquerdo 88-89
- obturatória 207, 219, 221, 224, 236, 256-257, 261, 309, 318
- occipital 43-45
- ovárica 151, 165, 179-180, 184, 195, 204, 220-221, 253
- pancreaticoduodenais 178-179
- paraumbilicais 56, 74, 179
- perfurante(s) 308, 364, 365, 373
- profunda de HACH 365
- laterais 365
- pericardiofrênica 90-91, 112, 114-115, 122
- perineal 230
- plantar
- lateral 306
- medial 306
- poplítea 286, 331, 359-361, 368, 370-371, 382
- porta do fígado 134, 142, 145, 148, 151-152, 165, 168-169, 171, 177-178, 179, 241-242, 244, 246-248
- projeção da 148
- ultra-som em raio-X da 145
- posterior(es)
- do ventrículo esquerdo 77, 88-89
- (V. pulmonar direita superior) 100
- pré-pilórica 169
- profunda da coxa 261, 356
- pudenda
- externa 56, 231, 235, 309, 352-353
- interna 179, 207, 219-220, 224, 230, 236-237, 239, 256-258, 260-261, 361-362
- pulmonar 114, 120
- direita 77-78, 80-81, 88, 91, 97, 100, 102, 107, 109, 114, 121, 243
- inferior 130-131
- superior 101, 124, 128, 130
- esquerda 77-78, 88, 90-91, 107, 109, 115, 123, 243
- inferior 81, 97, 100, 130-131
- superior 81, 97, 100-101, 129
- renal 151-152, 179-180, 182-184, 185, 209, 213, 240-241, 243-244, 248
- retal(is)
- inferiores 179, 207, 219-220
- médias 207, 219-221
- superior 175, 178-179, 207, 219-221
- sacral(is) 91
- lateral 218
- mediana 177, 209, 213, 221
- safena
- acessória lateral 352
- acessória medial 353
- magna 56, 71, 210, 257, 286, 308-309, 329, 352-354, 356, 358, 364-365, 368, 373, 379, 381-384
- parva 285, 308, 329, 358-359, 361, 364-365, 368, 370, 373, 383
- sigmóideas 175, 177-179, 207
- subclávia 91, 107-108, 112, 114, 118, 122, 125, 127
- subcostal 117-118
- subcutâneas do abdome 56
- supra-renal 180, 184, 209
- sural 370

- testicular 67, 151, 177, 179-180, 184, 190, 209, 213, 231, 249-250
  - tibiais
    - anteriores 329, 366
    - posteriores 329, 370
  - tímica 91
  - tireóidea
    - inferior 90-91, 108, 112-113, 118
    - superior 113
  - torácica
    - interna 56, 72, 90-91, 100, 112-113, 128
    - lateral 56
  - toracopigástrica 56
  - transversa do pescoço 44
  - umbilical 67, 73, 143, 157, 200
  - uterina 220-221
  - vertebral 45, 77, 108
  - vesical 73, 220
    - inferior 219
    - superior 219
  - Ventre
    - occipital 44-45
    - posterior 34, 38, 40
    - superior 113
  - Ventrículo
    - direito do coração 76-78, 80, 82, 83, 84, 88, 100-101, 116, 124-125, 130-131, 242
    - esquerdo do coração 76-78, 81, 82-83, 84, 88, 100, 103, 107, 116, 124-125, 130-131
  - Versão (Útero) 196
  - Vértebra(s)
    - características
    - estruturas das 4
    - regionais da 5
    - cervicais 2-3, 4, 5, 7, 12, 13, 17-19, 26, 41, 46, 53, 123
  - radiografia (ap) das 13
  - radiografia (lateral) das 12
  - coccigeas 11
  - desenvolvimento da 5
  - lombares 1-3, 4, 5, 8-9, 15-16, 23-24, 26-27, 31, 36-37, 47, 53, 68-70, 74, 152, 176, 203, 208, 246, 248-249, 251, 255, 270-271, 274-275, 318
  - radiografia (ap) das 16
  - radiografia (lateral) das 15
  - núcleo ossificado da 5
  - proeminentes 1-3, 7, 27, 39, 105, 123
  - torácicas 2-3, 4, 5, 8-9, 20, 26-27, 36, 53, 125-130, 246-247
  - radiografia (ap) das 14
  - radiografia (lateral) das 14
  - Vesícula
    - biliar 57, 142, 144, 146, 147-148, 149, 152, 158-159, 166, 168-169, 178, 248
    - radiografia (ap) da 147, 152
  - Vestíbulo
    - da bolsa omental 159, 164
    - da vagina 238
  - Vilosidades intestinais 137
  - Visceras abdominais 156, 160, 164, 169
  - Vórtice do coração 79
- Z
- Zigapófise v. Processo articular superior/inferior (Vértebra)
- Zona(s)
  - de HEAD 57
  - hemorroidal 205
  - orbicular 256, 273

Atlas de Anatomia Humana

# Sobotta

---

Volume 2  
Tronco, Vísceras e Extremidade Inferior